WELLCOME INSTITUTE
LIBRARY
Coll.
Coll.
No.
22500303668

Ernst Gottlieb.

Med
K8300

ANATOMISCHER ATLAS

FÜR STUDIRENDE UND ÄRZTE

UNTER MITWIRKUNG VON

PROFESSOR DR. ALOIS DALLA ROSA

HERAUSGEGEBEN VON

DR. CARL TOLDT

K. K. HOFRATH, O. Ö. PROFESSOR DER ANATOMIE AN DER UNIVERSITÄT WIEN

ZWEITE VERBESSERTE AUFLAGE

SECHSTE LIEFERUNG

G. DIE NERVENLEHRE UND *H.* DIE LEHRE VON DEN SINNESWERKZEUGEN

(FIGUR 1093—1474 UND REGISTER).

URBAN & SCHWARZENBERG

BERLIN
NW., DOROTHEENSTRASSE 38/39

WIEN
I., MAXIMILIANSTRASSE 4

1901.

Alle Rechte vorbehalten.

GESAMMT-INHALT

DER ZWEITEN AUFLAGE:

1. Lieferung:

A. **Die Gegenden des menschlichen Körpers.**

B. **Die Knochenlehre.** (Figur 1—377 und Register.)

Preis: **8** M. = **9** *K* **60** *h* geh.; **9** M. **20** Pf. = **11** *K* **04** *h* gebdn.

2. Lieferung:

C. **Die Bänderlehre.** (Figur 378—486 und Register.)

Preis: **5** M. = **6** *K* geh.; **6** M. **20** Pf. = **7** *K* **44** *h* gebdn.

3. Lieferung:

D. **Die Muskellehre.** (Figur 487—616 und Register.)

Preis: **7** M. = **8** *K* **40** *h* geh.; **8** M. **20** Pf. = **9** *K* **84** *h* gebdn.

4. Lieferung:

E. **Die Eingeweidelehre.** (Figur 617—903 und Register.)

Preis: **8** M. = **9** *K* **60** *h* geh.; **9** M. **20** Pf. = **11** *K* **04** *h* gebdn.

5. Lieferung:

F. **Die Gefässlehre.** (Figur 904—1092 und Register.)

Preis: **12** M. = **14** *K* **40** *h* geh.; **13** M. **20** Pf. = **15** *K* **84** *h* gebdn.

6. Lieferung:

G. **Die Nervenlehre.**

H. **Die Lehre von den Sinneswerkzeugen.** (Fig. 1093 bis 1474 und Register.)

Preis: **15** M. = **18** *K* geh.; **16** M. **20** Pf. = **19** *K* **44** *h* gebdn.

Preis des completen Werkes:

55 M. = **66** *K* geh.; **62** M. **20** Pf. = **74** *K* **64** *h* gebdn.

VORWORT

ZUR ERSTEN AUFLAGE.

Nahezu sieben Jahre sind verflossen, seitdem ich die Arbeiten für den nun zu Ende geführten anatomischen Atlas begonnen habe. Diese ganze Zeit habe ich, soweit sie nicht von Berufspflichten in Anspruch genommen war, dem Werke gewidmet. Solch langwieriger und mühevoller Arbeit hätte ich mich nicht unterzogen, wenn ich nicht von der Ueberzeugung durchdrungen gewesen wäre, dass das Bedürfnis nach einem neuen, zunächst den Anforderungen des medicinischen Unterrichtes möglichst Rechnung tragenden anatomischen Bilderwerk ein geradezu unabweisbares geworden war. Nicht in geringerem Masse besteht aber ein solches Bedürfnis für alle diejenigen, welche sich eingehender mit anatomischen Untersuchungen beschäftigen wollen und insbesondere auch für die praktischen Aerzte, welchen die Recapitulation des anatomischen Thatsachenmateriales, beziehungsweise die gelegentliche Orientirung über einzelne anatomische Verhältnisse thunlichst erleichtert werden soll. Dazu kam die Erwägung, dass die praktische Durchführung der einheitlichen anatomischen Nomenclatur, welche nach den umfassendsten Vorarbeiten im Jahre 1895 von dem Anatomen-Congress zu Basel einstimmig angenommen worden ist, den grössten Schwierigkeiten begegnen müsste, wenn nicht die entsprechenden Behelfe dafür geschaffen werden. Ein neuer anatomischer Atlas erschien mir als ein geeignetes Mittel, die Verbreitung und den allgemeinen Gebrauch der vereinbarten anatomischen Namen zu fördern und, soweit einzelne derselben vielleicht nicht für jedermann verständlich sein sollten, ihre Bedeutung ersichtlich zu machen.

Aus diesen Motiven ergaben sich von selbst die Gesichtspunkte, welche für die ganze Anlage des Werkes, für die Auswahl des darzustellenden Stoffes und für die Art der Darstellung massgebend waren.

Es sollten die Formen der Körpertheile und die übrigen dem Auge wahrnehmbaren anatomischen Eigenschaften derselben mit thunlichster Anschaulichkeit wiedergegeben, aber auch ihre Beziehungen zur Umgebung gezeigt und der constructive Werth, welcher den Einzelntheilen für den Aufbau des Ganzen zukommt, in das richtige Licht gestellt werden. Auch von dem, was das Verständnis der Formen zu fördern geeignet ist, sollte das Wesentlichste gebracht werden. Dass möglichste Klarheit der einzelnen Bilder und übersichtliche Anordnung derselben in erster Linie angestrebt wurde, ist selbstverständlich. Die eine Abbildung sollte die andere ergänzen, jede vorhergehende auf die nachfolgende überleiten. Besondere Sorgfalt war auf zweckentsprechende und thunlichst übersichtliche Anbringung der anatomischen Namen zu verwenden, wobei insbesondere auch zu berücksichtigen war, dass durch die nöthigen Verweisstriche weder die wesentlichen Einzelnheiten der Figuren noch die Gesammtwirkung derselben eine erhebliche Schädigung erlitten.

Die Durchführung dieser Grundsätze konnte sich allerdings nur innerhalb gewisser Schranken bewegen; diese waren einerseits durch das Format, anderseits durch die Rücksicht auf den Umfang und auf den Kaufpreis des Werkes gegeben. Für die Wahl des Formates war ausschlaggebend, dass bei den Abbildungen, welche sich auf grössere Körperabschnitte beziehen, nicht unter ein Mass der Verkleinerung herabgegangen werden musste, welches mit der Deutlichkeit des Bildes noch vereinbar war, und dass die Detaildarstellungen thunlichst in Naturgrösse oder in nur mässiger Verkleinerung gegeben werden konnten. Anderseits aber ist der Atlas vor allem als handlicher Wegweiser für die Studierenden bestimmt und soll von diesen ebenso bequem im Seciersaal und in der Vorlesung, wie bei dem häuslichen Studium benützt werden können. Diesen beiden Rücksichten musste gleichmässig Rechnung getragen werden.

Was die Auswahl und die Zahl der Abbildungen betrifft, so habe ich das Schwergewicht auf die systematische Anatomie des Menschen gelegt; diese musste in möglichster Vollständigkeit zur Darstellung gebracht werden, während die Topographie nur soweit berücksichtigt werden konnte, als sie für das Verständnis des Aufbaues des Körpers unerlässlich erscheint. Von dem, was in das Gebiet der Histologie und Entwicklungsgeschichte gehört, habe ich nur das Allerwesentlichste ausgewählt und das Eingehen in feinere Details grundsätzlich vermieden. Von meiner ursprünglichen Absicht, auch die wichtigsten vergleichend-anatomischen Verhältnisse einzubeziehen, bin ich abgekommen, weil es sich bald herausstellte, dass bei planmässiger Durchführung dieser Absicht der Umfang des Werkes allzusehr angewachsen wäre.

Hinsichtlich der Abbildungen selbst glaube ich Folgendes bemerken zu müssen:

Vor allem habe ich der Herstellung der den einzelnen Figuren zugrunde liegenden Präparate die grösste Sorgfalt gewidmet. Das reichliche Leichenmaterial meines Institutes, sowie das freundliche Entgegenkommen des Vorstandes des pathologisch-anatomischen Institutes, Prof. *A. Weichselbaum*, gewährte die Möglichkeit einer zweckentsprechenden Auswahl der Objecte, und die tüchtigen Hilfskräfte meiner Anstalt betheiligten sich mit grösster Bereitwilligkeit und regem Interesse an der Arbeit.

Es gereichte mir zu grosser Befriedigung, dass ich die Bearbeitung zweier Abschnitte, der Bänderlehre und der Gefässlehre, ganz in die Hände meines vieljährigen Assistenten, des Herrn Prof. *Dalla Rosa* legen konnte; ihm standen die Demonstratoren des Institutes, die Herren *Robert Cristofoletti*, *Wilhelm Weibel* und *Otto Zailer*, letzterer insbesondere bei der schwierigen Darstellung der Lymphgefässe, ferner die Studierenden *Wenzel Trunec*, *Karl Schwarz*, *Johann Finsterer* u. A. hilfreich zur Seite. Bezüglich der übrigen Abschnitte des Werkes bin ich durch die Assistenten des Institutes, die Herren Doctoren *Josef Lartschneider*, *Richard Purschke*, *Alfred Murmann*, *Karl Tittel*, *Rudolf Ritter Aberle v. Horstenegg* und *Ludwig Edler v. Schmarda* in ausgiebigster und erfolgreichster Weise unterstützt worden. Von Dr. *Murmann* rühren insbesondere auch die Präparate für das häutige Labyrinth und die Entwürfe für mehrere schematische Figuren her. Eine Reihe von Präparaten sind von den Demonstratoren *Egon Ranzi*, *Felix Sieglbauer* und *Otto Kahler* besorgt worden. Nur durch das emsige, ununterbrochene Zusammenwirken so zahlreicher Mitarbeiter ist es möglich geworden, die präparatorischen Unterlagen des Atlas in verhältnismässig nicht allzulanger Zeit herbeizuschaffen; allen genannten Herren gebührt mein herzlichster Dank.

Nach Fertigstellung der einzelnen Präparate begann die Arbeit des Zeichners. Es wurde für eine jede Figur nach dem vorgelegten Präparate eine möglichst naturgetreue Zeichnung auf Papier angefertigt. In vielen Fällen war es nicht zu vermeiden, dass noch ein zweites oder drittes Präparat zur Ergänzung des einen oder zur Einfügung oder Modificirung irgend eines Details herangezogen werden musste. Es wurde aber nichts gezeichnet, was nicht an einem Präparate sichtbar war, und alles genau so, wie es sich an dem Präparate darbot. Alle diese Abbildungen können daher als naturgetreue Originalbilder bezeichnet werden. Eine kleine Zahl von Figuren habe ich, mehr oder weniger modificirt, aus meinem Lehrbuch der Gewebelehre (Stuttgart, F. Enke, III. Aufl.) herübergenommen, und nur einzelne schematische Figuren, sowie einige auf die Entwicklung des Gehirns und des Gefässsystems bezügliche Abbildungen sind von anderen Autoren unter Nennung des Namens entlehnt.

Die Zeichnungen wurden zum allergrössten Theil von Herrn *Fritz Meixner* ausgeführt. Seinem Berufe nach weder Anatom, noch eigentlich anatomischer Zeichner, sondern akademisch gebildeter plastischer Künstler, hat Herr *Meixner* seinen wohlgeschulten Blick für Form- und Tiefenwahrnehmung und seine Fähigkeit künstlerischer Auffassung der Objecte in den Dienst des Werkes gestellt und den Bildern nicht nur die entsprechende Körperlichkeit und Proportionalität, sondern auch ein vortheilhaftes äusseres Gepräge gegeben. Seine Bemühung, Tüchtiges zu leisten, seine Sorgfalt und Ausdauer kann ich nicht hoch genug anerkennen.

Um die Fertigstellung des Werkes zu beschleunigen, wurde im Frühjahr 1899 als zweiter Zeichner Herr *Josef Fleischmann* herangezogen; von ihm rühren die Zeichnungen für die Abschnitte »Sehorgan« und »Geruchsorgan«, sowie für einen Theil des Abschnittes »Aeussere Haut« her. Auch ihm muss ich tüchtiges Können und äusserste Gewissenhaftigkeit nachrühmen.

Für die Reproduction wurde nach reiflicher Ueberlegung aller Umstände der Holzschnitt gewählt. Wir waren und sind heute noch der Ueberzeugung, dass dieses altbewährte Verfahren gegenüber allen jenen neueren Reproductionsmethoden, welche in unserem Falle überhaupt in Betracht kommen konnten, noch immer das geeignetste sei, indem es besser als die anderen gestattet, die charakteristischen Structuren der anatomischen Objecte und die besondere Art der Contourirung derselben zum Ausdruck zu bringen. Da der Holzschnitt überdies eine gute Abstufung der Tiefenverhältnisse ermöglicht, gewinnen die Abbildungen, besonders wenn erforderlichen Falles ein farbiger Ueberdruck zu Hilfe genommen wird, einen hohen Grad von Klarheit und Anschaulichkeit. Die vielfach verbreitete Meinung, dass die Autotypie an sich einen höheren Grad von Naturtreue verbürge als der Holzschnitt, ist aus dem Grunde nicht richtig, weil photographische Aufnahmen anatomischer Präparate zur unmittelbaren Reproduction zumeist nicht geeignet sind, sondern erst durch Ueberzeichnen für dieselbe zugerichtet werden müssen. Der Grad der Naturtreue hängt daher bei der Autotypie nicht minder wie bei dem Holzschnitt zunächst von der Ausführung und dem Charakter der Zeichenvorlage ab. Da unsere Zeichnungen in photographischem Wege auf den Holzstock übertragen wurden, war die vollkommene Uebereinstimmung der Holzschnitte mit denselben gewährleistet.

Wir konnten uns mit umso grösserer Zuversicht für den Holzschnitt entscheiden, als die xylographische Anstalt des Herrn *Fr. X. Matolony* in Wien, deren hervorragende Leistungsfähigkeit in Bezug auf Illustration naturwissenschaftlicher Werke schon vielfach erprobt war, alle Gewähr einer sorgfältigen und exacten Herstellung der Schnitte darbot. In der That hat Herr *Matolony* seine besten

Kräfte eingesetzt und ist allen — ich muss es gestehen — mitunter recht weitgehenden Anforderungen mit grösstem Entgegenkommen und mit vorzüglichem Erfolg gerecht geworden.

Jeder Abbildung ist ein kurzer Text beigegeben; er bezeichnet Wesen und Inhalt der Abbildung, enthält die wichtigsten darauf bezüglichen deutschen Namen und ausserdem, wo es für das Verständnis nöthig erschien, Angaben über die Herstellung des der Abbildung zugrunde liegenden Präparates. Weiter bin ich darin nicht gegangen, und zwar zunächst, weil ich den gegebenen Raum möglichst für die Abbildungen ausnützen wollte, noch mehr aber aus pädagogischen Gründen. Ein Atlas, welcher in erster Linie für Studierende berechnet ist, soll diesen dazu dienen, die Erwerbung von Vorstellungsbildern zu erleichtern, dieselben festzuhalten und nöthigenfalls wieder ins Gedächtnis zurückzurufen; überdies soll er eine geeignete Vorlage für die Arbeiten im Seciersaal und im Studierzimmer abgeben. In Hinblick auf diese Zwecke scheint mir ein Text, welcher die dargestellten Objecte in dürftigster Fassung beschreibt, ohne auch nur das Geringste für das Verständnis der Formen und ihrer Beziehungen beibringen zu können, vollkommen werthlos. Nicht allein dies — ein solcher Text ist für einen verständigen Studierenden die denkbar ödeste Lectüre, nur geeignet, ein tieferes Interesse für den Gegenstand nicht aufkommen zu lassen; ja jeder erfahrene Lehrer weiss, dass derlei fragmentarische Darlegungen dem anatomischen Unterricht geradezu verhängnisvoll geworden sind, weil sie bei vielen Studenten die Meinung erwecken, das sei Alles, was über den Gegenstand wesentlich zu sagen sei, oder mindestens genug, um ein Examen zu bestehen. Die Nachfrage nach solchen Texten findet ihre Erklärung nur in der bekannten Prüfungstaktik vieler Studenten und in der mit dieser rechnenden Calculation des Buchhandels; von methodisch-unterrichtlichen Gesichtspunkten aus ist sie sicher nicht begründet, sondern nur zu beklagen.

Zur Erleichterung des Gebrauches ist der Atlas in gesonderten, den grösseren Abschnitten der Anatomie entsprechenden Heften ausgegeben und jedem derselben ein ausführliches Namenregister angefügt worden. Die Zusammenstellung dieser letzteren hat mein Sohn, *Dr. Anton Toldt,* unter Mithilfe der Assistenten des Institutes besorgt; überdies hat mich derselbe bei den Satz-Correcturen in erspriesslichster Weise unterstützt.

Der Druck wurde der Firma *Gottlieb Gistel & Co.* in Wien übertragen. Den vorzüglichen Einrichtungen und den bewährten Kräften dieses rühmlichst bekannten Etablissements ist es zu danken, dass die nicht geringen Schwierigkeiten, welchen Satz und Druck in mancherlei Hinsicht begegneten, in zufriedenstellendster Weise überwunden werden konnten, und dass das Werk in typographischer Beziehung kaum etwas zu wünschen übrig lassen dürfte.

Ich habe schliesslich noch der Verlagsbuchhandlung *Urban & Schwarzenberg* ein aufrichtiges Wort des Dankes und der Anerkennung zu sagen. Von ihr ist der Antrieb zur Herausgabe des Atlas ausgegangen; sie hat mir sowohl hinsichtlich des Umfanges desselben, als auch in Bezug auf die Ausführung der Abbildungen ohne irgend eine Einschränkung vollkommen freie Verfügung gestattet und hat selbst alles aufgeboten, um dem Werk eine gediegene Form und Ausstattung zu geben.

Wien, im Juni 1900.

C. Toldt.

VORWORT

ZUR ZWEITEN AUFLAGE.

Die eingetretene Nothwendigkeit, eine zweite Auflage des vorliegenden Werkes zu veranstalten, hat die erwünschte Gelegenheit geboten, an demselben mancherlei Verbesserungen und Ergänzungen vorzunehmen.

Zunächst haben sich die Herren Verleger auf Grund eingeholter fachmännischer Gutachten entschlossen, anstatt des gelblichen Papieres und der etwas braun getönten Druckfarbe der ersten Auflage nunmehr weisses Papier und rein schwarzen Druck zu verwenden. Dadurch haben die Abbildungen an Deutlichkeit und Schärfe der Contouren wesentlich gewonnen. Ueberdies sind die sämmtlichen Holzstöcke auf das genaueste durchgesehen und einzelne kleine Mängel an denselben behoben worden.

Die Zahl der Abbildungen hat sich um 11 vermehrt, und zwar sind bei dem Abschnitt Venensystem 2, bei dem Abschnitt Lymphgefässsystem 5 und bei dem Abschnitt Nervensystem 4 Abbildungen neu hinzugekommen. Ausserdem sind 6 Abbildungen des Schädels durch neue, in grösserem Massstab ausgeführte ersetzt und von mehreren Abbildungen einzelne Theile umgearbeitet worden.

Auch der textliche Theil des Atlas ist sorgfältig durchgesehen und, wo es nöthig schien, verbessert und ergänzt worden.

Wien, November 1900.

C. Toldt.

NEUROLOGIA.

NERVENLEHRE.

ALLGEMEINE VERHÄLTNISSE DES NERVENSYSTEMS.

Fig. 1093. Markhaltige Nervenfasern, durch Zerzupfen eines peripheren Nerven in Kochsalzlösung dargestellt.

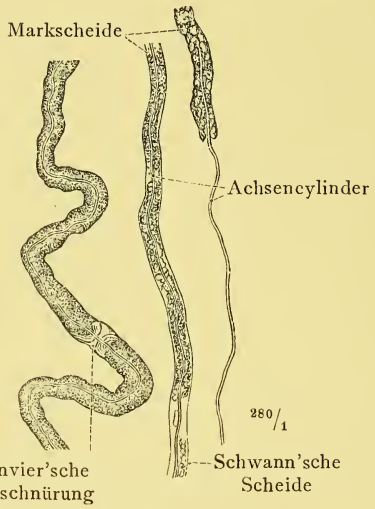

Fig. 1094. Markhaltige Nervenfasern; der Achsencylinder ist durch Einwirkung von Müller'scher Flüssigkeit sichtbar gemacht.

Fig. 1095. Marklose Nervenfasern mit Schwann'scher Scheide aus dem Grenzstrang des sympathischen Nervensystems.

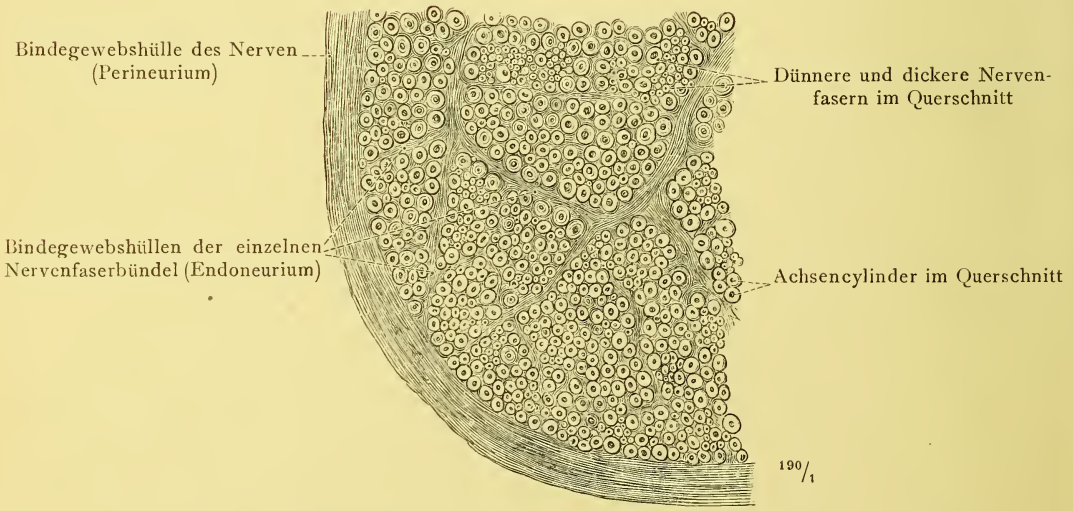

Fig. 1096. Senkrechter Durchschnitt durch einen Theil des Nervus medianus des Menschen.

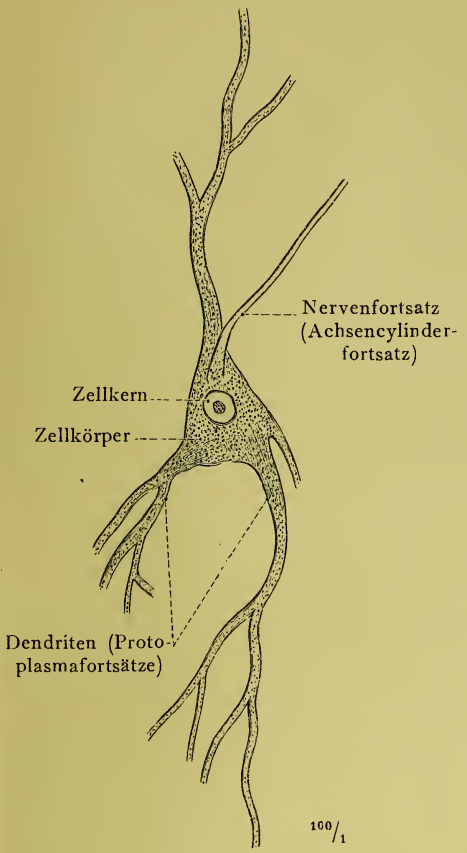

Fig. 1097. Motorische Ganglienzelle aus der Vordersäule des menschlichen Rückenmarks.

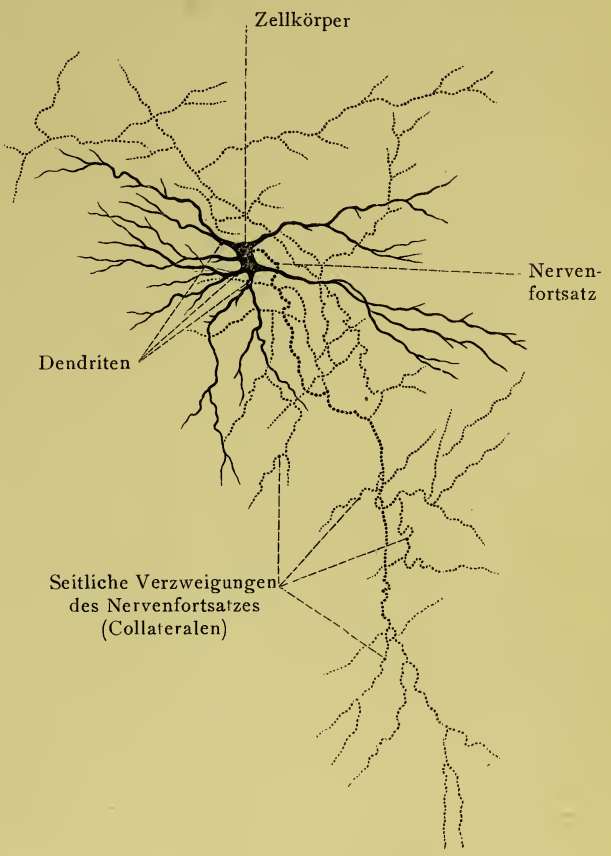

Fig 1098. Typus der sensiblen Ganglienzelle (nach Golgi).

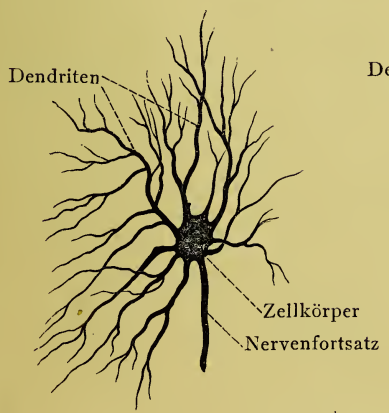

Fig. 1099. Ganglienzelle aus dem sympathischen Nervensystem.

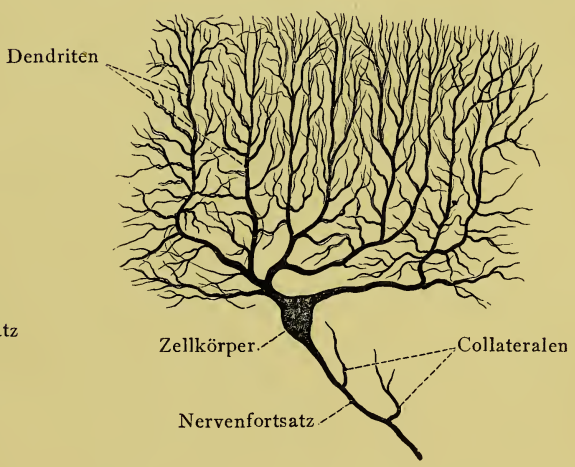

Fig. 1100. Purkinje'sche Zelle aus dem Kleinhirn des Menschen (nach Golgi).

Ganglienzellen.

Fig. 1101. Nerven der Hornhaut mit Goldchloridlösung dargestellt. Ansicht von der Fläche. Peripheres Endnetz sensibler Nerven mit frei endigenden Fibrillen.

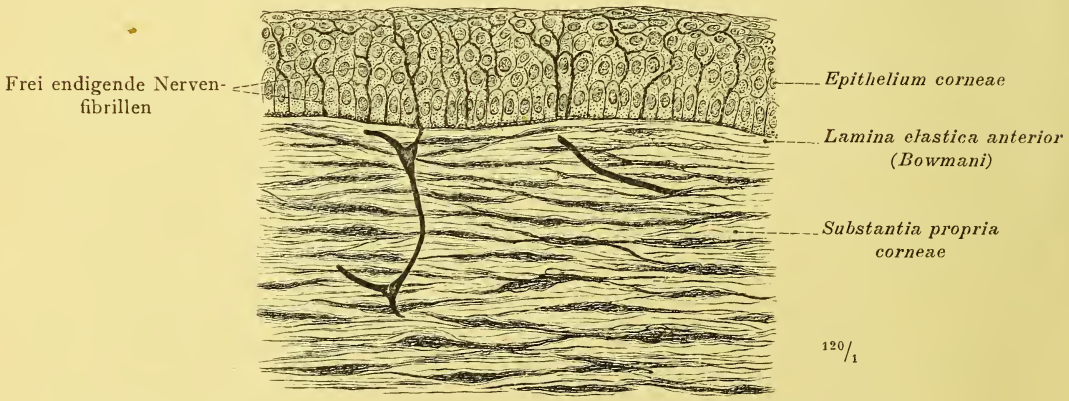

Fig. 1102. Nerven der Hornhaut mit Goldchloridlösung dargestellt. Senkrechter Durchschnitt durch den vorderen Antheil der Hornhaut. Freie Endigung der Nervenfibrillen im Epithel.

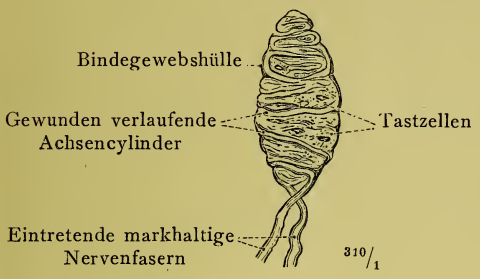

Fig. 1103. Meissner'sches Tastkörperchen, Corpusculum tactus, aus der Fingerbeere eines erwachsenen Mannes.

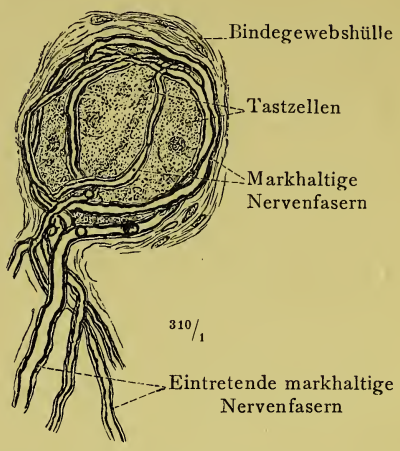

Fig. 1104. Krause'scher kugelförmiger Endkolben, Corpusculum bulboideum, aus der Bindehaut des menschlichen Auges.

Fig. 1105. Cylindrischer Endkolben aus der Bindehaut des Kalbes.

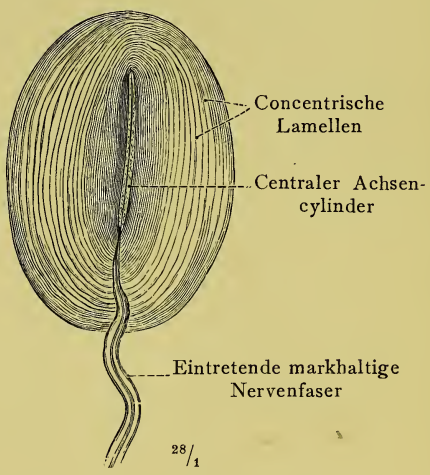

Fig. 1106. Pacini'sches (Vater'sches) Körperchen, Corpusculum lamellosum, aus dem Dickdarmgekröse der Katze.

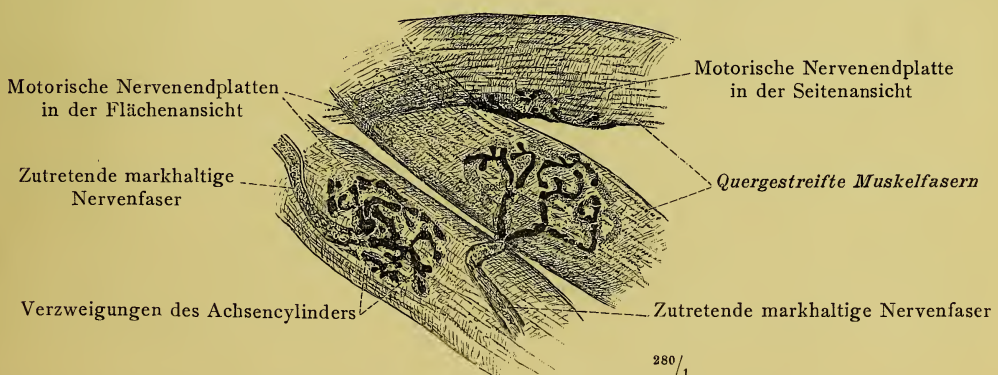

Fig. 1107. Endigung motorischer Nervenfasern in quergestreiften Muskelfasern.

Nervenendkörperchen, Corpuscula nervorum terminalia. — Motorische Nervenendplatten.

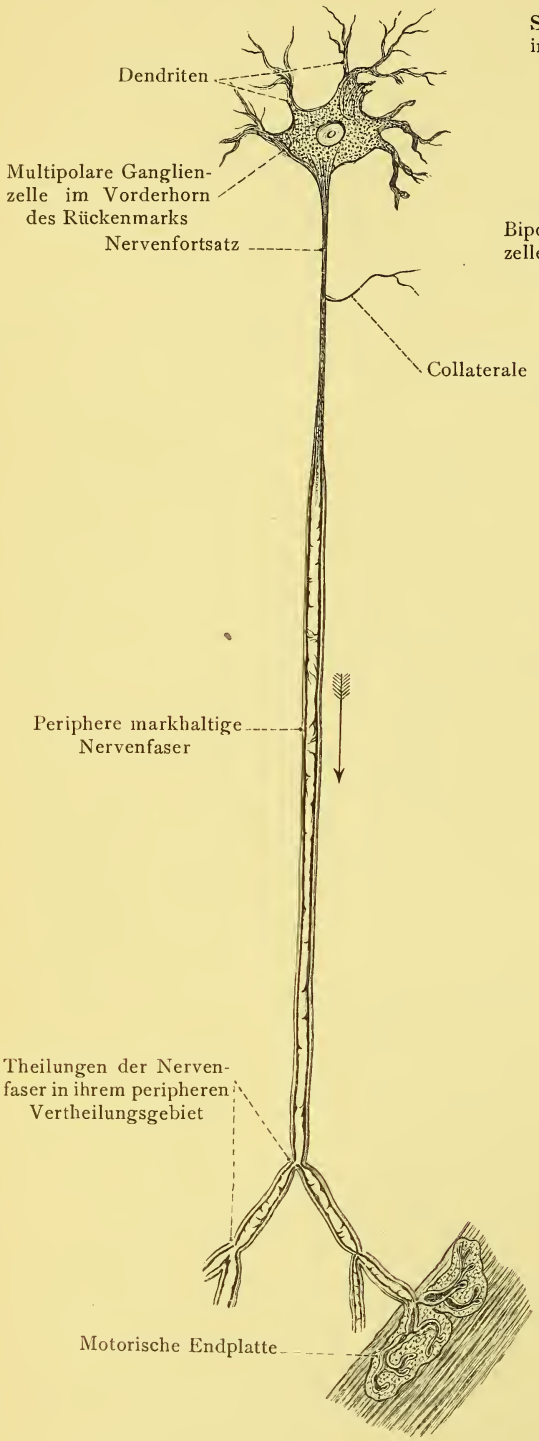

Fig. 1108. Schema des Ursprunges, des Verlaufes und der peripheren Endigung einer motorischen Nervenfaser.

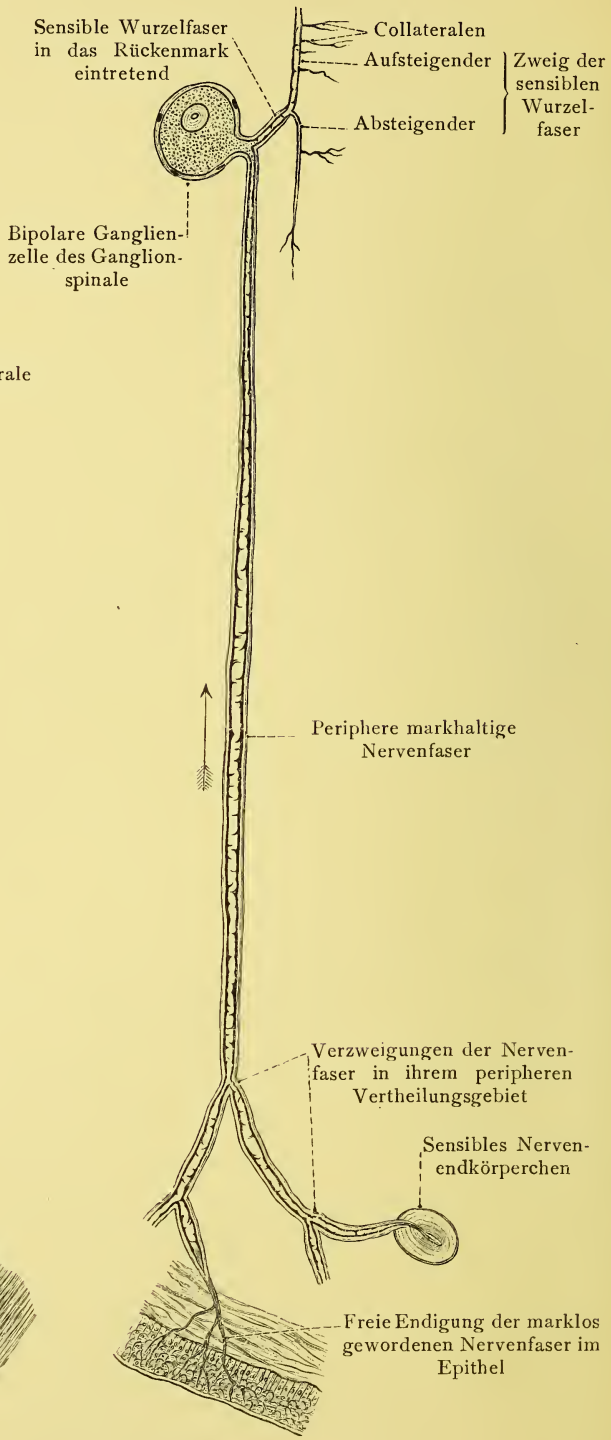

Fig. 1109. Schema des Ursprunges, des Verlaufes und der peripheren Endigung einer sensiblen Nervenfaser.

Die Pfeile deuten in beiden Figuren die Leitungsrichtung an.

Ursprung und Ende der Nervenfasern.

SYSTEMA NERVORUM CENTRALE.

DAS CENTRALE NERVENSYSTEM.

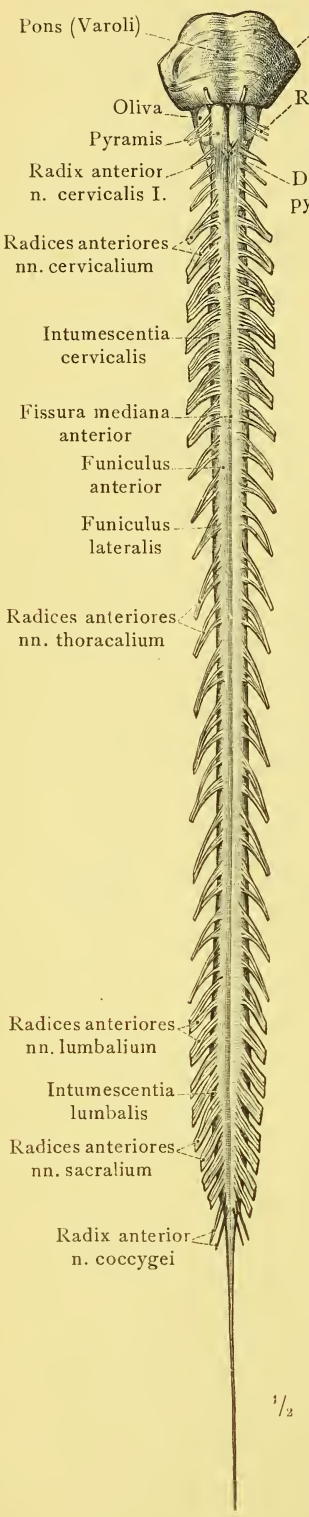

Fig. 1110. Ansicht von vorne.

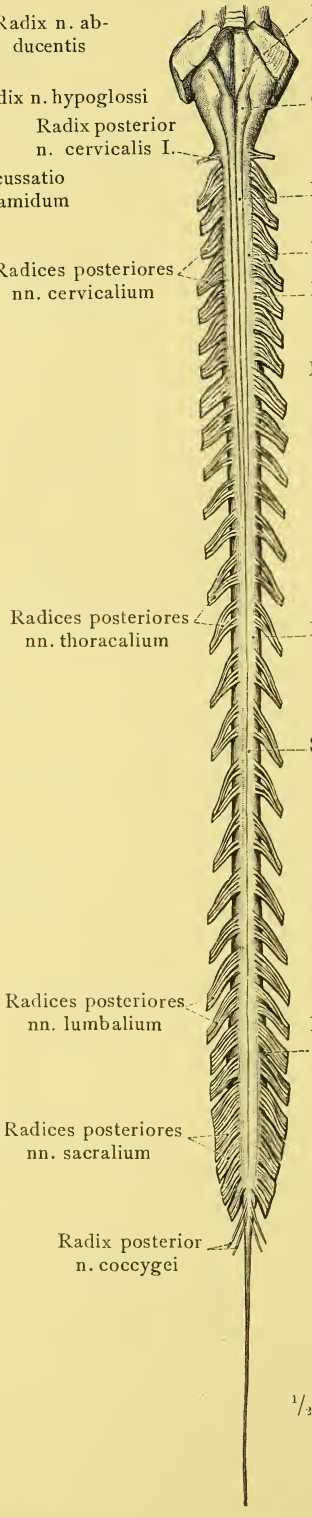

Fig. 1111. Ansicht von hinten.

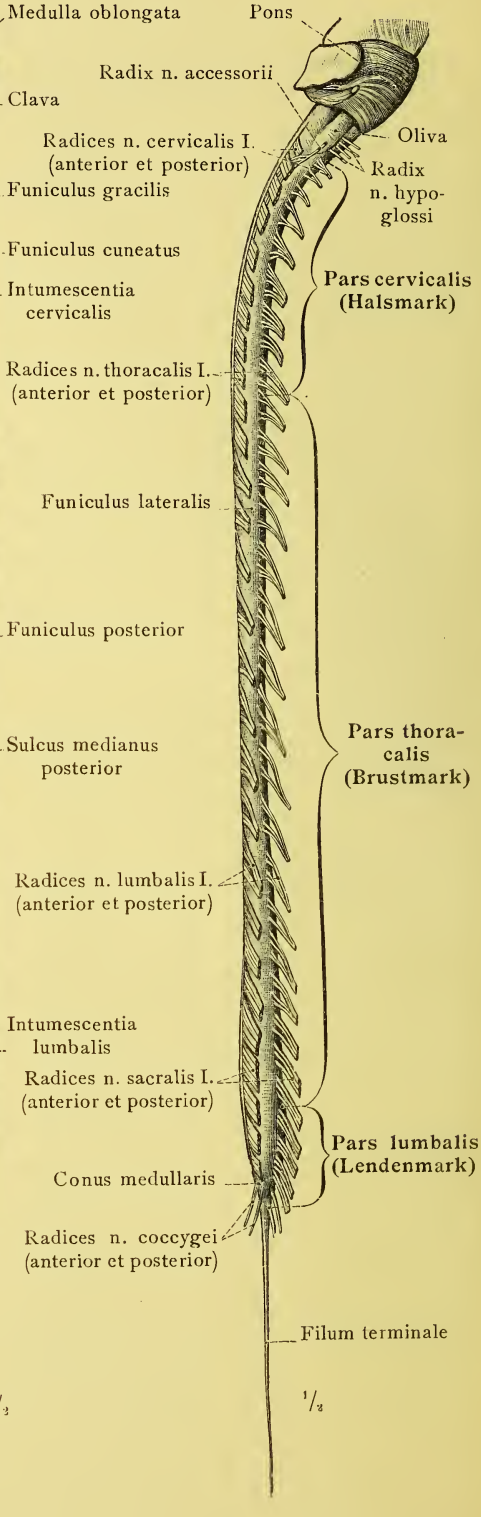

Fig. 1112. Ansicht von der rechten Seite.

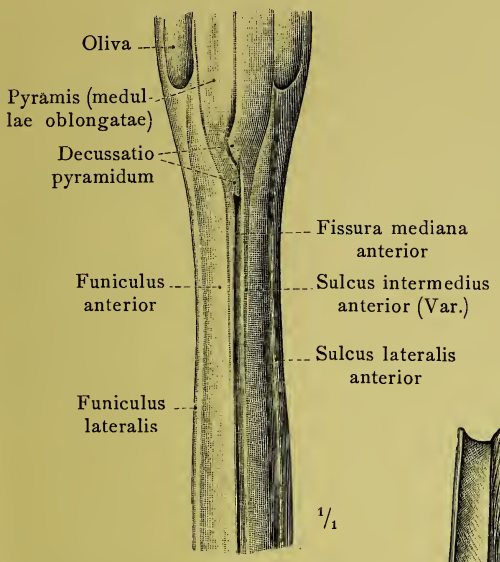

Fig. 1113. Das Halsmark, Pars cervicalis medullae spinalis, mit dem angrenzenden Theil des verlängerten Markes in der Ansicht von vorne.

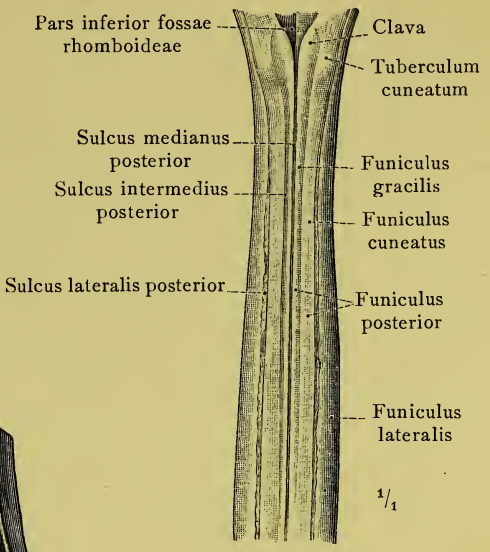

Fig. 1114. Das Halsmark, Pars cervicalis medullae spinalis, mit dem angrenzenden Theil des verlängerten Markes in der Ansicht von hinten.

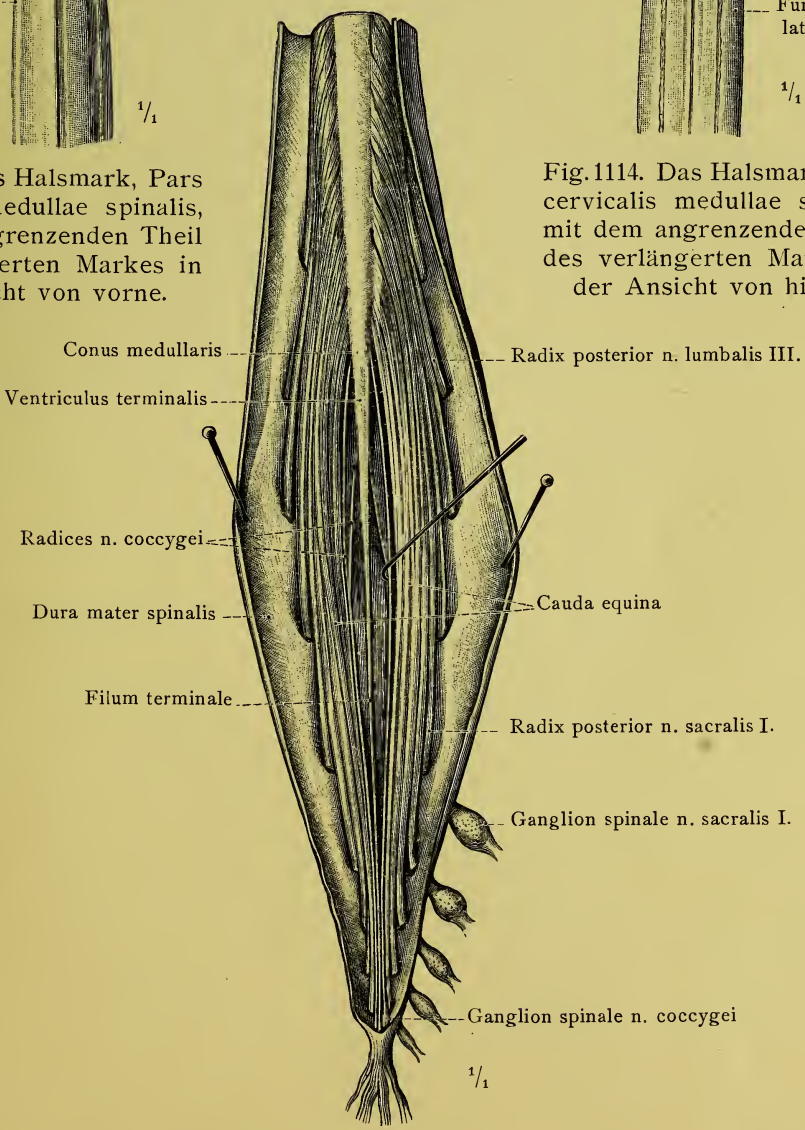

Fig. 1115. Das Lendenmark, Pars lumbalis medullae spinalis, mit dem Endkegel, Conus medullaris, dem Endfaden, Filum terminale, und dem Pferdeschweif, Cauda equina. Ansicht von hinten.

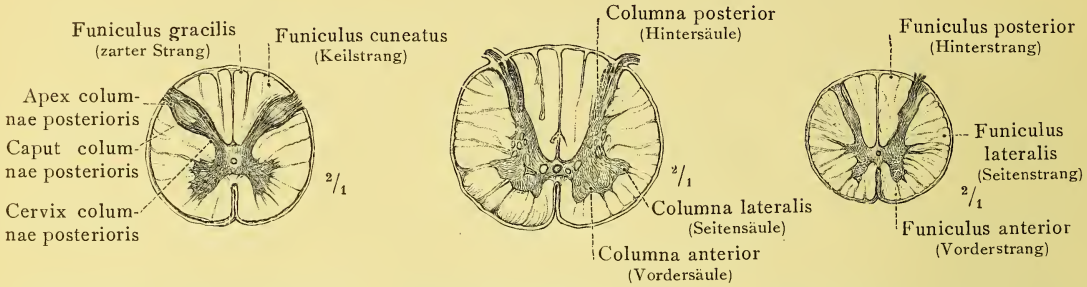

Halsmark, Pars cervicalis, in der Höhe der Austrittstelle des 2. Halsnerven.

Halsmark, Pars cervicalis, im Bereich der Halsanschwellung (6. Halsnerv).

Brustmark, Pars thoracalis, in der Höhe der Austrittstelle des 5. Brustnerven.

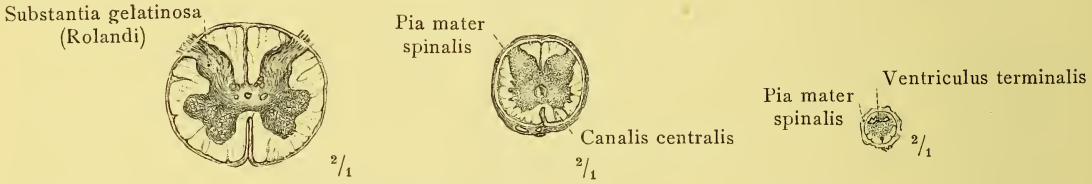

Lendenmark, Pars lumbalis, im Bereich der Lendenanschwellung (Austrittstelle des 4. Lendennerven).

Endkegel, Conus medullaris (Austrittstelle des 3. Kreuznerven).

Anfangsstück des Endfadens, Filum terminale.

Fig. 1116. *Querschnitte durch das Rückenmark eines erwachsenen Menschen.*

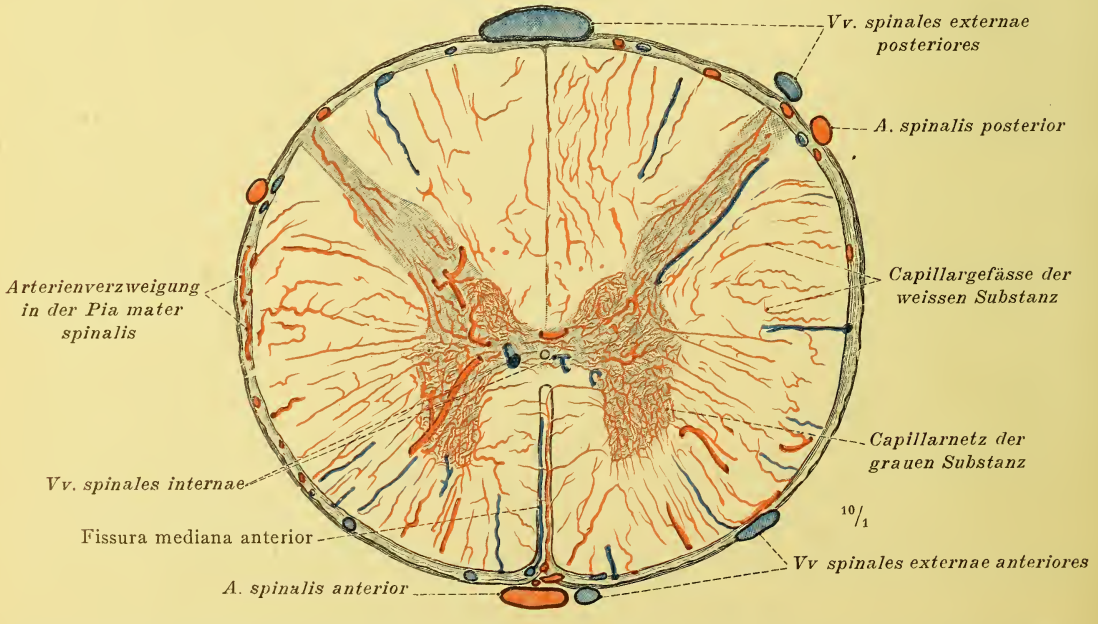

Fig. 1117. Das Blutgefässsystem des Rückenmarkes. Querschnitt durch das untere Ende des Brustmarkes.

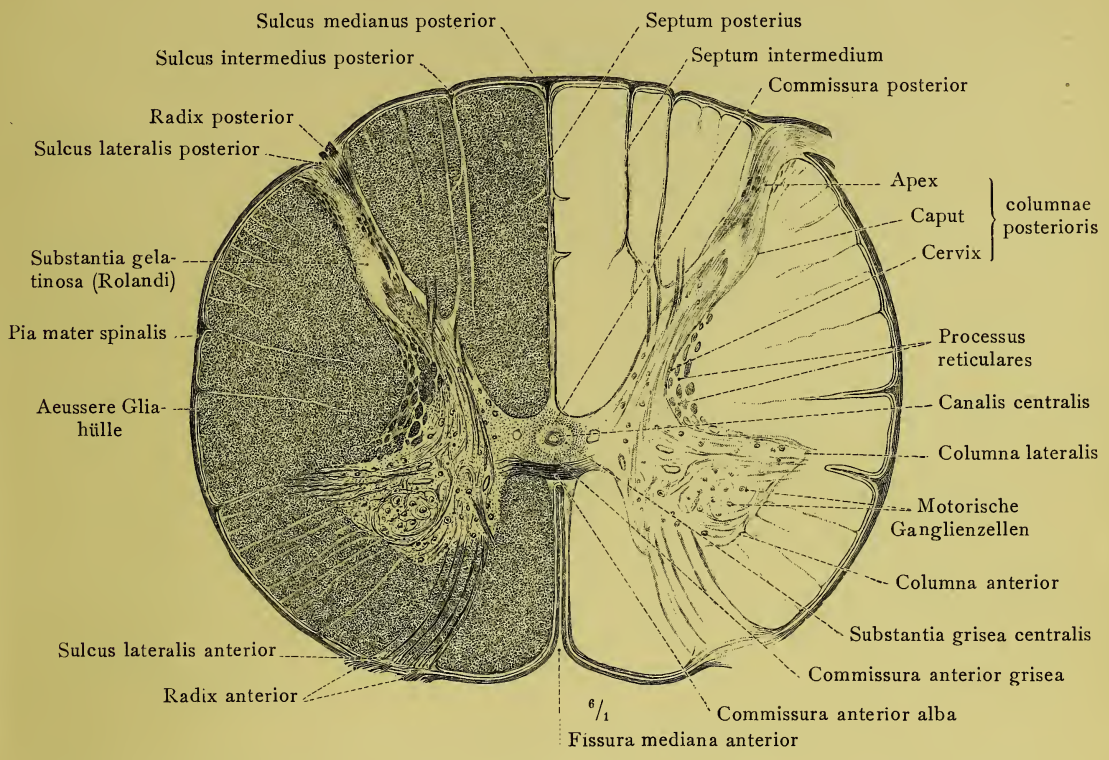

Fig. 1118. Querschnitt durch die Halsanschwellung, Intumescentia cervicalis, des Rückenmarkes, in der Höhe der Austrittstelle der Wurzeln des 6. Halsnerven.

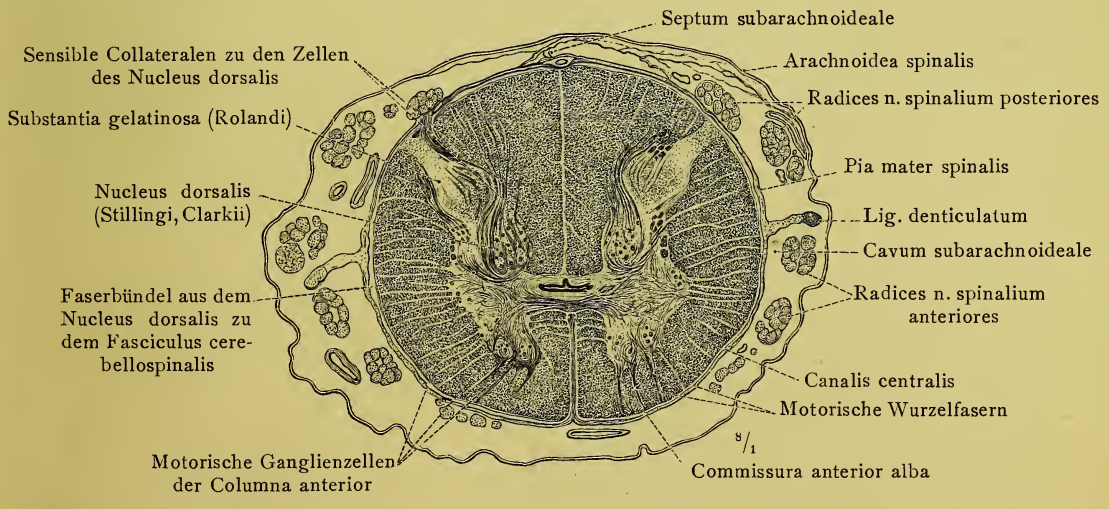

Fig. 1119. Querschnitt durch den obersten Theil des Lendenmarkes mit Pia mater und Arachnoidea. Clarke'sche Säule, Nucleus dorsalis. Von einem 3 Jahre alten Kind.

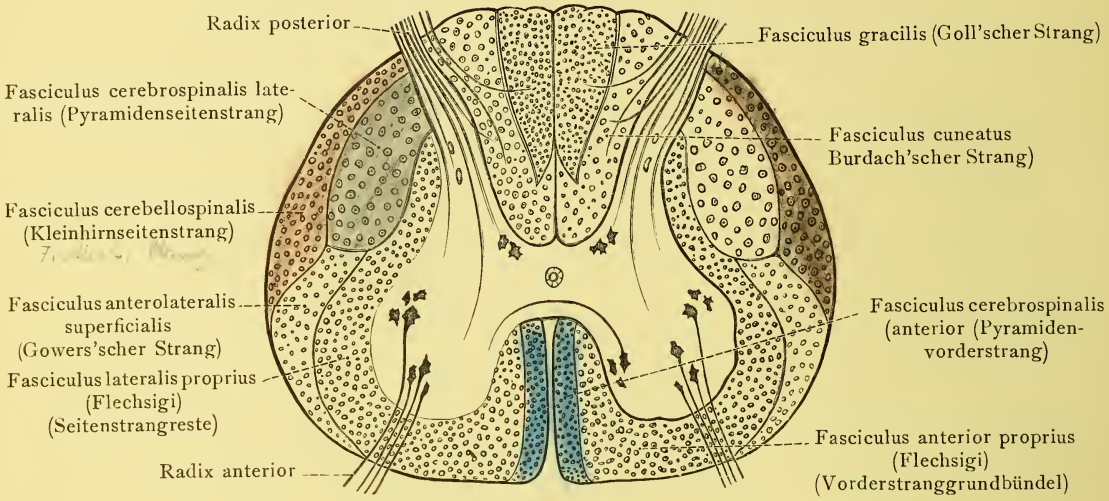

Fig. 1120. Schematische Darstellung der Leitungssysteme (Leitungsbahnen) in der weissen Substanz des Rückenmarkes; auf den Querschnitt durch das untere Ende des Halsmarkes bezogen.

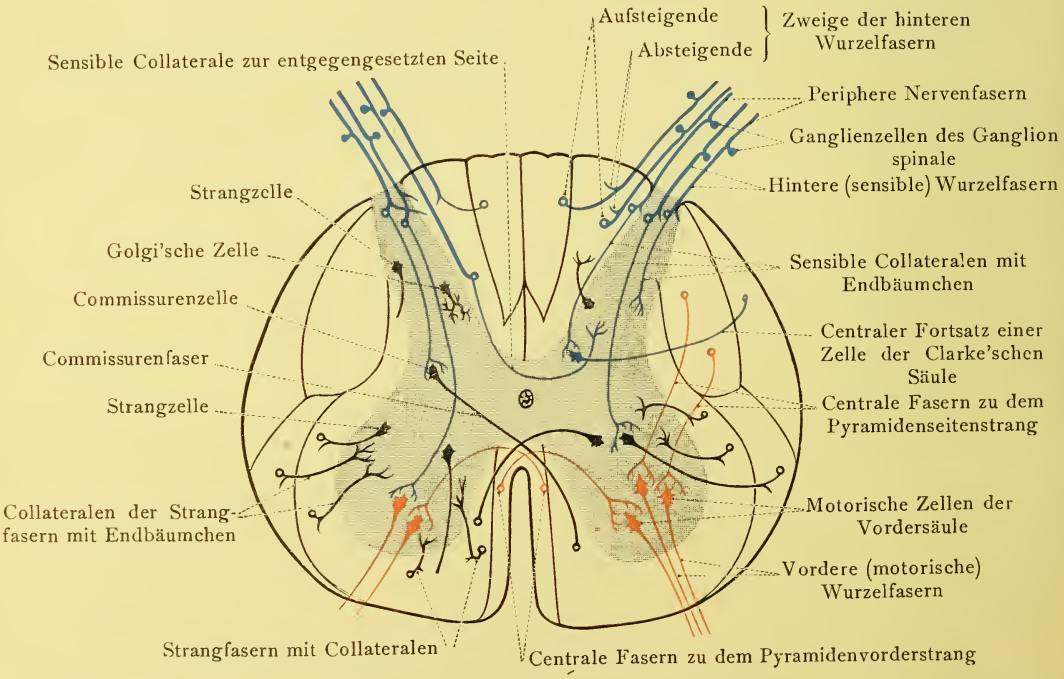

Fig. 1121. Schematische Darstellung des Faserverlaufes im Rückenmark; auf den Querschnitt durch das untere Ende des Halsmarkes bezogen.

Decursus fibrarum spinalium, Faserverlauf im Rückenmark.

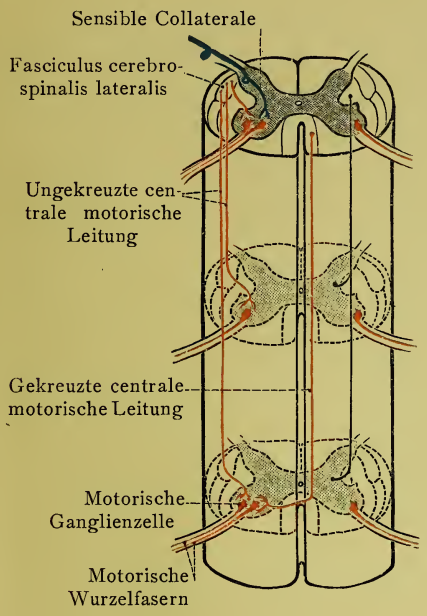

Fig. 1122. Schematische Darstellung der centralen motorischen Leitungsbahnen im Rückenmark. Ansicht von vorne.

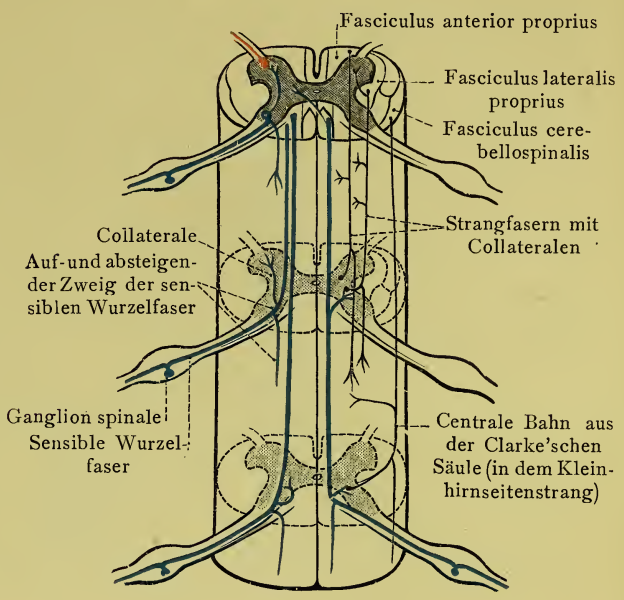

Fig. 1123. Schematische Darstellung der centralen sensiblen Leitungsbahnen im Rückenmark. Ansicht von hinten.

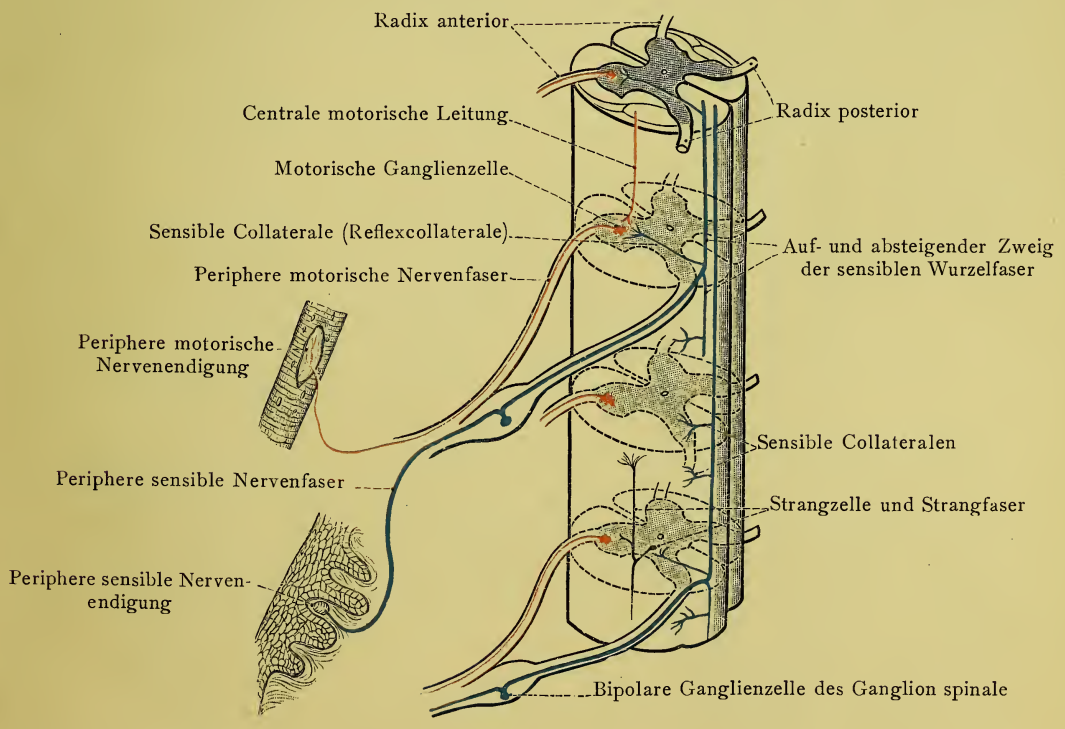

Fig. 1124. Schematische Darstellung der motorischen und sensiblen Leitungsbahnen. Reflexbogen.

Decursus fibrarum spinalium, Faserverlauf im Rückenmark.

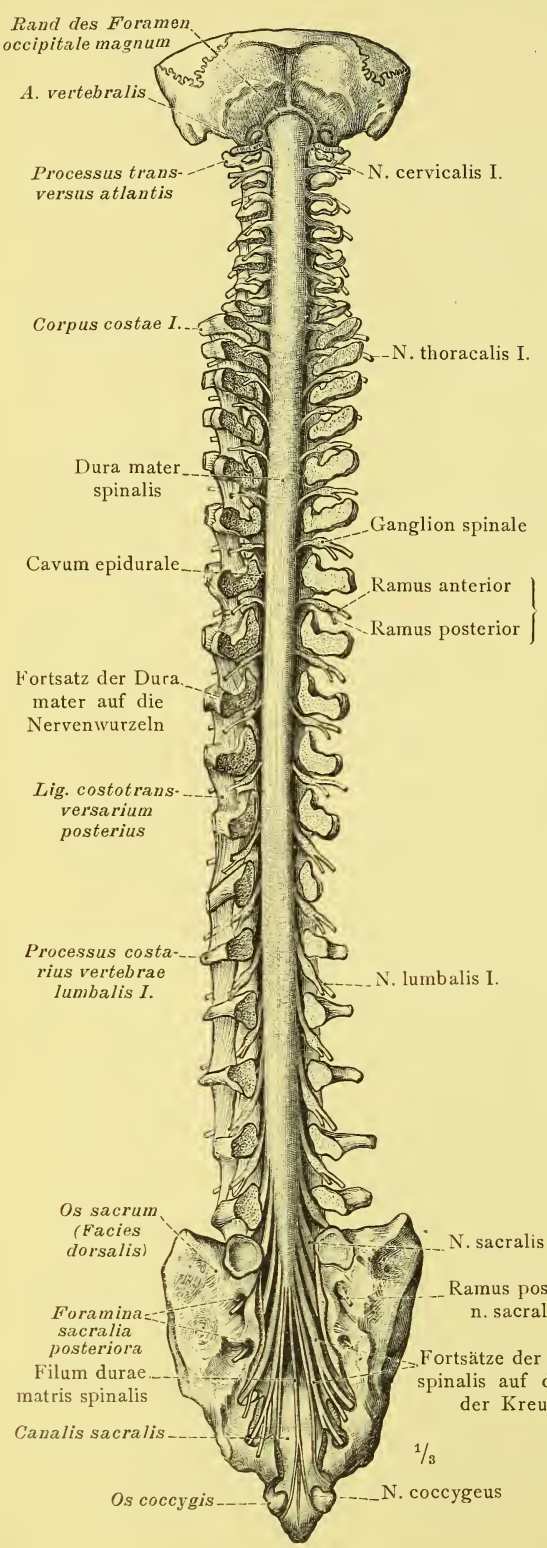

Fig. 1125. Die harte Rückenmarkshaut, Dura mater spinalis, in geschlossenem Zustand. Ansicht von hinten.

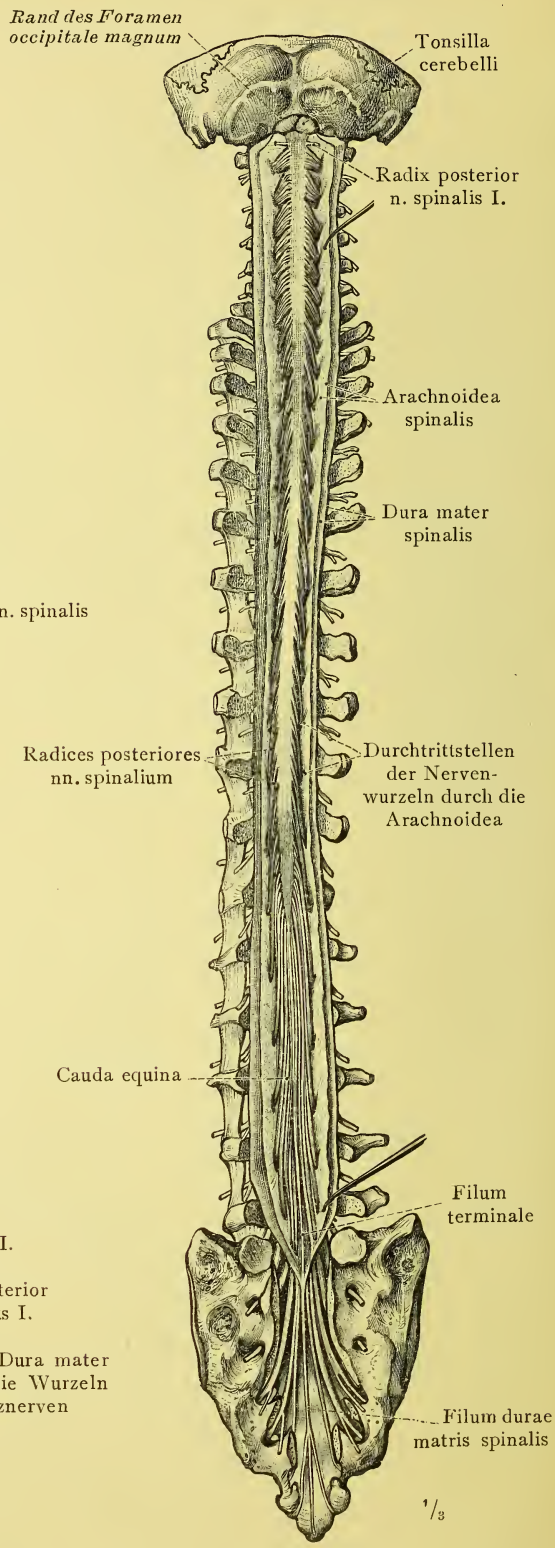

Fig. 1126. Die harte Rückenmarkshaut und die Spinnwebenhaut, Arachnoidea spinalis, beide von hinten eröffnet.

Meninges spinales, Rückenmarkshäute.

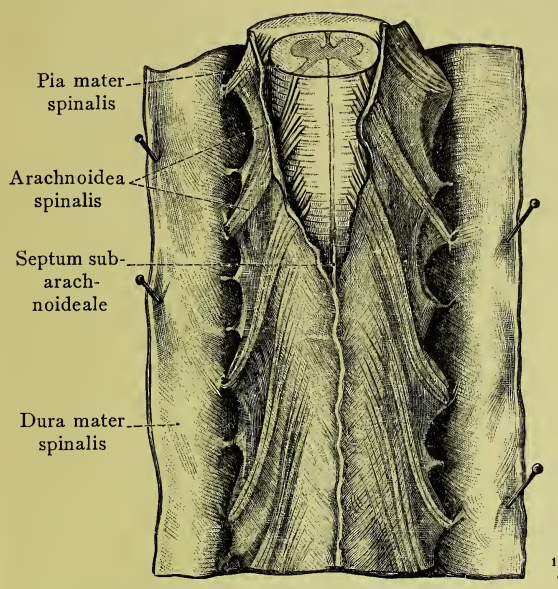

Fig. 1127. Die Spinnwebenhaut, Arachnoidea spinalis, an einem Theil des Halsmarkes nach Eröffnung der Dura mater von hinten her blossgelegt; im oberen Antheil des Präparates ist die Spinnwebenhaut median gespalten und seitlich umgelegt worden.

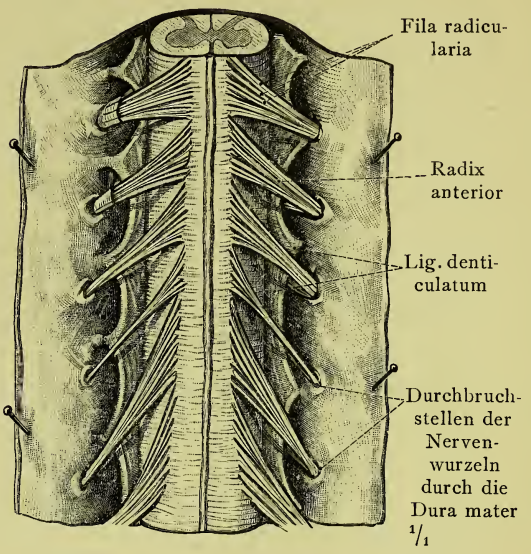

Fig. 1128. Das Aufhängeband des Rückenmarkes, Ligamentum denticulatum, an einem Theil des Halsmarkes nach Eröffnung der Dura mater und nach Entfernung der Arachnoidea von vorne dargestellt.

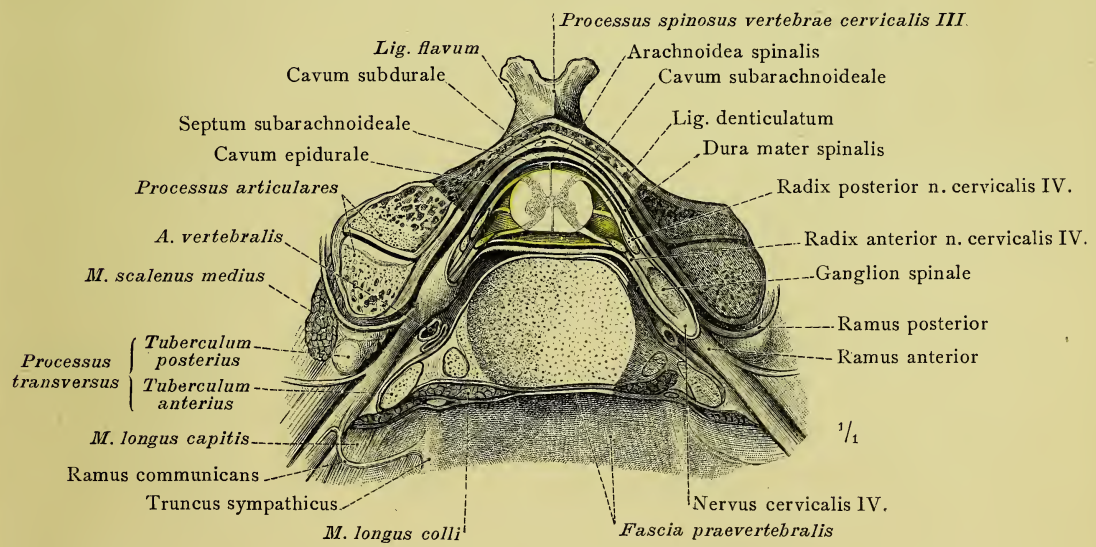

Fig. 1129. Querschnitt durch die Bandscheibe zwischen dem 3. und 4. Halswirbel. Darstellung der Rückenmarkshäute im Querschnitt und ihrer Beziehungen zu dem austretenden Rückenmarksnerven. Subarachnoidealraum (gelb), Subduralraum (blau), Epiduralraum (schwarz).

Fig. 1130. Mediansagittaler Durchschnitt durch das Gehirn eines menschlichen Embryo aus dem Ende des 1. Monates. (Nach *W. His.*)

Eintheilung des Gehirns auf Grund der Entwicklungsgeschichte.

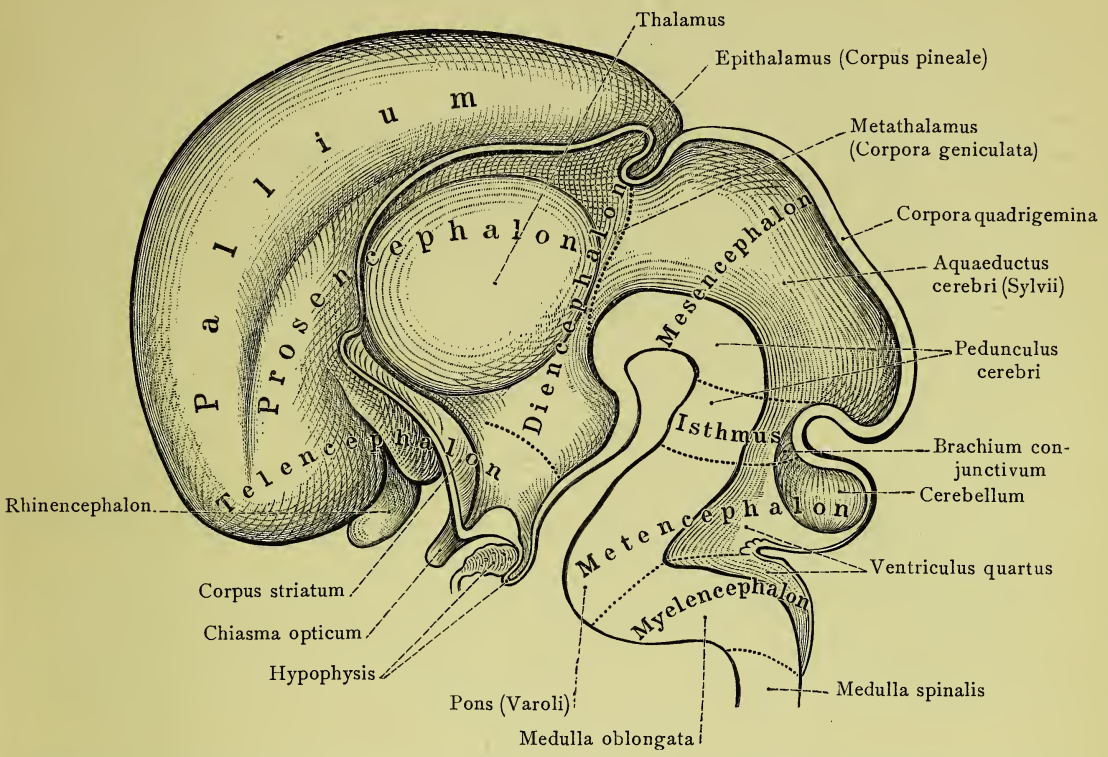

Fig. 1131. Mediansagittaler Durchschnitt durch das Gehirn eines menschlichen Embryo aus dem 3. Monat. (Nach *W. His.*)

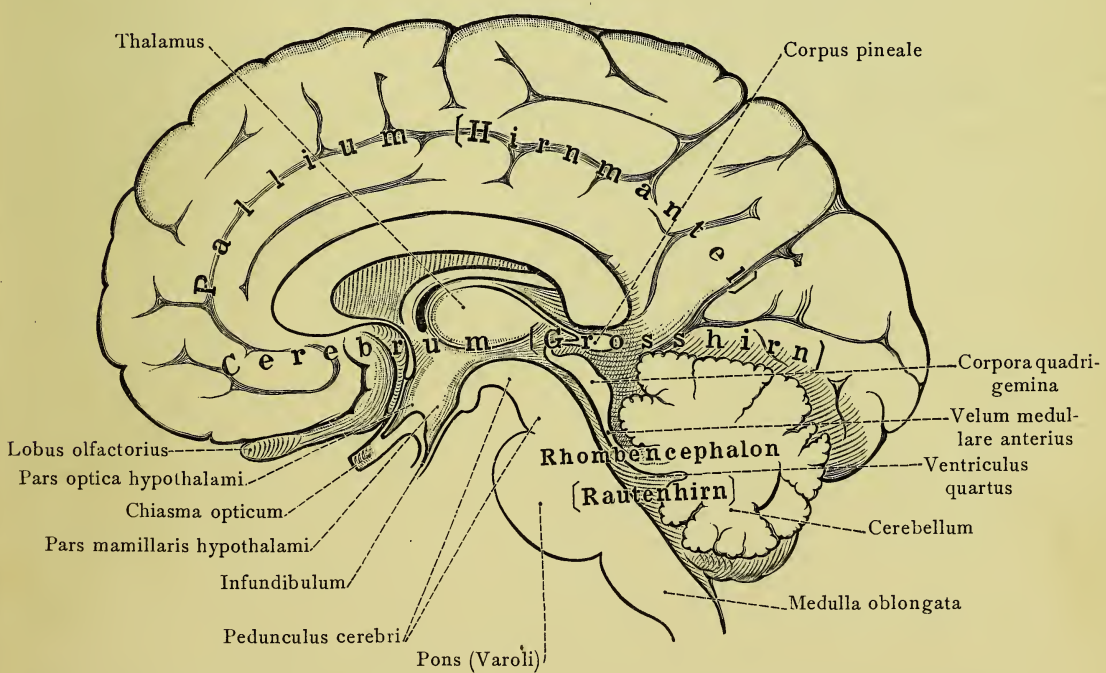

Fig. 1132. Mediansagittaler Durchschnitt durch das völlig ausgebildete Gehirn des Menschen. (Nach *W. His.*)

Eintheilung des Gehirns auf Grund der Entwicklungsgeschichte.

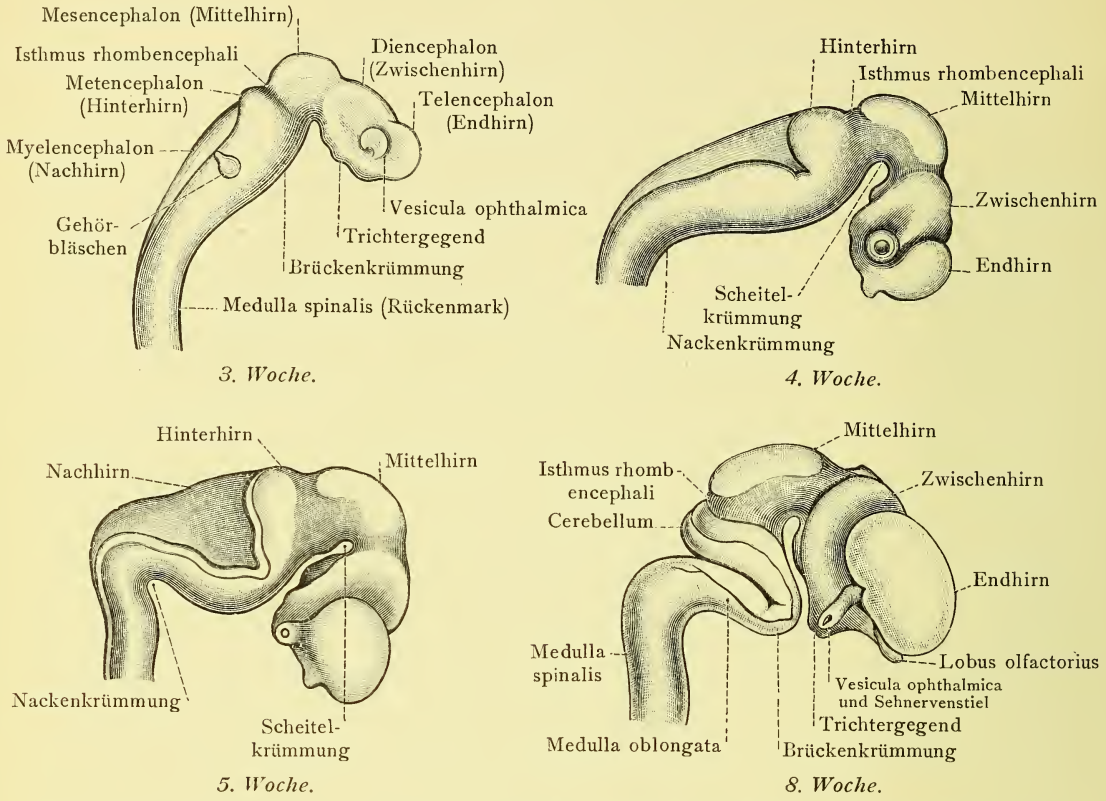

Fig. 1133. *Constructionsbilder der Gehirnanlage von menschlichen Embryonen nach W. His.*

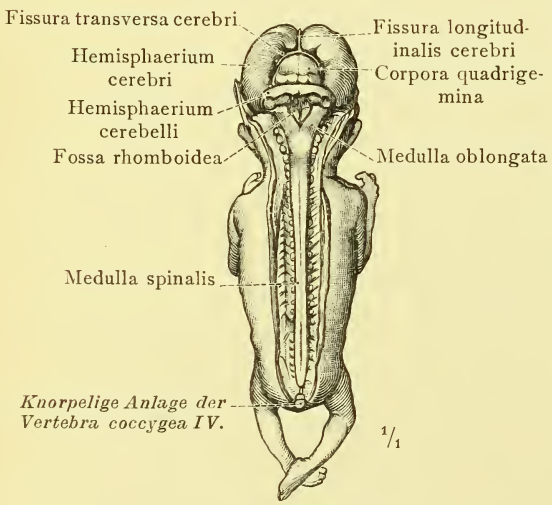

Fig. 1134. Gehirn und Rückenmark eines menschlichen Embryo aus dem Ende des 3. Monates (6·2 Cm. Körperlänge) von hinten blossgelegt.

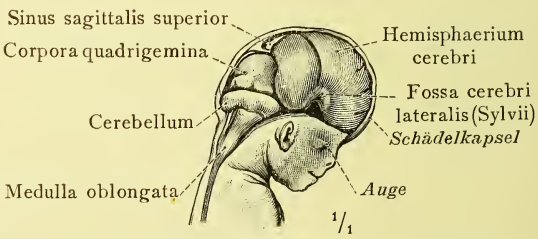

Fig. 1135. Gehirn des Embryo von Fig. 1134 in der Ansicht von der rechten Seite.

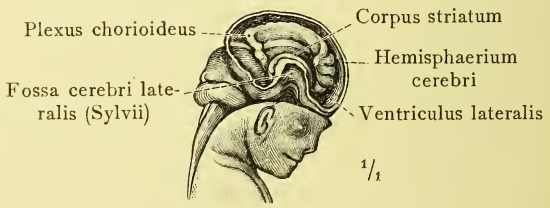

Fig. 1136. Das Innere der rechten Grosshirnhemisphäre, nach Abtragung der Schädelkapsel und der convexen Wand des Grosshirn an dem Embryo von Fig. 1134 dargestellt.

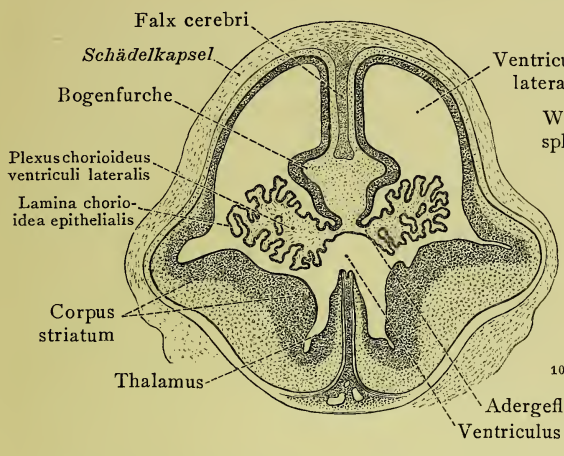

Fig. 1137. Frontalschnitt durch den Kopf in dem Gebiet zwischen Stirn- und Scheitellappen des Gehirns; von einem 8 Wochen alten menschlichen Embryo.

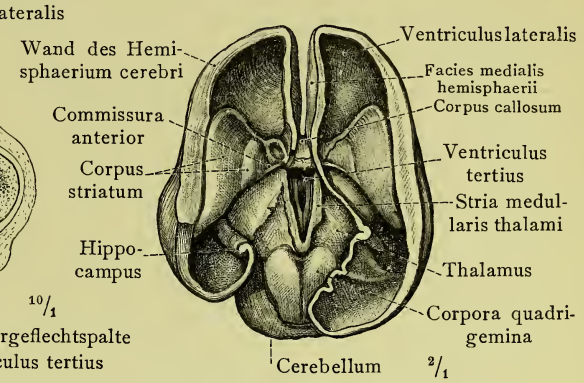

Fig. 1138. Das Innere der Grosshirnhemisphären eines menschlichen Embryo aus dem Ende des 4. Monates (11·8 Cm. Körperlänge) durch Abtragung der convexen Wände der Grosshirnhemisphären dargestellt. Ansicht von oben.

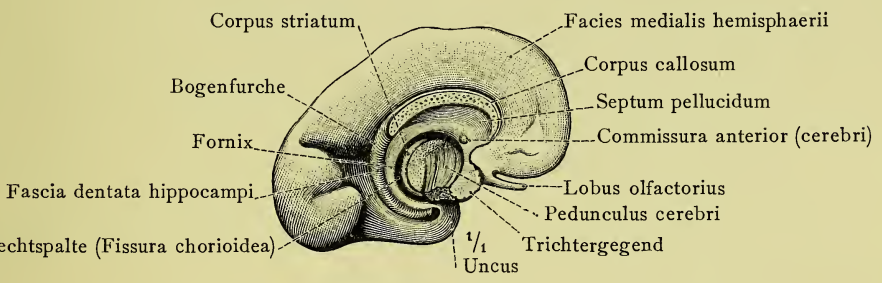

Fig. 1139. Linke Grosshirnhemisphäre eines menschlichen Embryo aus der Mitte des 6. Monates (25 Cm. Körperlänge). Ansicht der medialen Seite.

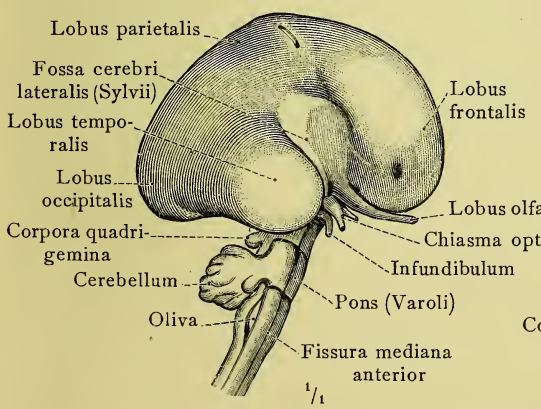

Fig. 1140. Gehirn eines menschlichen Embryo aus der Mitte des 6. Monates (25 Cm. Körperlänge). Ansicht der convexen Oberfläche von der rechten Seite.

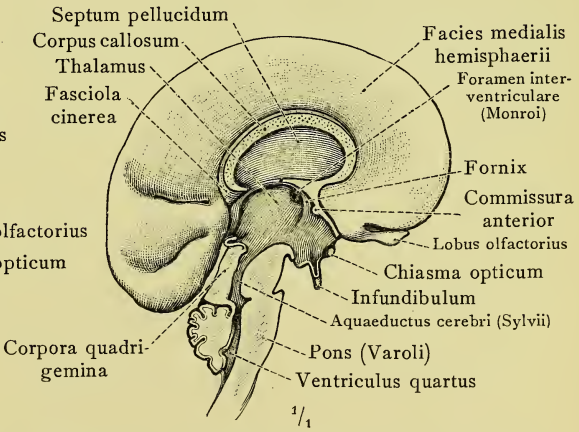

Fig. 1141. Mediansagittaler Schnitt durch das Gehirn eines menschlichen Embryo aus dem Ende des 6. Monates (29 Cm. Körperlänge). Ansicht der linken Hälfte von der medialen Seite.

Entwicklung und Wachsthum des Gehirns.

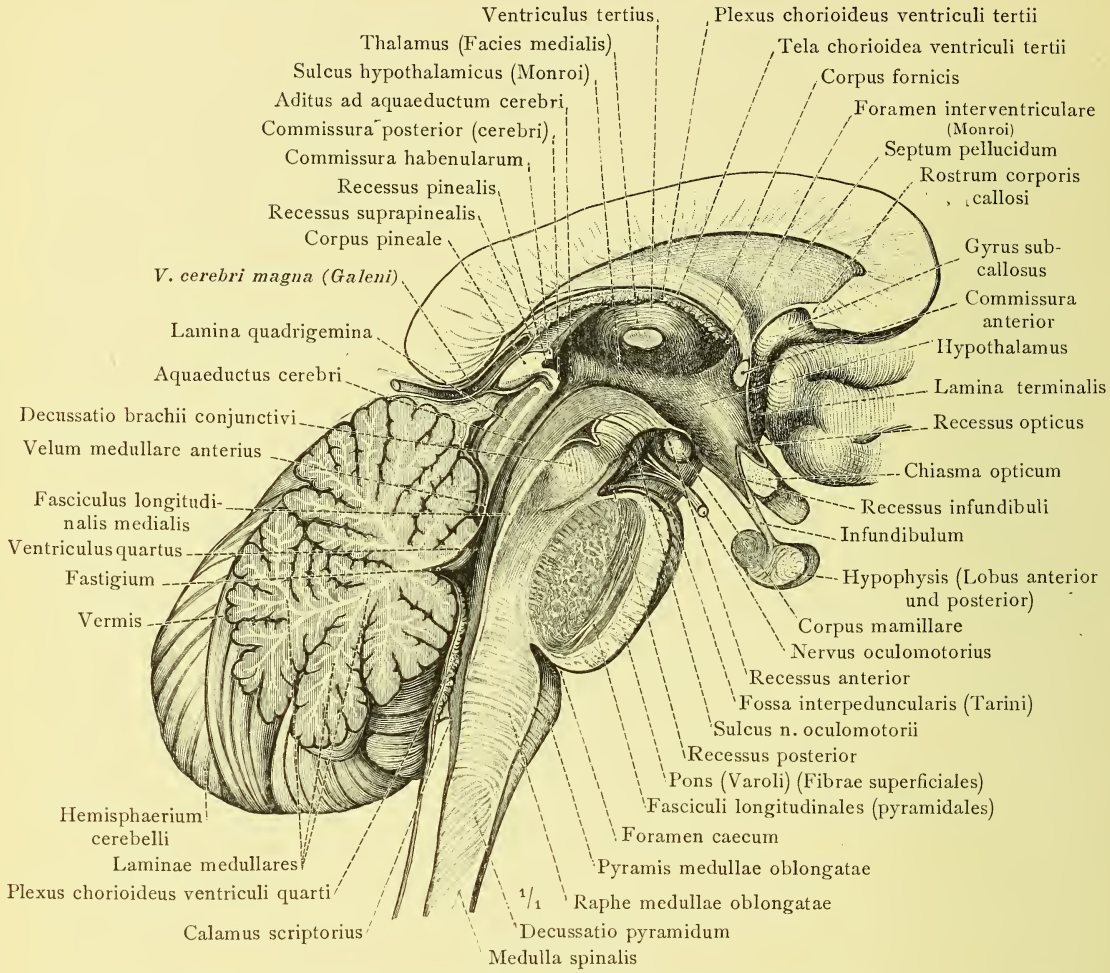

Fig. 1142. Theil eines mediansagittalen Durchschnittes durch das Gehirn. Linke Hälfte. Die Bestandtheile des Rautenhirns, Rhombencephalon: Verlängertes Mark, Medulla oblongata, Brücke, Pons (Varoli), und Kleinhirn, Cerebellum. Die Bestandtheile des Mittelhirns, Mesencephalon: Vierhügel, Corpora quadrigemina, und Grosshirnstiel, Pedunculus cerebri. Die Bestandtheile des Zwischenhirns, Diencephalon: Sehhügel, Thalamus, und Hypothalamus mit dem Hirnanhang, Hypophysis, und die Zirbel, Corpus pineale, — die letzteren von dem Balken, Corpus callosum, und dem Gewölbe, Fornix, überlagert.

Die vierte und die dritte Hirnkammer, Ventriculus quartus und Ventriculus tertius durch die Sylvi'sche Wasserleitung, Aquaeductus cerebri, in Verbindung stehend und durch die Adergeflechte, Plexus chorioideus ventriculi quarti, beziehungsweise Plexus chorioideus ventriculi tertii, zum Abschluss gebracht. Die Commissuren der dritten Hirnkammer, Commissura anterior und Commissura posterior (cerebri), sind in der Medianebene quer durchschnitten. An der medialen Fläche des Sehhügels ist die Massa intermedia im Mediandurchschnitt zu sehen. — Die Fossa interpeduncularis (Tarini) zeigt ihre Einsenkungen hinter das Corpus mamillare, den Recessus anterior, und über den oberen Rand der Brücke, den Recessus posterior.

An der Schnittfläche des Kleinhirns tritt die durch die Verzweigungen der Markblätter, Laminae medullares, und durch die Umrahmung derselben mit der Rindensubstanz, Substantia corticalis cerebelli, erzeugte Durchschnittsfigur hervor, welche unter dem Namen Lebensbaum, Arbor vitae, bekannt ist.

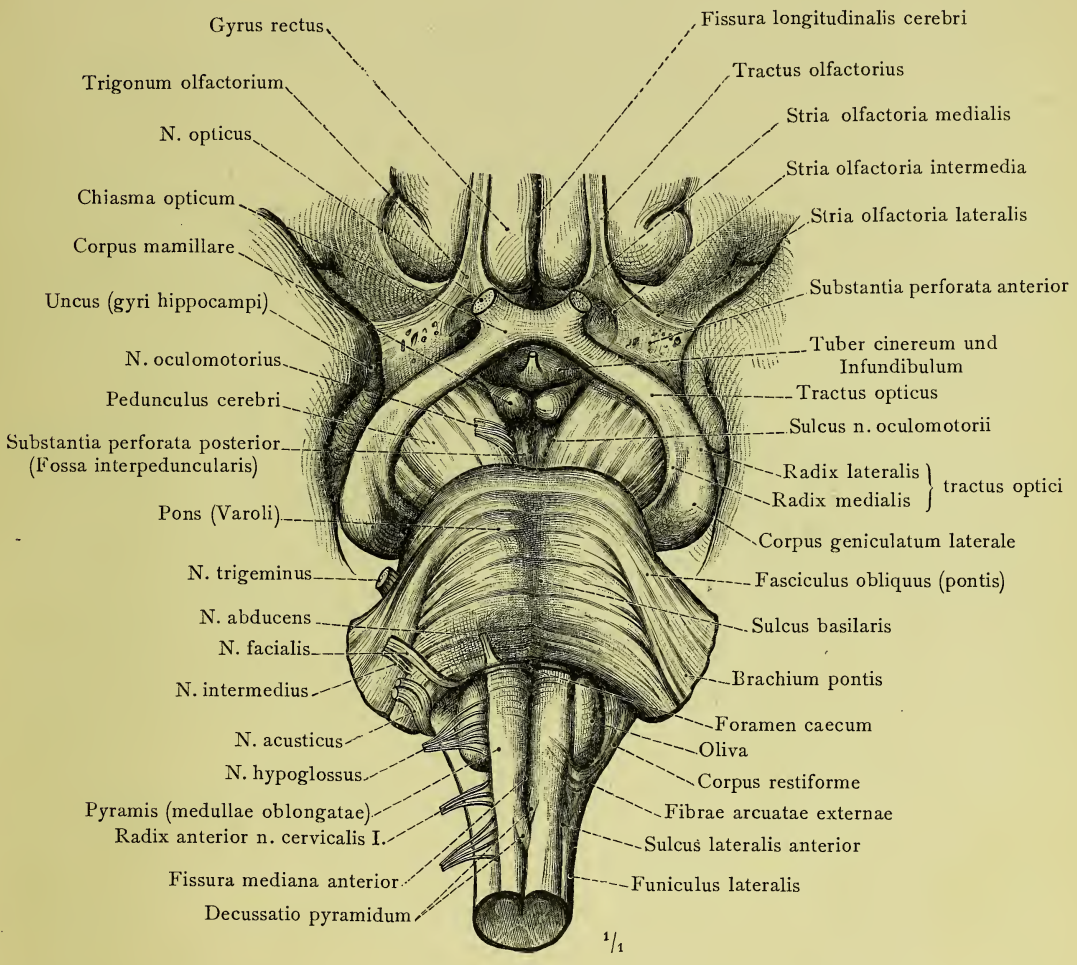

Fig. 1143. Das verlängerte Mark, Medulla oblongata, mit der Brücke, Pons (Varoli), den Grosshirnstielen, Pedunculi cerebri, und den angrenzenden Theilen am Boden des Zwischenhirns in der Ansicht von der basalen Seite.

Die beiden Schläfenlappen des Grosshirns sind weit auseinandergezogen worden, um den von ihrer Randwindung und dem Haken derselben, Uncus (gyri hippocampi), theilweise bedeckten Sehstreifen, Tractus opticus, und die Beziehung des letzteren zu dem lateralen Kniehöcker, Corpus geniculatum laterale, sichtbar zu machen. — Zwischen den nach vorne divergirenden Grosshirnstielen senkt sich die Fossa interpeduncularis (Tarini) ein, in deren Bereich sich die Substantia perforata posterior befindet; die seitliche Grenze der letzteren wird durch den Sulcus n. oculomotorii gebildet, in welchem die Wurzelbündel des N. oculomotorius aus der Hirnmasse austreten. Diese sind an der rechten Körperseite erhalten, an der linken Körperseite entfernt worden. — Durch das Abziehen der beiden Schläfenlappen ist auch die Substantia perforata anterior auf beiden Seiten blossgelegt und ihre Begrenzung nach vorne durch das Trigonum olfactorium und nach hinten durch den Sehstreifen sichtbar gemacht worden. — Das Kleinhirn ist beim Eintritt der Brückenarme, Brachia pontis, in dasselbe abgeschnitten worden.

Rautenhirn, Mittelhirn und Zwischenhirn.

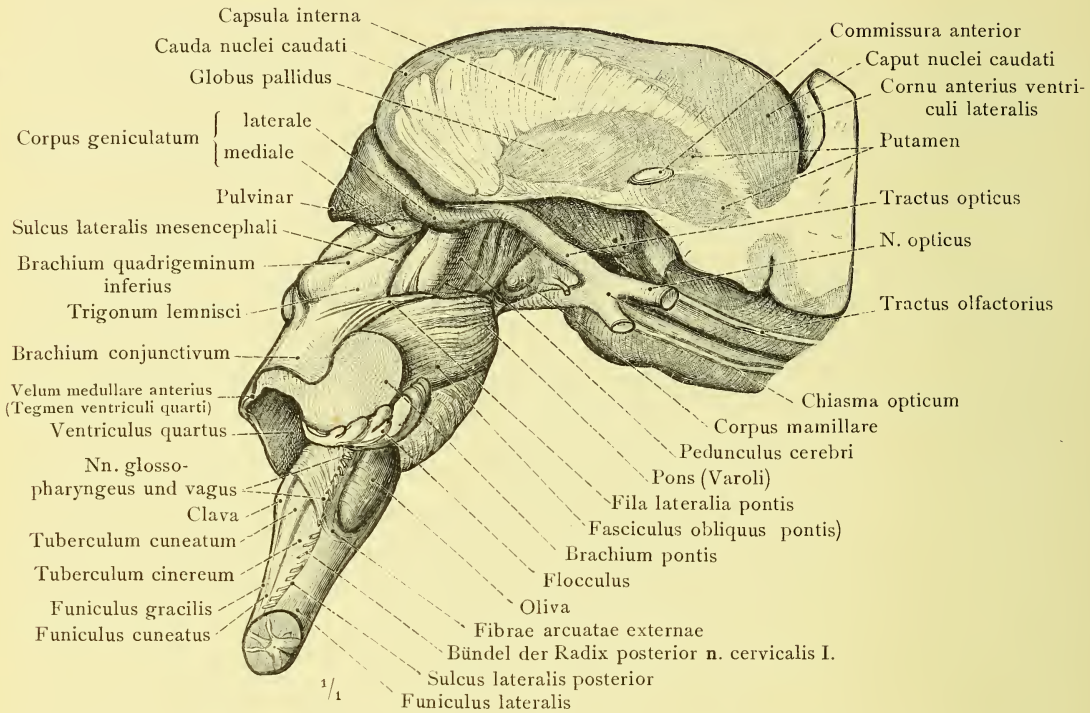

Fig. 1144. Das verlängerte Mark, Medulla oblongata, mit der Brücke, Pons (Varoli); die Grosshirnstiele, Pedunculi cerebri, mit dem angrenzenden Schleifenfeld, Trigonum lemnisci; die Vierhügel, Corpora quadrigemina; das Polster, Pulvinar, des Sehhügels; der mediale und der laterale Kniehöcker, Corpora geniculata, mediale und laterale; der Sehstreif, Tractus opticus. Ansicht von der rechten Seite.

Der Bindearm, Brachium conjunctivum, und der Brückenarm, Brachium pontis, sind bei ihrem Eintritt in das Kleinhirn durchgeschnitten worden; von dem letzteren ist nur die Flocke erhalten geblieben. — Von der rechten Grosshirnhemisphäre ist das Präparat durch einen annähernd sagittalen Schnitt getrennt worden, welcher durch den Schweifkern, Nucleus caudatus, geführt wurde. Die beiden Abschnitte des letzteren, der Kopf, Caput, und der Schweif, Cauda, sind daher in sagittalem Durchschnitt zu sehen; von ihnen wird die annähernd quer durchschnittene Faserung der inneren Kapsel, Capsula interna (d. i. der Stiel des Stabkranzes, Pedunculus coronae radiatae), von oben und von hinten her umgürtet; an der unteren Seite derselben sind der Globus pallidus und das Putamen des Linsenkerns, sowie die vordere Commissur im Durchschnitt zu sehen.

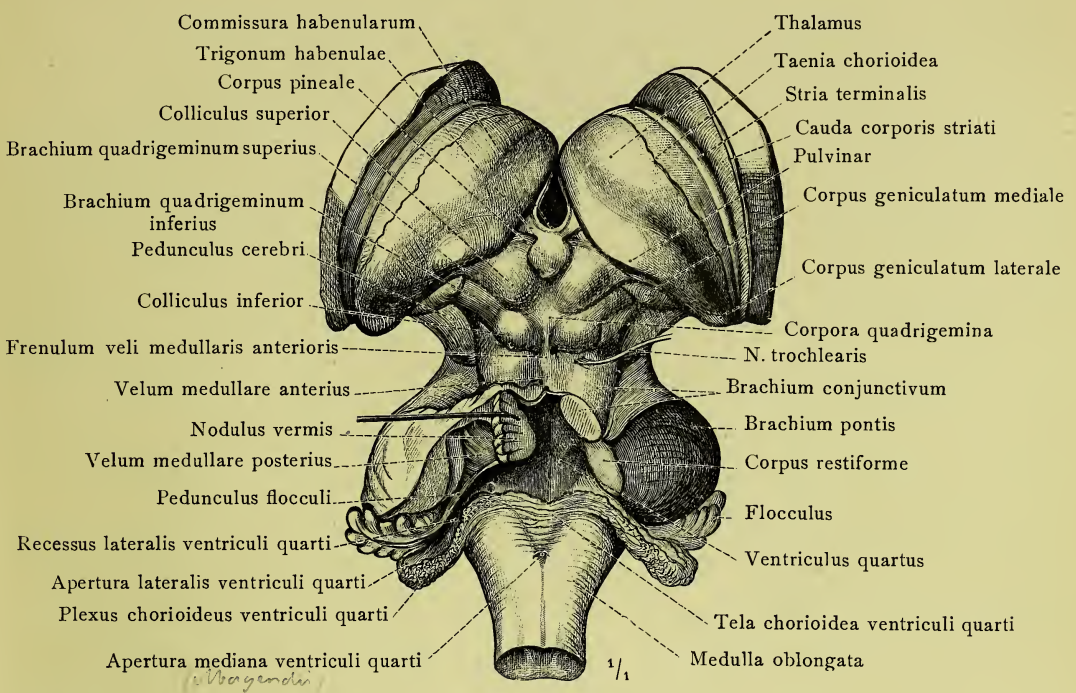

Fig. 1145. Verlängertes Mark, Vierhügel und Vierhügelarme, Sehhügel, medialer und lateraler Kniehöcker in der Ansicht von der dorsalen Seite.

Die Tela chorioidea ventriculi quarti ist als Decke des unteren Antheiles der vierten Hirnkammer erhalten geblieben; in ihrer seitlichen Fortsetzung erscheint der laterale Theil des Plexus chorioideus ventriculi quarti von dem Flockenstiel abgelöst und dadurch der Recessus lateralis ventriculi quarti an der dorsalen Seite eröffnet. — Der obere Theil der vierten Hirnkammer ist mittelst eines mediansagittalen Schnittes durch den Wurm des Kleinhirns und durch einen Theil des vorderen Marksegels eröffnet worden. Das Kleinhirn ist aber zum grössten Theil abgetragen worden; nur die linke Hälfte des Nodulus mit dem Flockenstiel und dem hinteren Marksegel, sowie die Flocke wurden erhalten.

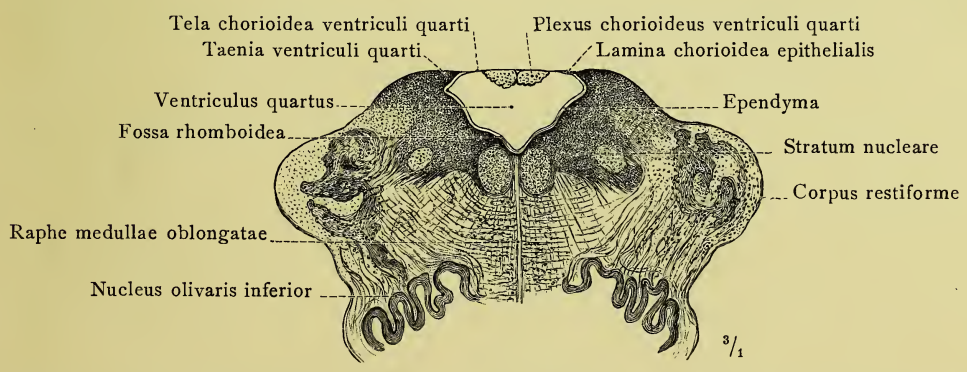

Fig. 1146. Der untere Theil der vierten Hirnkammer, Ventriculus quartus, in frontalem Durchschnitt (halbschematisch).

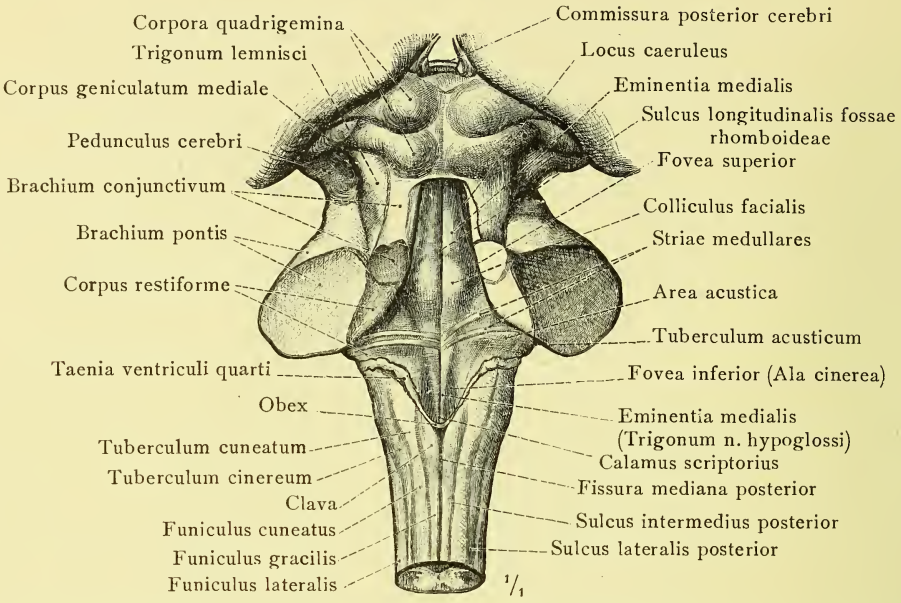

Fig. 1147. Die Rautengrube, Fossa rhomboidea, durch Abtragung der dorsalen Wand (Decke) der vierten Hirnkammer und Entfernung des Kleinhirns dargestellt. Ihre seitliche Begrenzung durch den Strickkörper, Corpus restiforme, und den Bindearm, Brachium conjunctivum, und der Anschluss ihrer Wände an das Mittelhirn.

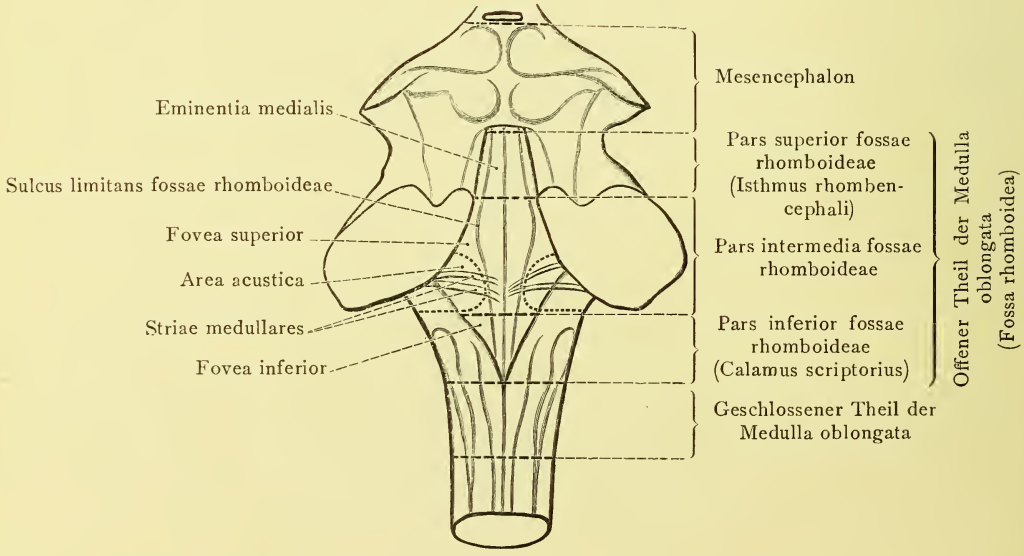

Fig. 1148. Eintheilung des verlängerten Markes und der Rautengrube (schematisch).

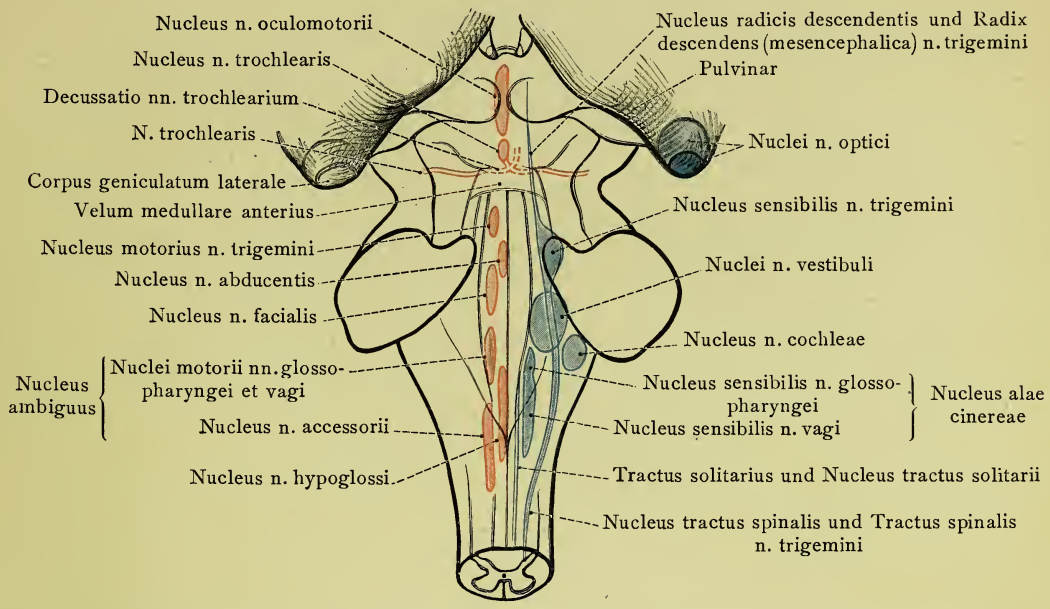

Fig. 1149. Die Ursprungskerne der Hirnnerven, Nuclei originis nervorum cerebralium, in dem Rauten- und Mittelhirn; schematisch in die Dorsalansicht projicirt.

Fig. 1150. Die Ursprungskerne der Hirnnerven, Nuclei originis nervorum cerebralium, in dem Rauten- und Mittelhirn; schematisch in die Seitenansicht projicirt.

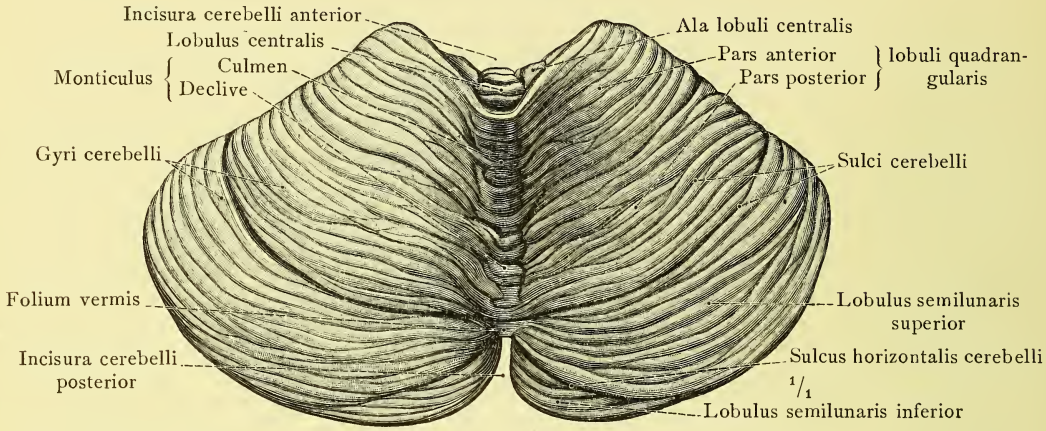

Fig. 1151. Das Kleinhirn, Cerebellum, von seinen sämmtlichen Verbindungen gelöst. Obere Fläche, Facies superior.

Die Gliederung des Oberwurms, Vermis superior, in das Centralläppchen, Lobulus centralis, den Berg, Monticulus (mit dem Gipfel, Culmen, und der Abdachung, Declive) und in das Wipfelblatt, Folium vermis. Die Gliederung der Hemisphäre, Hemisphaerium cerebelli, in die Ala lobuli centralis, in das viereckige und das obere halbmondförmige Läppchen, Lobulus quadrangularis und Lobulus semilunaris superior.

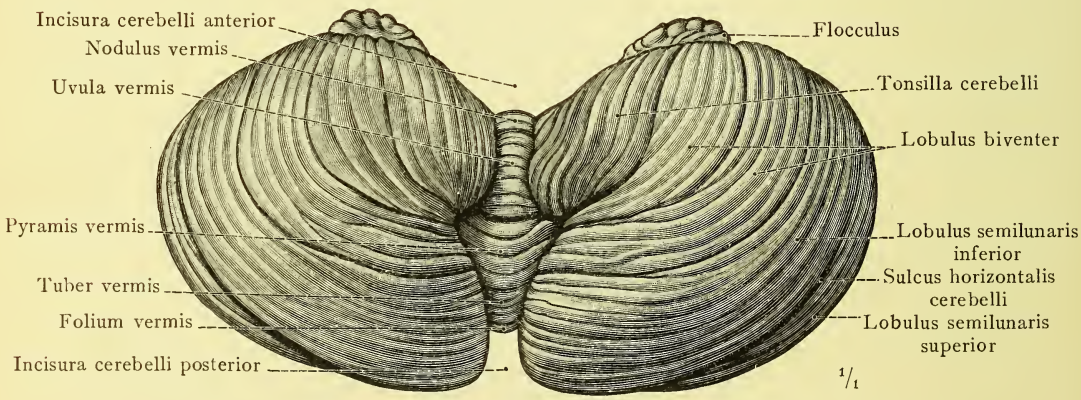

Fig. 1152. Die untere Fläche des Kleinhirns, Facies inferior cerebelli.

Die Gliederung des Unterwurms, Vermis inferior, in den Wurmwulst, Tuber vermis, die Wurmpyramide, Pyramis vermis, das Wurmzäpfchen, Uvula vermis, und das Wurmknötchen, Nodulus vermis. Die Gliederung der Hemisphäre, Hemisphaerium cerebelli, in das untere halbmondförmige Läppchen, Lobulus semilunaris inferior, das zweibäuchige Läppchen, Lobulus biventer, die Kleinhirnmandel, Tonsilla cerebelli, und die Flocke, Flocculus.

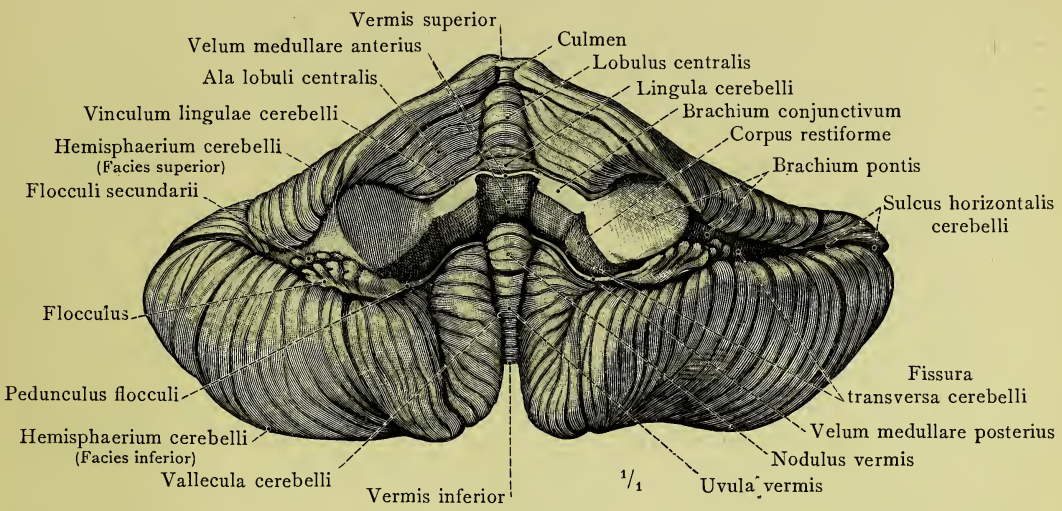

Fig. 1153. Das Kleinhirn, von seinen Verbindungen losgelöst, in der Ansicht von vorne. Der Eintritt seiner Bindeglieder (des Brückenarms, Brachium pontis, des Strickkörpers, Corpus restiforme, und des Bindearms, Brachium conjunctivum, mit dem vorderen Marksegel) durch die Querspalte des Kleinhirns, Fissura transversa cerebelli. Das Züngelchen des Oberwurms, Lingula cerebelli, mit seinen seitlichen Fortsetzungen, den Vincula lingulae cerebelli.

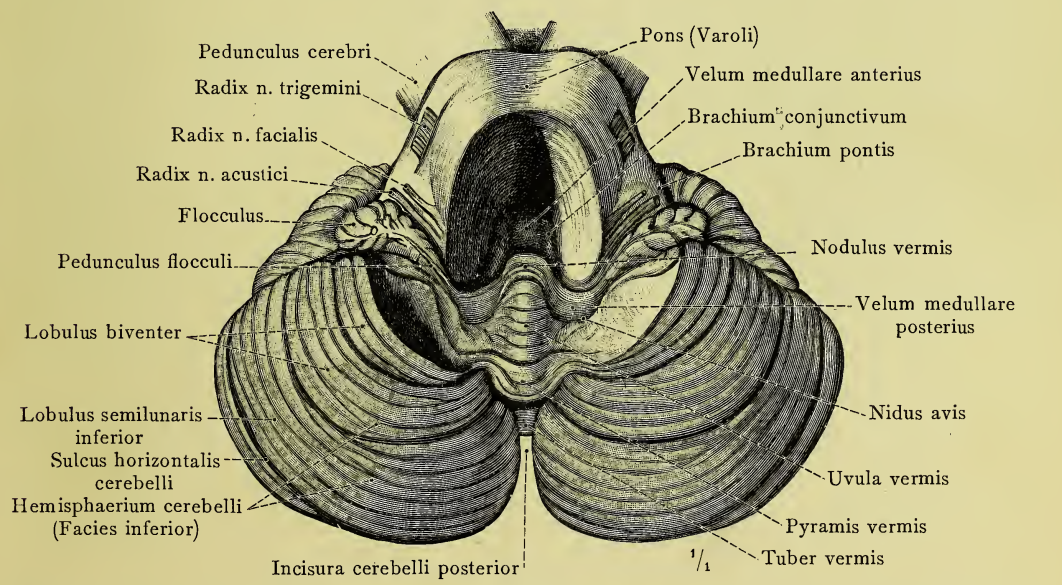

Fig. 1154. Die untere Fläche des Kleinhirns mit der Brücke. Durch Abtragung eines Theiles der letzteren ist die untere Fläche des vorderen Marksegels, Velum medullare anterius, und durch Ausschälung der Hirnmandel das hintere Marksegel, Velum medullare posterius, mit dem Flockenstiel, Pedunculus flocculi, dargestellt worden.

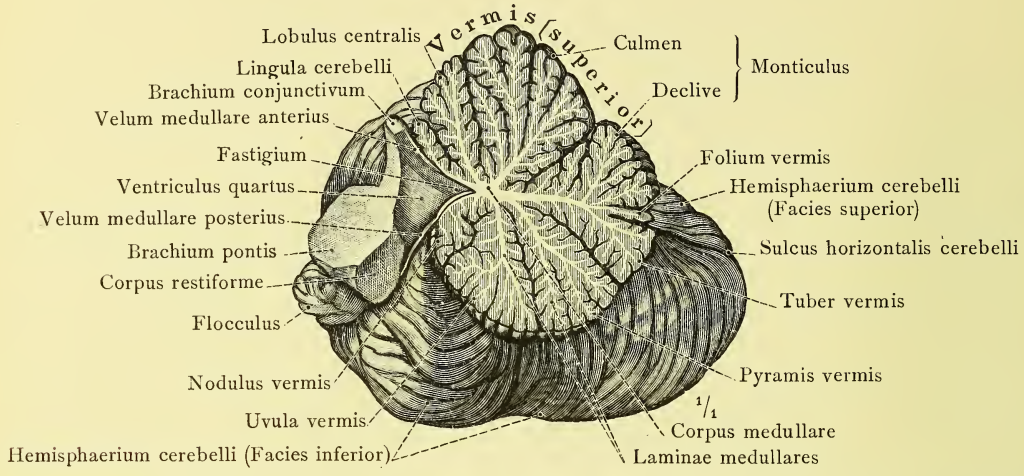

Fig. 1155. Mediansagittaler Durchschnitt durch den Wurm, Vermis, des Kleinhirns. Die Gliederung des Ober- und Unterwurms, Vermis superior und Vermis inferior. Der Eintritt des vorderen Marksegels in den Markkörper des Wurmes. Der Giebel, Fastigium, der vierten Hirnkammer.

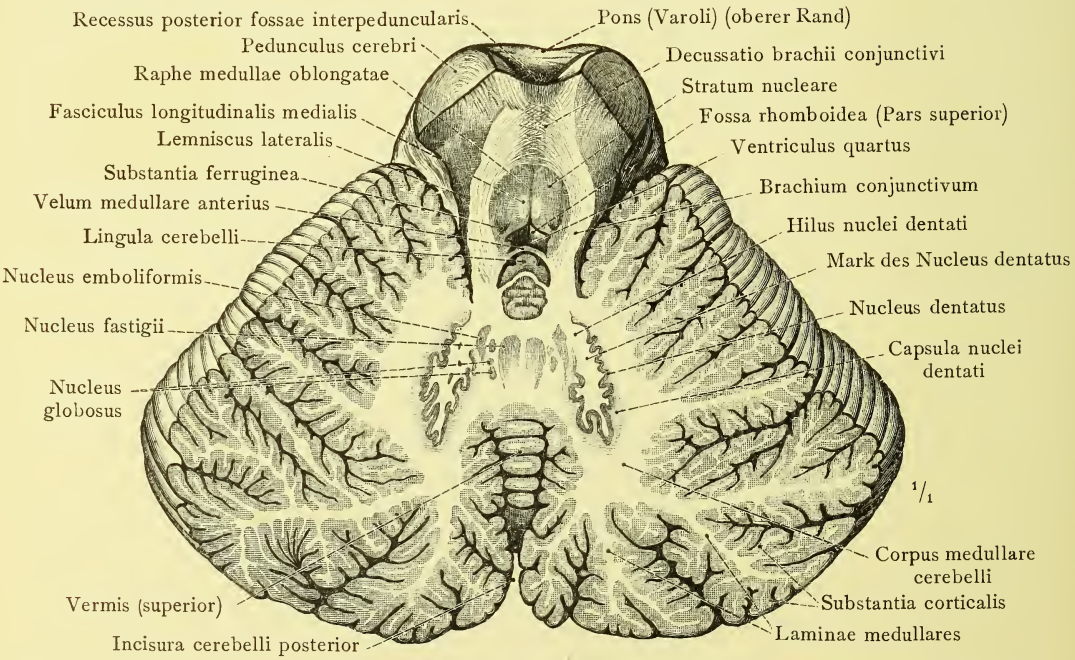

Fig. 1156. Durchschnitt des Kleinhirns und der Haube des Mittelhirns in der Richtung der Bindearme. Unterer Antheil in der Ansicht von oben. Der Markkörper und die Markblätter der Kleinhirnhemisphären; die Kerne des Kleinhirns: der gezahnte Kern, Nucleus dentatus, der Pfropfkern, Nucleus emboliformis, der Kugelkern, Nucleus globosus, und der Dachkern, Nucleus fastigii. — Die Kreuzung der Bindearme, Decussatio brachii conjunctivi.

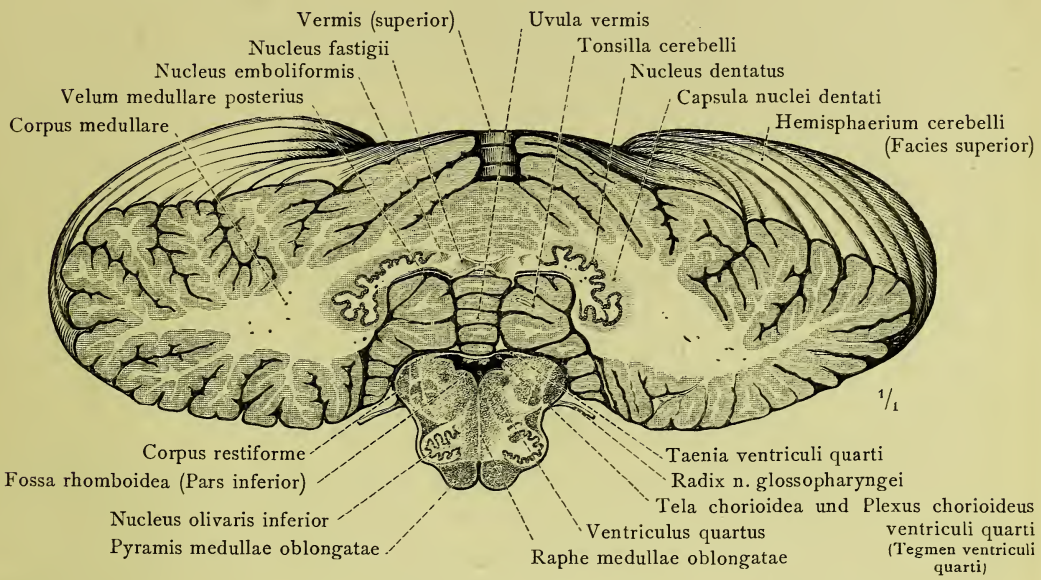

Fig. 1157. Frontalschnitt durch das Kleinhirn und das verlängerte Mark in dem Bereich der Strickkörper; die Beziehungen beider zu dem unteren Theil der vierten Hirnkammer. Die Kerne des Kleinhirns.

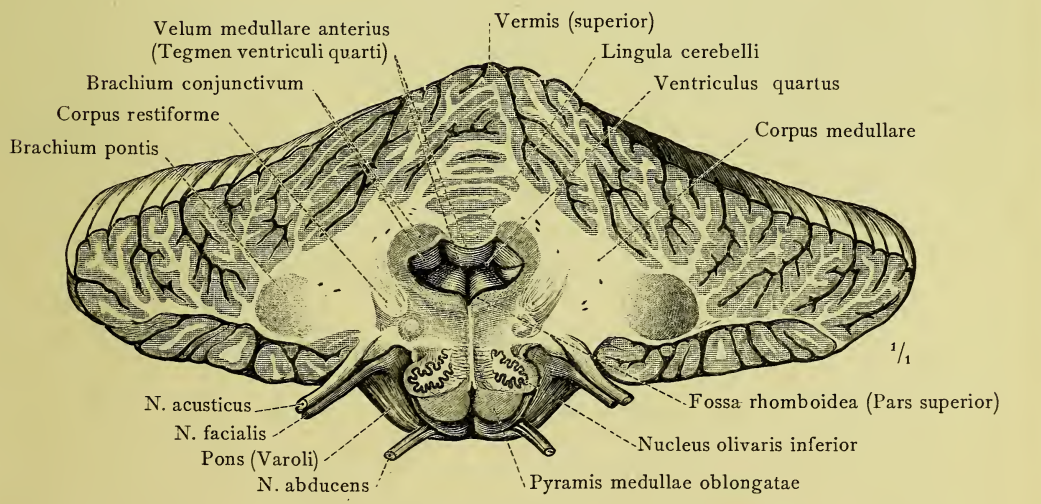

Fig. 1158. Frontalschnitt durch das Kleinhirn und das verlängerte Mark in dem Bereich der Bindearme; die Beziehungen beider zu dem oberen Theil der vierten Hirnkammer. Die Vertheilung der Bindeglieder des Kleinhirns im Mark der Hemisphären.

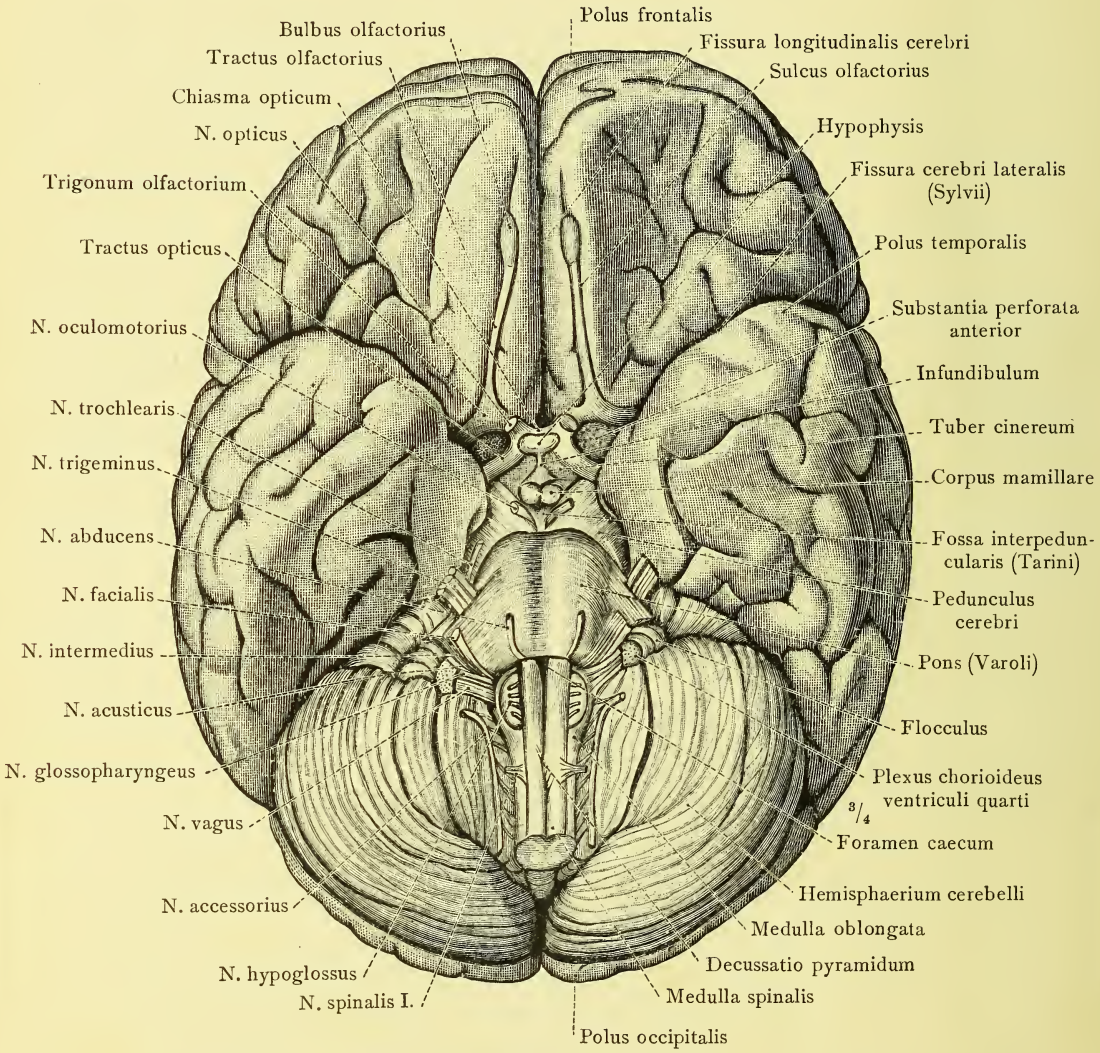

Fig. 1159. Die Hirnbasis, Basis encephali, mit den austretenden Wurzeln der Hirnnerven, Radices nervorum cerebralium. Die basale Fläche des Grosshirns, Facies basalis cerebri, ist in ihrem hinteren Antheil von dem Kleinhirn gedeckt.

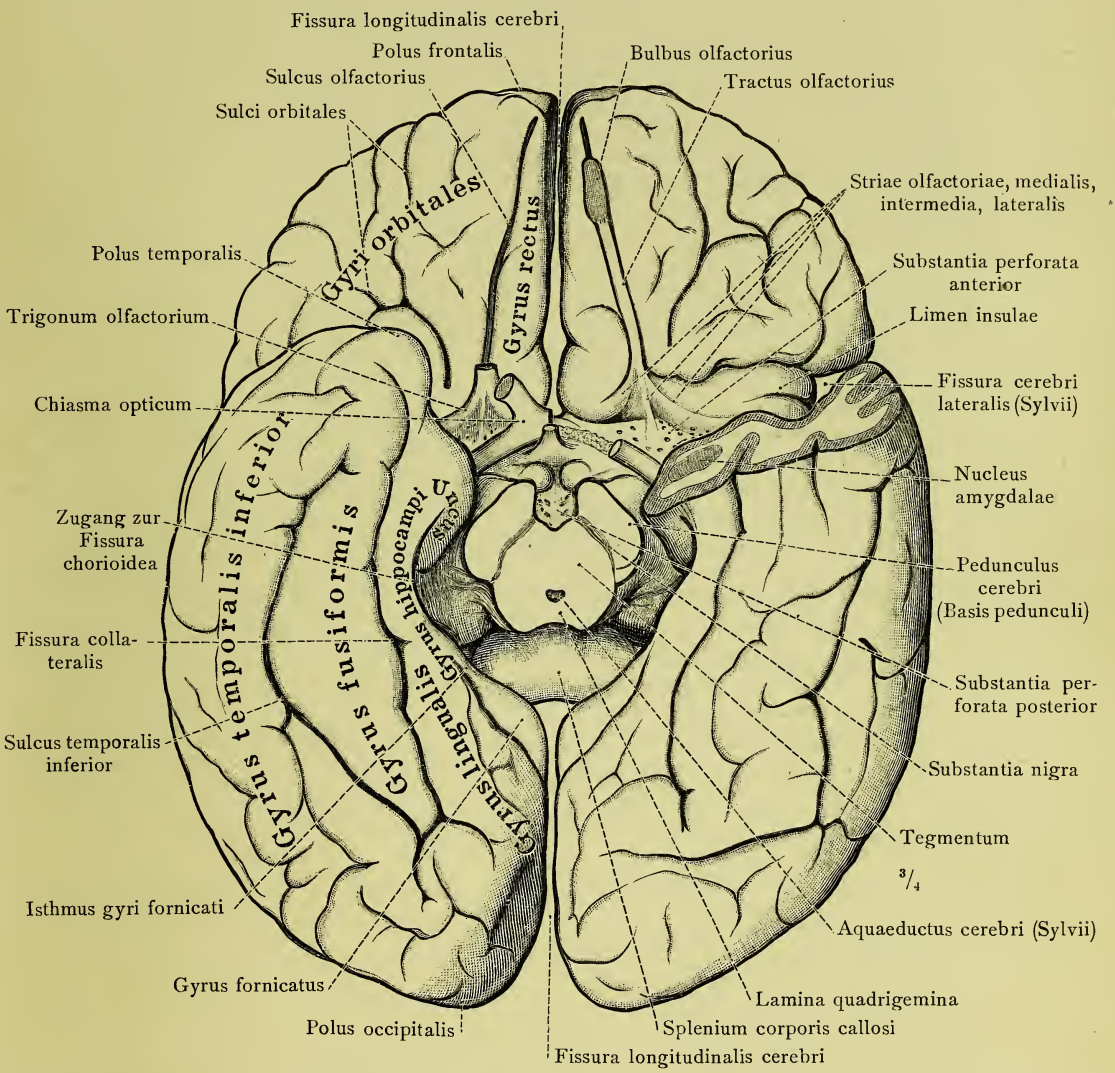

Fig. 1160. Die basale Fläche des Grosshirns, Facies basalis cerebri; dieselbe ist in ihrem ganzen Umfang zur Ansicht gebracht, indem mittelst eines das Mittelhirn quer durchtrennenden Schnittes das Rautenhirn abgelöst wurde. Windungen und Furchen des Grosshirns, Gyri und Sulci cerebri. Stirnpol, Schläfenpol und Hinterhauptspol der Grosshirnhemisphären. — Der vorderste Theil des linken Schläfenlappens wurde abgetragen, das Chiasma opticum in der Medianebene durchschnitten und die linke Hälfte desselben entfernt. So wurde die Substantia perforata anterior dieser Seite vollständig freigelegt und ihr Lageverhältnis zu der Inselschwelle, Limen insulae, und zu dem an der medialen Hemisphärenfläche gelegenen Theil des Rhinencephalon sichtbar gemacht. Der Riechstreif, Tractus olfactorius, der rechten Seite wurde abgeschnitten, um den Sulcus olfactorius blosszulegen.

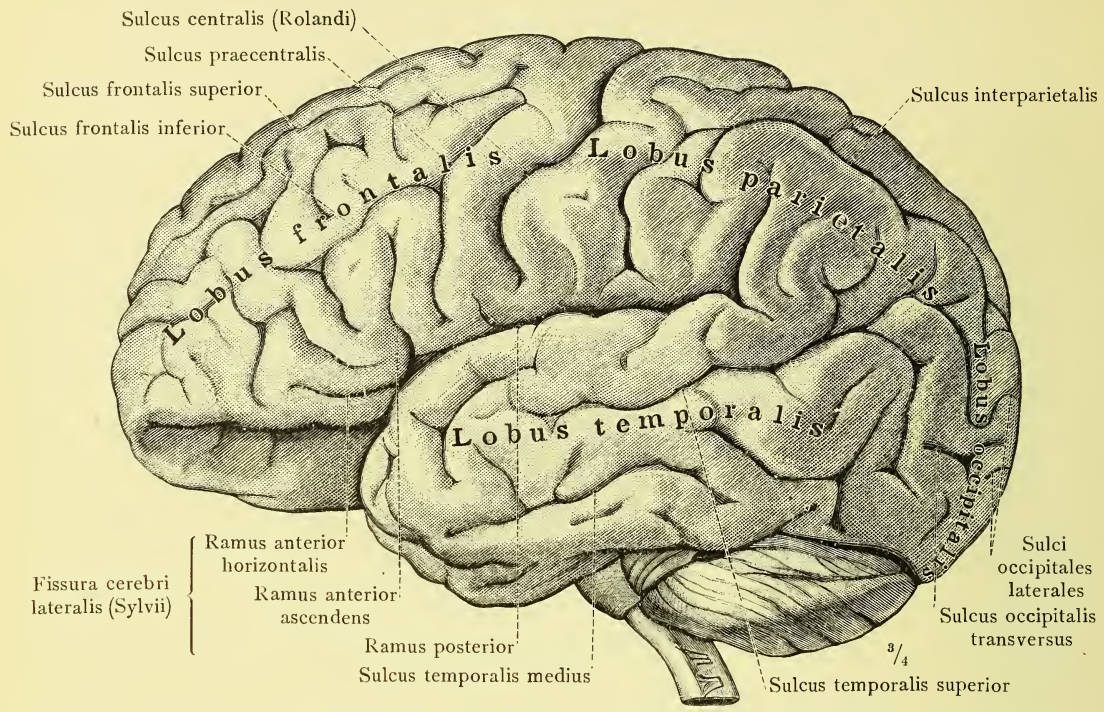

Fig. 1161. Die convexe Fläche, Facies convexa, der linken Grosshirnhemisphäre in der Seitenansicht. Stirnlappen, Scheitellappen, Schläfenlappen, Hinterhauptslappen.

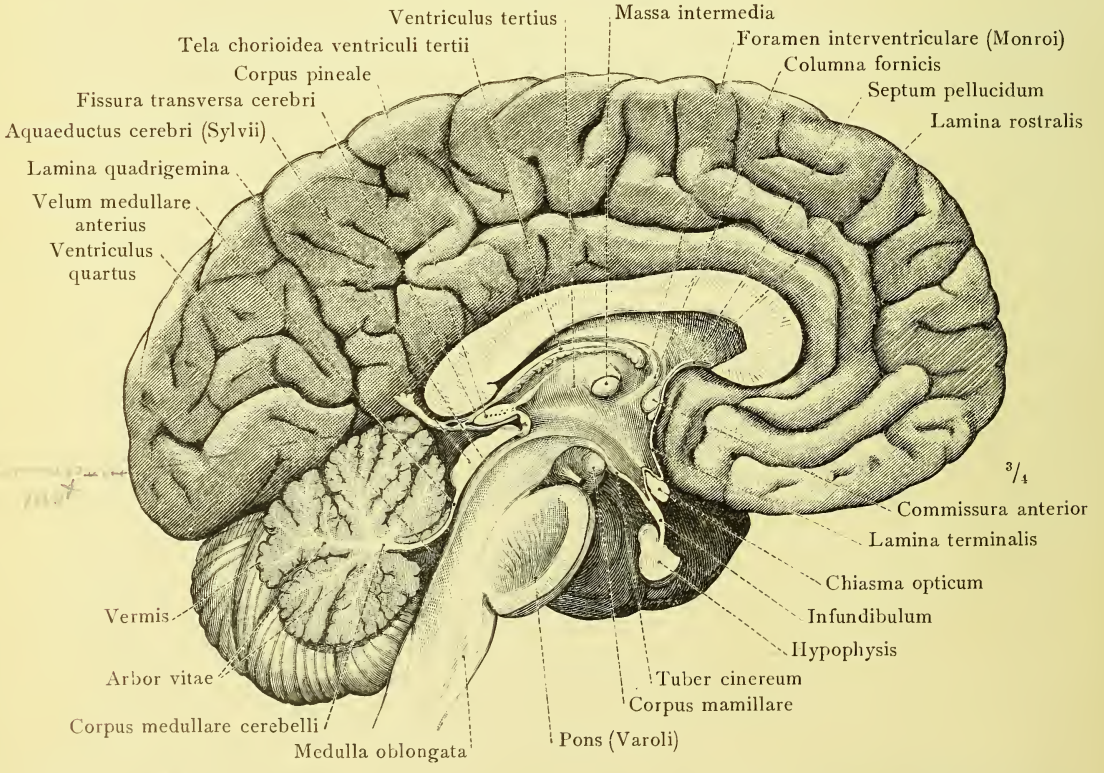

Fig. 1162. Mediansagittaler Durchschnitt durch das Gehirn. Die mediale Fläche, Facies medialis, der linken Grosshirnhemisphäre.

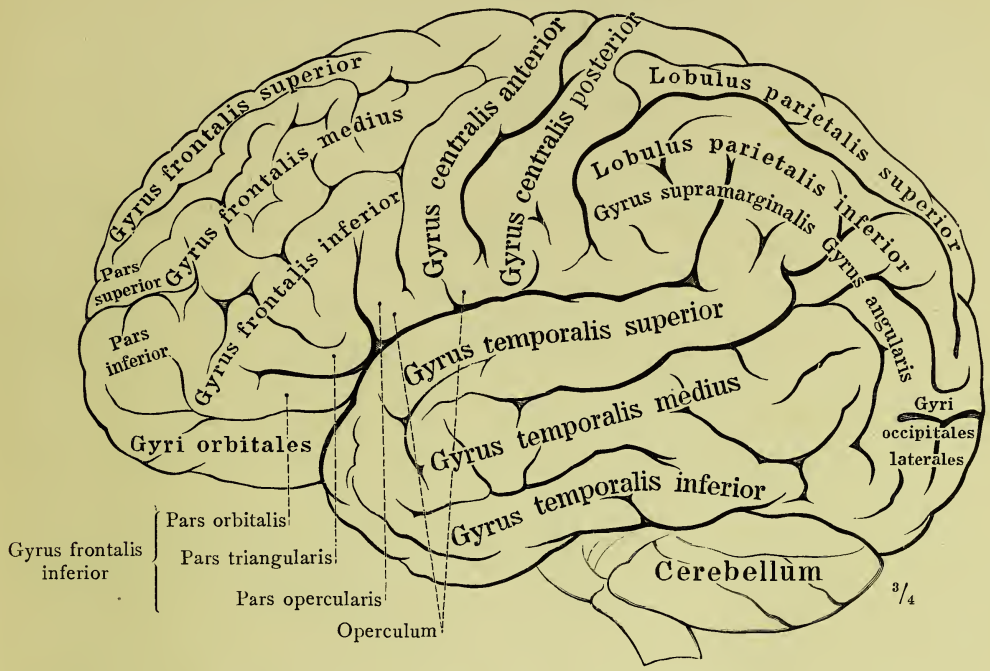

Fig. 1163. Die linke Hemisphäre, Hemisphaerium sinistrum, des Grosshirns; die convexe Fläche derselben, Facies convexa, in der Ansicht von der Seite. Windungen und Furchen des Grosshirns, Gyri cerebri und Sulci cerebri.

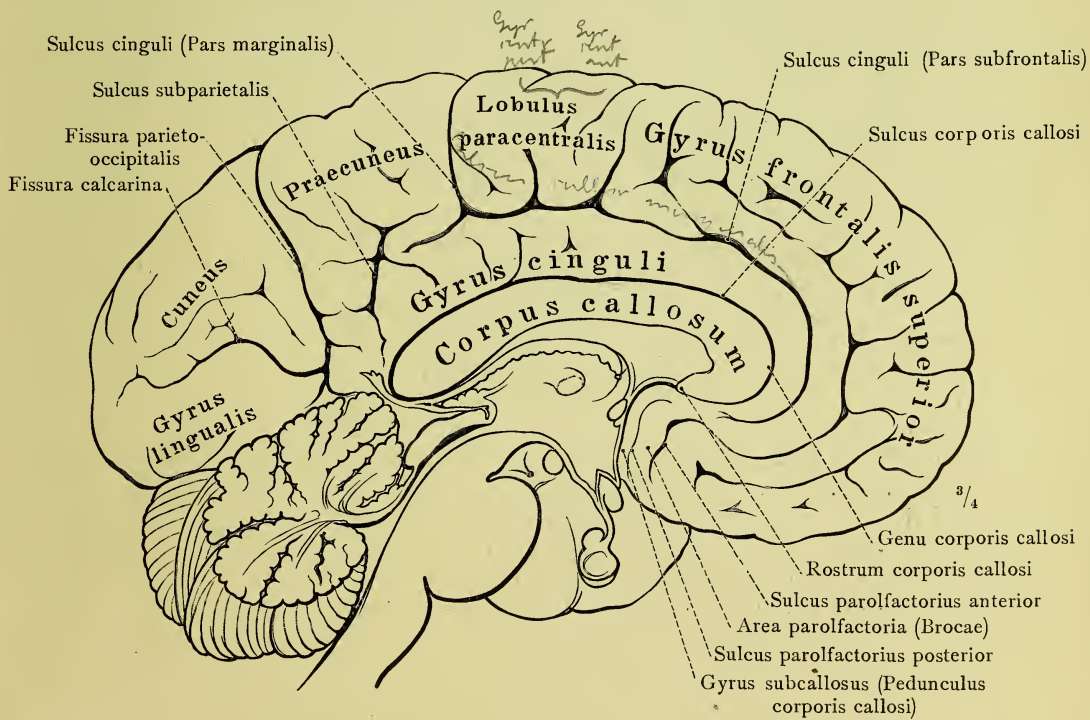

Fig. 1164. Mediansagittaler Durchschnitt durch das Gehirn. Die Windungen und Furchen an der medialen Fläche, Facies medialis, der linken Grosshirnhemisphäre.

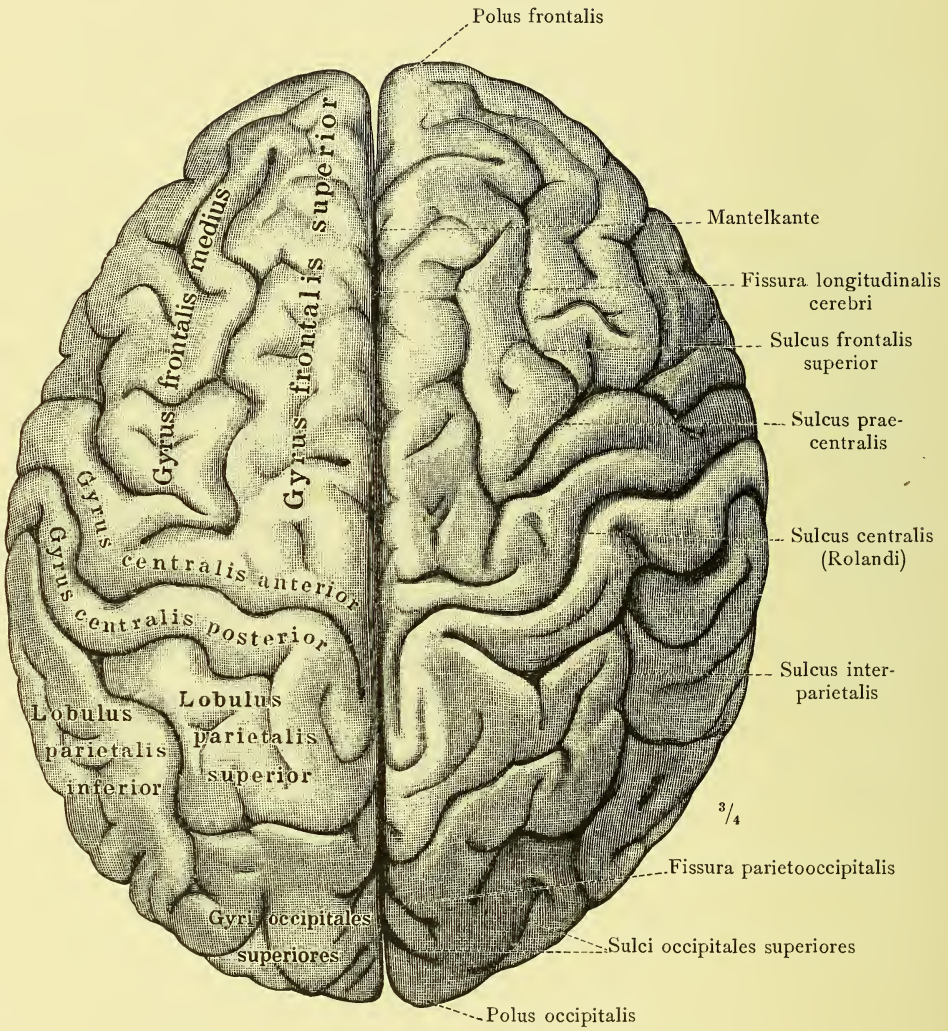

Fig. 1165. Die Hemisphären des Grosshirns, Hemisphaeria cerebri; ihre convexe Fläche, Facies convexa, in der Ansicht von oben. Windungen und Furchen des Grosshirns, Gyri cerebri und Sulci cerebri. Neben der zwischen den beiden Hemisphären tief einschneidenden Längsspalte des Grosshirns, Fissura longitudinalis cerebri, erstreckt sich die Mantelkante, welche die convexe Fläche des Grosshirns von der medialen Fläche abgrenzt, von dem Stirnpol bis zum Hinterhauptspol.

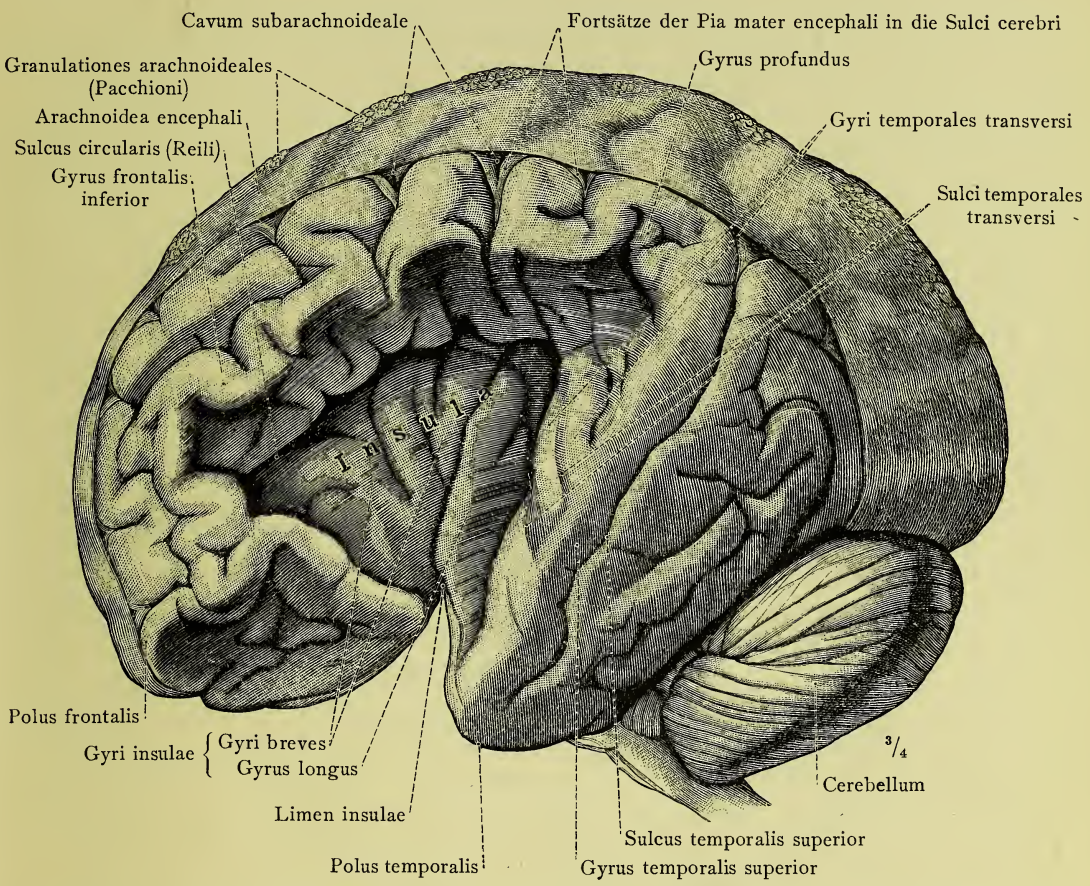

Fig. 1166. Die convexe Fläche, Facies convexa, der linken Grosshirnhemisphäre in der Ansicht von der Seite. Der Schläfenlappen ist von dem Stirn- und Scheitellappen soweit als möglich abgehoben worden, so dass die Sylvi'sche Spalte weit geöffnet und die in der Tiefe derselben gelegene Insel, Insula, mit den Inselwindungen, Gyri insulae, freigelegt erscheint und auch die an der oberen Fläche des Schläfenlappens befindlichen Gyri und Sulci temporales transversi sichtbar sind.

An dem oberen Theil der Hemisphäre sind die Gefässhaut, Pia mater encephali, und die Spinnwebenhaut, Arachnoidea encephali, erhalten worden; durch leichtes Auseinanderdrängen der Hirnwindungen sind die blattartigen Dupplicaturen, welche die Gefässhaut in die Tiefe der Furchen entsendet, zur Ansicht gebracht worden. — Pacchioni'sche Granulationen, Granulationes arachnoideales.

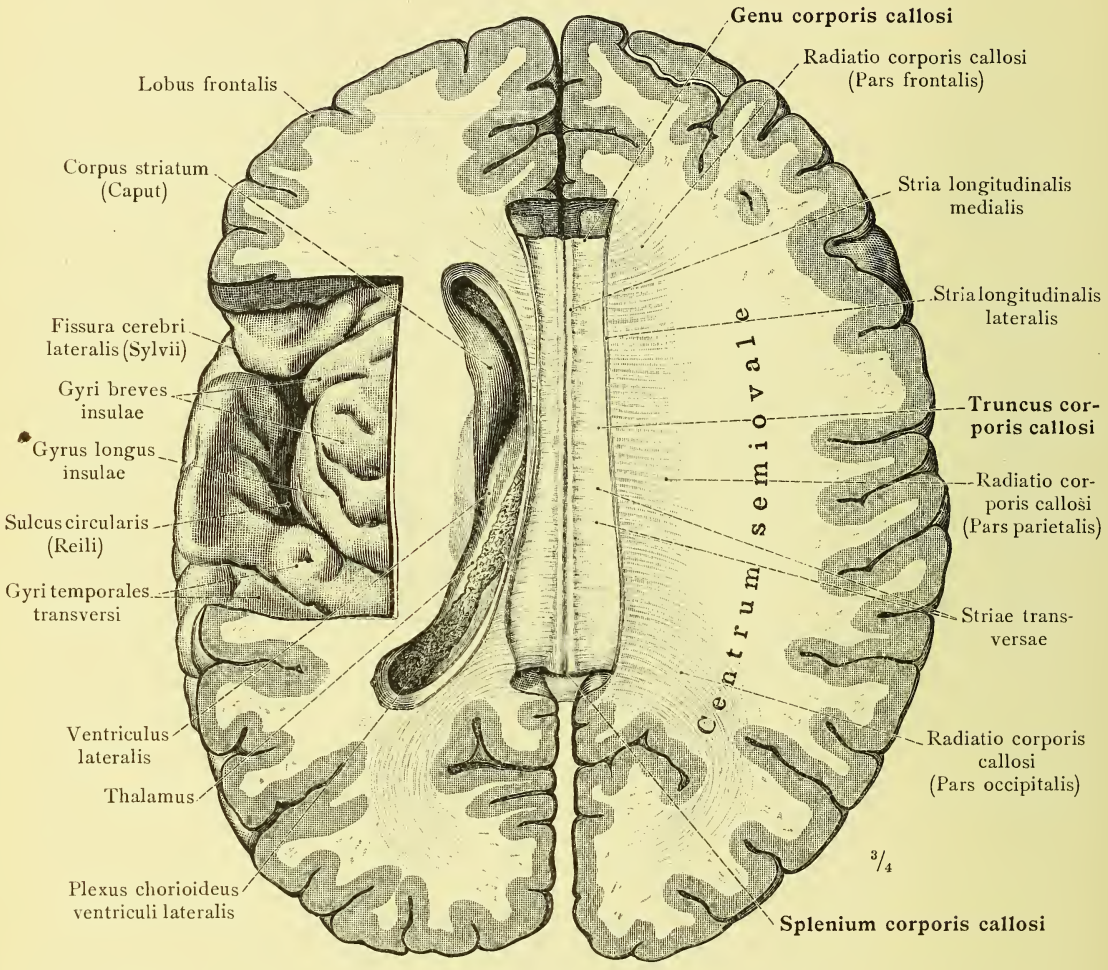

Fig. 1167. Der obere Theil der beiden Grosshirnhemisphären ist bis an das Niveau des Balkens, Corpus callosum, abgetragen worden, so dass die dorsale Fläche des letzteren sichtbar ist und die weisse Substanz, das Marklager der Grosshirnhemisphären, Meditullium, in seiner als Centrum semiovale bezeichneten Durchschnittsform dargestellt erscheint.

An der rechten Hemisphäre sind die Abschnitte der Balkenstrahlung, Radiatio corporis callosi, angedeutet. Aus der linken Hemisphäre sind Theile ihrer Substanz derart ausgeschnitten worden, dass einerseits die Insel von oben blossgelegt, andererseits die Seitenkammer eröffnet und dadurch der Kopf des Streifenhügels mit dem angrenzenden Theil des Sehhügels sichtbar gemacht ist. So zeigen sich die gegenseitigen Lageverhältnisse der genannten Theile.

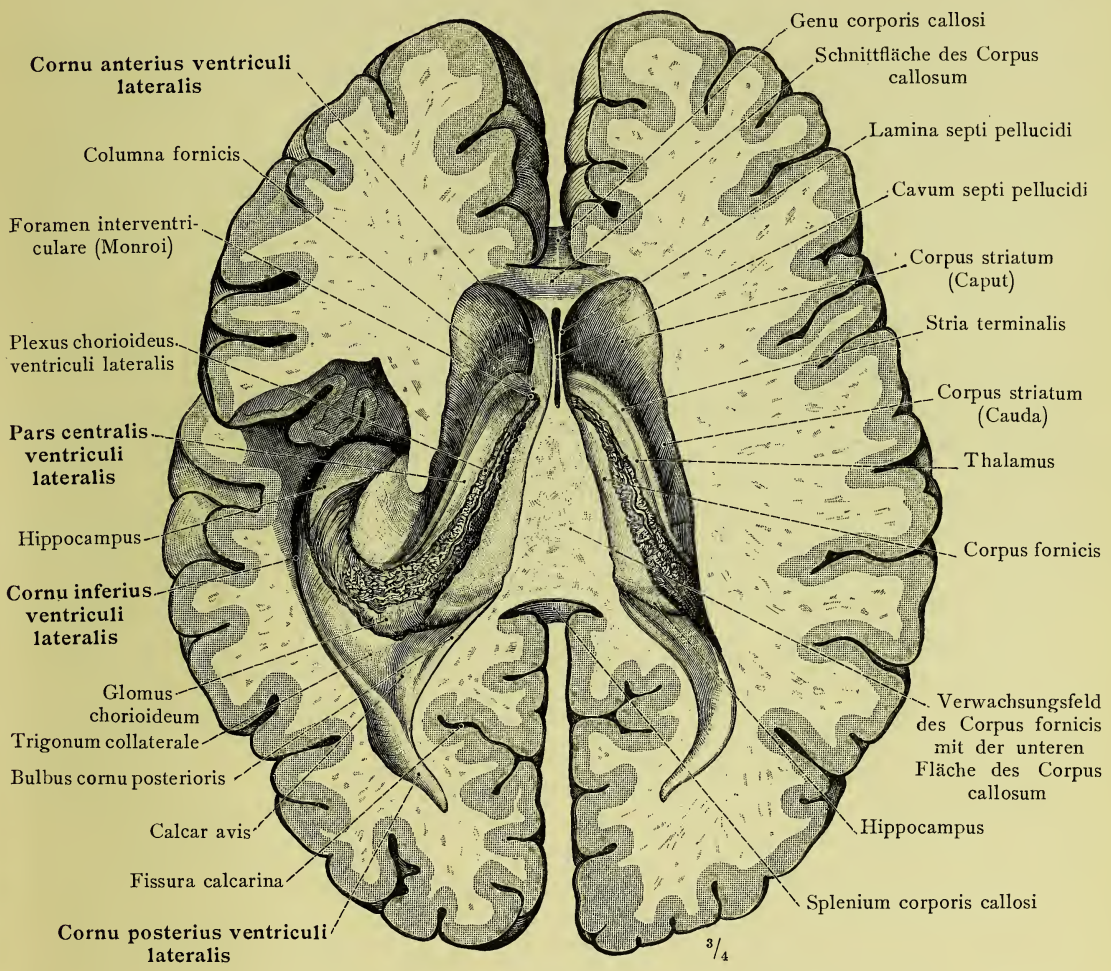

Fig. 1168. Nach Abtragung des oberen Theiles der Grosshirnhemisphären und des Balkens ist die dorsale Fläche des Gewölbes, Fornix, blossgelegt und beiderseits die Seitenkammer, Ventriculus lateralis, eröffnet. Von dieser sind an der rechten Hemisphäre nur das Mittelstück, Pars centralis, das Vorderhorn, Cornu anterius, und das Hinterhorn, Cornu posterius, dargestellt, während an der linken Hemisphäre durch weitere Abtragung von Hirnsubstanz auch das in den Schläfenlappen absteigende Unterhorn, Cornu inferius, freigelegt worden ist. Die Scheidewand zwischen den beiden Vorderhörnern, das Septum pellucidum, ist im horizontalen Durchschnitt zu sehen; seine beiden Lamellen, Laminae septi pellucidi, sind durch eine mediane Spalte, Cavum septi pellucidi, von einander geschieden.

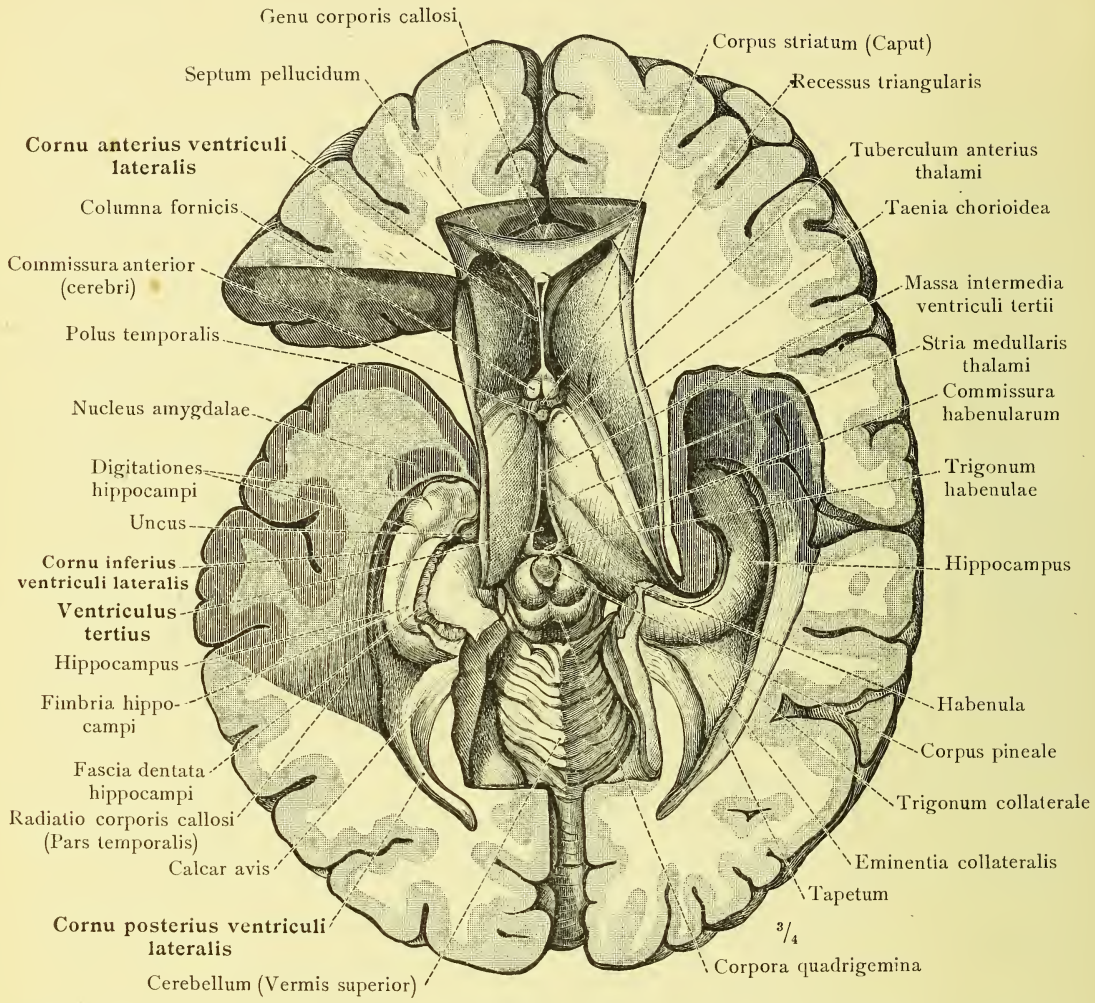

Fig. 1169. Nach Abtragung des oberen Theiles der Grosshirnhemisphären, des Balkens, des Gewölbes und der Aderhaut sind die Seitenkammern und die dritte Hirnkammer von oben vollständig eröffnet, die Vierhügel, Corpora quadrigemina, und die Zirbel, Corpus pineale, sowie der Oberwurm, Vermis superior, des Kleinhirns freigelegt worden.

Als Seitenwand des Vorderhorns erscheint der Kopf des Streifenhügels, Caput corporis striati, als vordere Wand desselben das Balkenknie, Genu corporis callosi, und als mediale Wand das zwischen dem Balkenknie und den Säulen des Gewölbes ausgespannte Septum pellucidum. — Am Boden des Mittelstückes der Seitenkammer sieht man die dorsale Fläche des Sehhügels, Thalamus, neben dieser den Grenzstreif, Stria terminalis, und den Schweif des Streifenhügels, Cauda corporis striati. — An der medialen Wand des Hinterhorns befindet sich die Vogelklaue, Calcar avis, während sich an der unteren Wand des Unterhorns der Seepferdefuss, Hippocampus (auch Ammonshorn genannt), vorwölbt. — An der linken Hemisphäre wurde der hintere Antheil des Stirnlappens durch einen frontalen Schnitt vollständig entfernt und überdies von dem Schläfenlappen durch einen in seiner Längsrichtung geführten Schnitt der obere Antheil abgetragen, so dass in ihm der Mandelkern, Nucleus amygdalae, sichtbar ist.

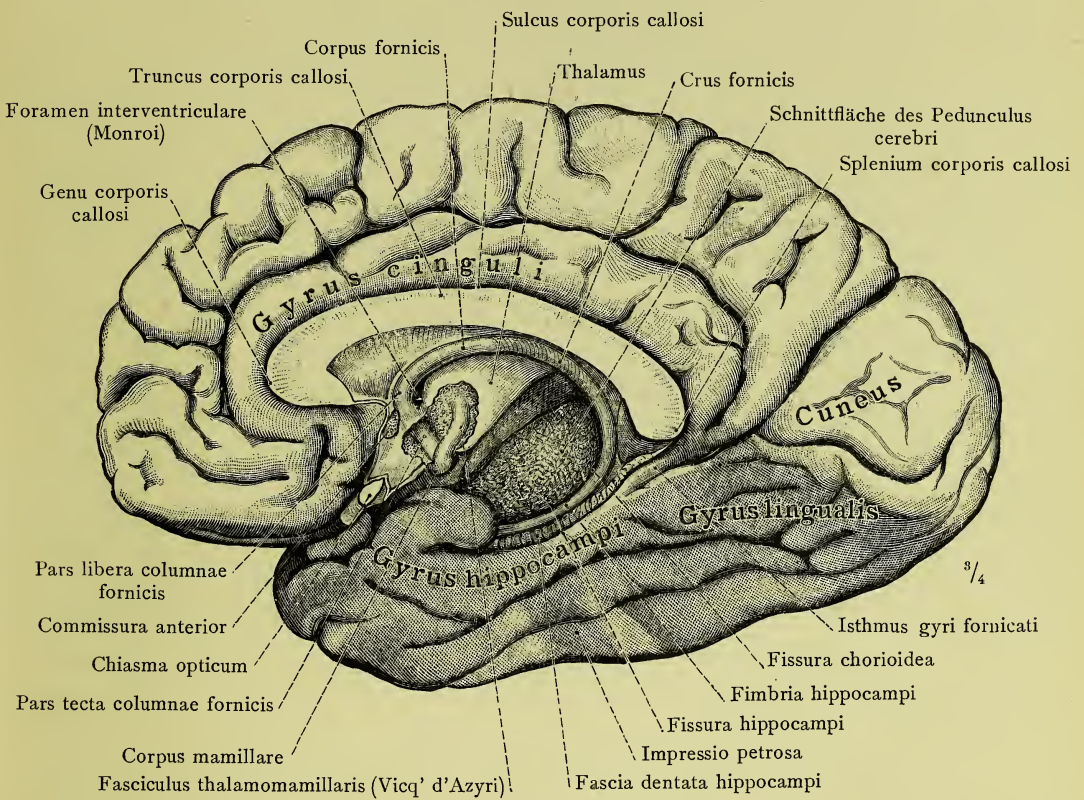

Fig. 1170. Die mediale Fläche, Facies medialis, der rechten Grosshirnhemisphäre; der Grosshirnstiel ist bei seinem Eintritt in dieselbe quer abgeschnitten worden. Die Randwindung, Gyrus fornicatus, bestehend aus dem Gyrus cinguli und dem Gyrus hippocampi, welche beiden unterhalb des Balkenwulstes durch den Isthmus gyri fornicati in Verbindung treten. — Der Gyrus cinguli umsäumt die drei Abschnitte des median durchschnittenen Balkens: das Balkenknie, Genu corporis callosi, den Balkenkörper, Truncus corporis callosi, und den Balkenwulst, Splenium corporis callosi. — Das Gewölbe, Fornix, erscheint in seiner ganzen Länge, indem der unterste verdeckte Theil der Säule des Gewölbes, Pars tecta columnae fornicis, durch theilweise Abtragung der medialen Wandfläche der dritten Hirnkammer freigelegt worden ist. Unter dem Balkenwulst erfolgt der Uebergang des Schenkels des Gewölbes, Crus fornicis, in den Saum des Seepferdefusses, Fimbria hippocampi, entlang welchem sich die gezahnte Leiste, Fascia dentata hippocampi, hinzieht. — Hinter dem verdeckten Theil der Columna fornicis erscheint auch das aus dem Corpus mamillare in den Sehhügel ziehende Vicq' d'Azyr'sche Bündel, Fasciculus thalamomamillaris, blossgelegt.

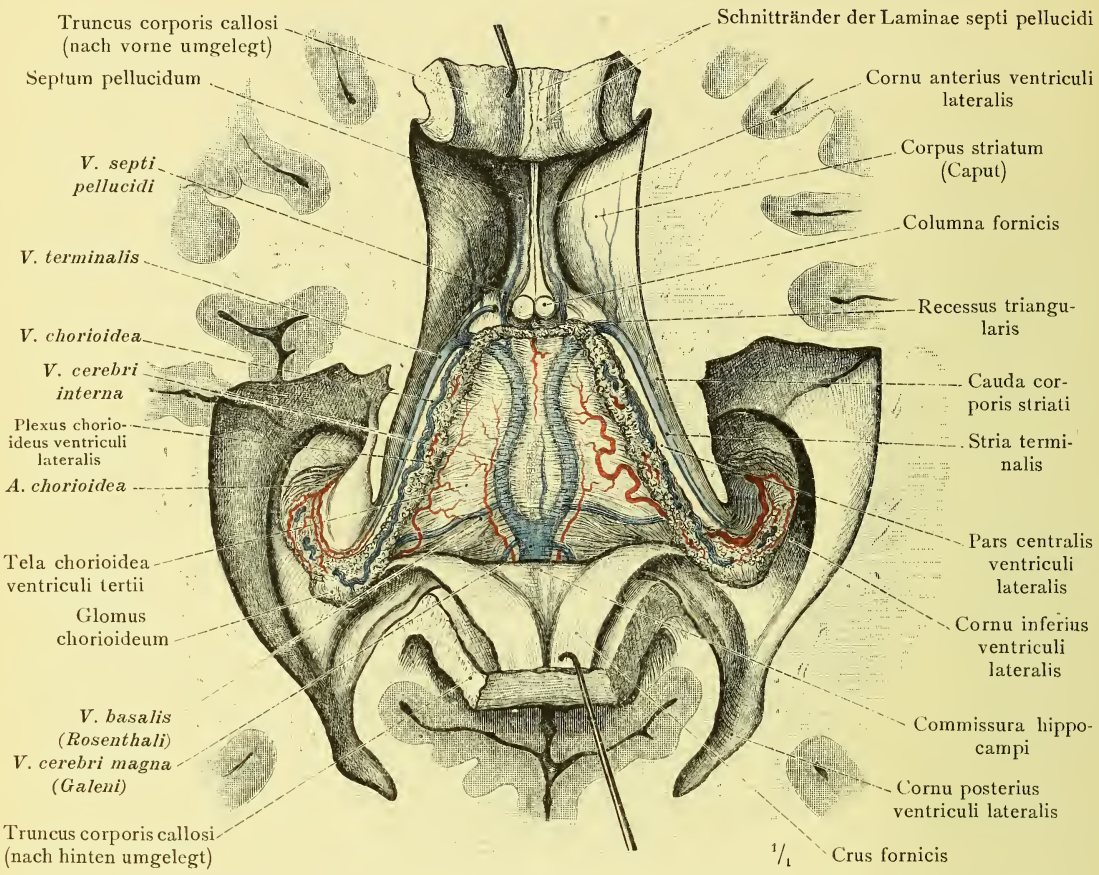

Fig. 1171. Die Aderhaut der dritten Hirnkammer, Tela chorioidea ventriculi tertii, mit dem Adergeflecht der Seitenkammer, Plexus chorioideus ventriculi lateralis, von oben her blossgelegt. Die gröberen Blutgefässe der Aderhaut und der Adergeflechte sind durch Injection deutlich zur Darstellung gebracht.

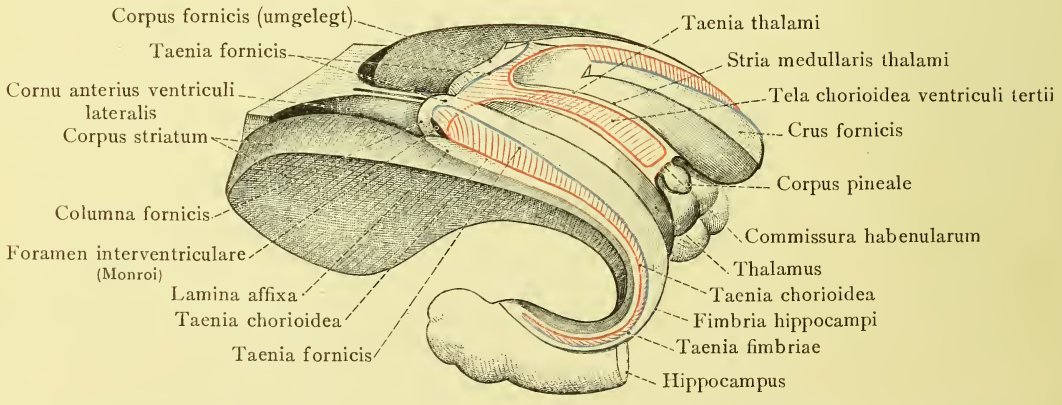

Fig. 1172. Die Haftlinien der Aderhaut, Taeniae telarum, am Zwischenhirn und Endhirn. Schematisirt. Der rechte Schenkel des Gewölbes ist sammt der Aderhaut durchgeschnitten und das vordere Stück desselben umgelegt. Auch links ist der vordere Antheil des Gewölbes etwas emporgehoben. Ansicht schief von oben und links.

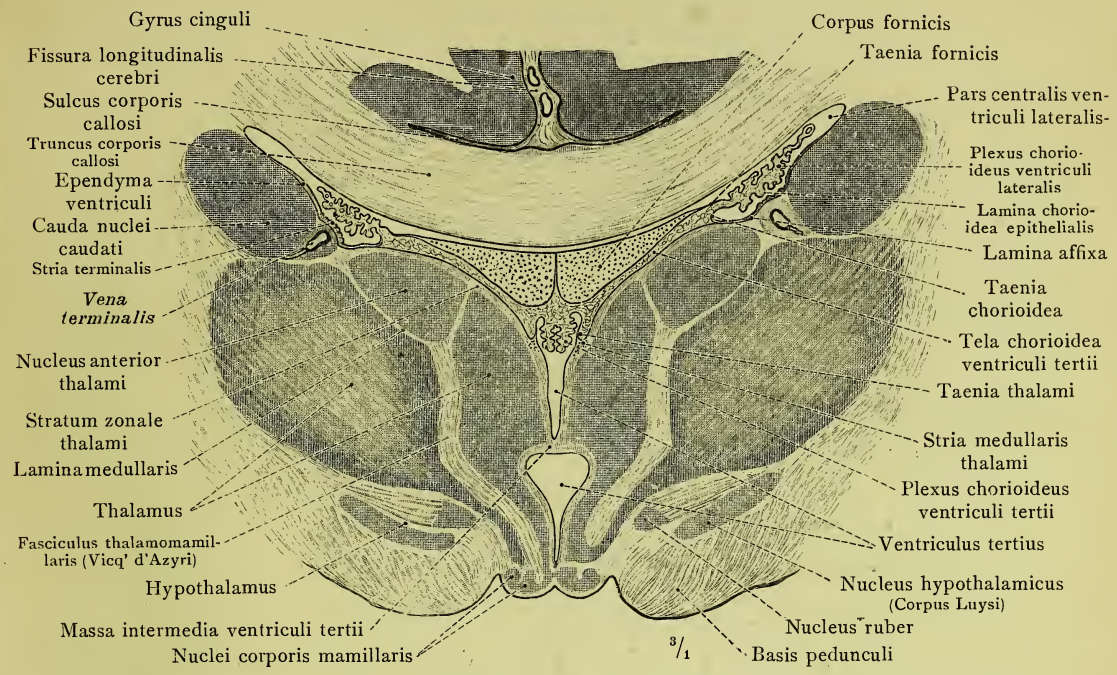

Fig. 1173. Frontalschnitt durch die Mitte der dritten Hirnkammer und die anliegenden Theile. Aderhaut und Adergeflechte im Querschnitt. Die Verbindung der Aderhaut durch die Taenia fornicis mit dem freien Saum des Gewölbes, ferner durch die Taenia chorioidea mit der Lamina affixa und dem Ependym der Seitenkammer, endlich durch die Taenia thalami mit der Stria medullaris thalami.

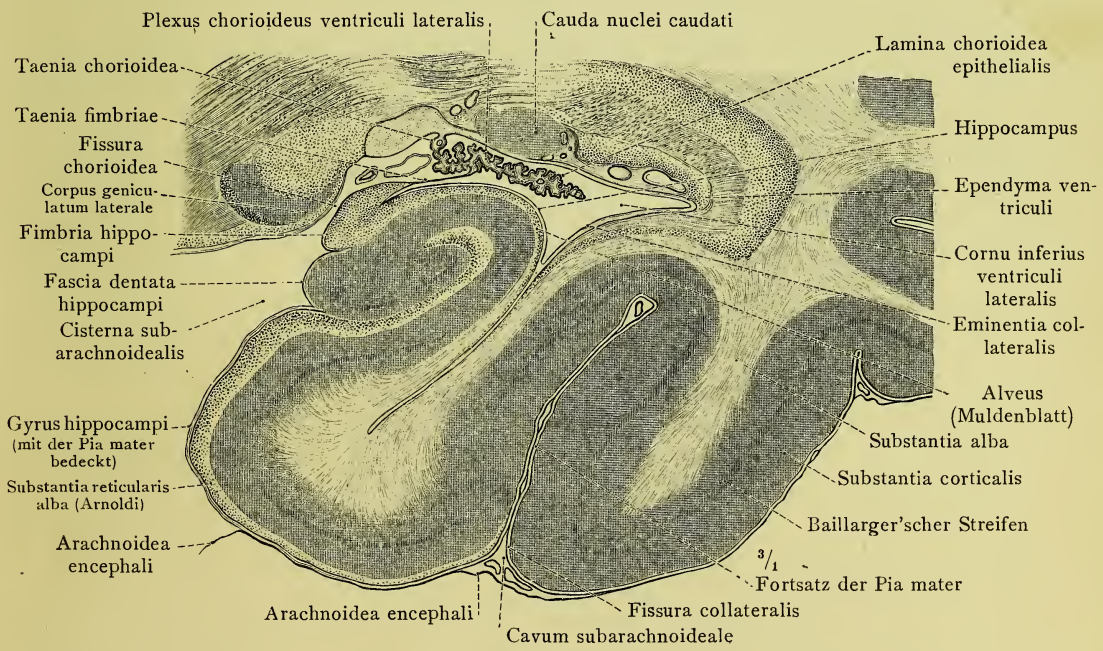

Fig. 1174. Frontalschnitt durch das Unterhorn der rechten Seitenkammer und den Gyrus hippocampi. Adergeflecht im Querschnitt. Die Verbindung des Adergeflechtes durch die Taenia chorioidea mit dem Ependym des Unterhornes und durch die Taenia fimbriae mit dem Saum des Seepferdefusses, Fimbria hippocampi.

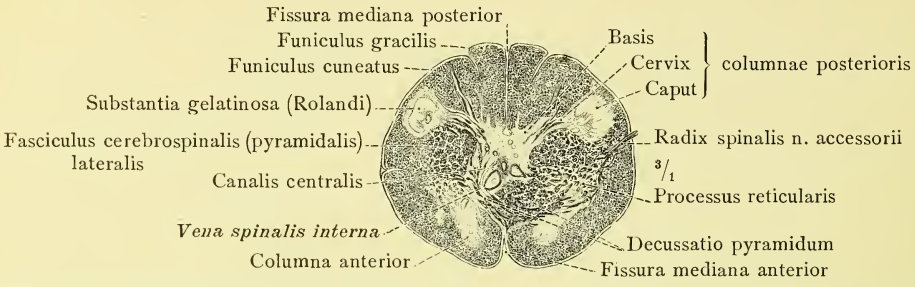

Fig. 1175. Durch die Pyramidenkreuzung. Geschlossener Theil des verlängerten Markes.

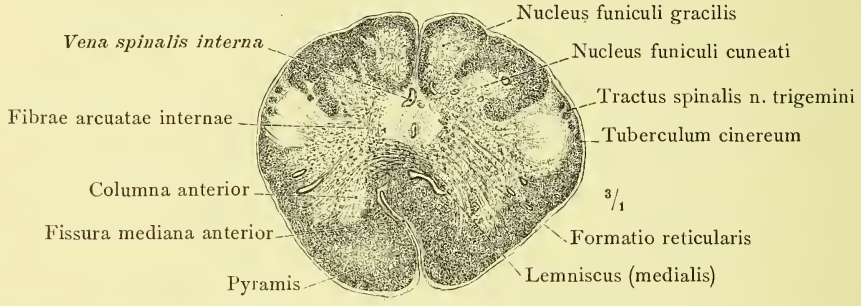

Fig. 1176. Unterhalb der Oliven durch die Pyramiden. Geschlossener Theil des verlängerten Markes.

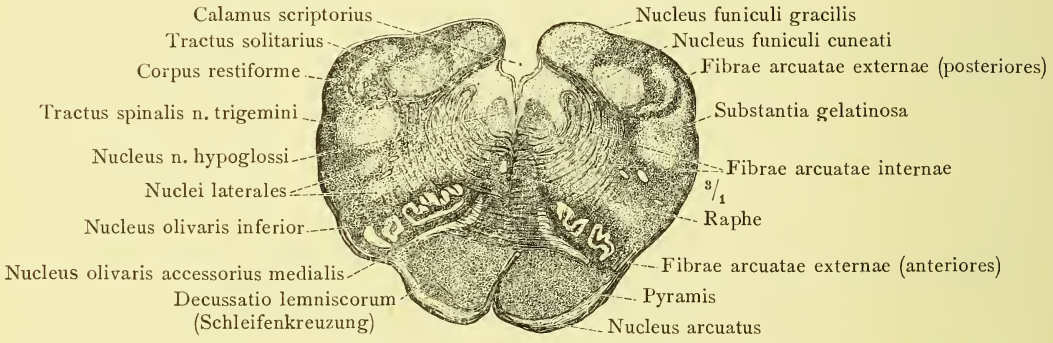

Fig. 1177. Durch das untere Ende der Oliven. Pars inferior fossae rhomboideae.

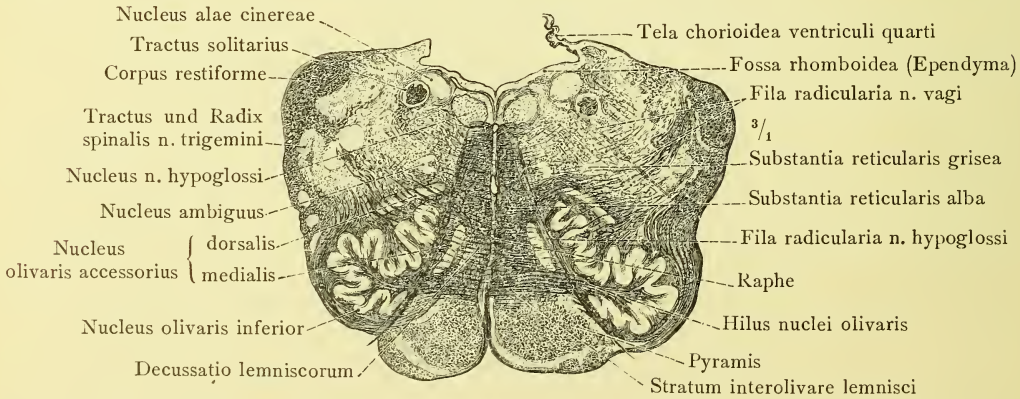

Fig. 1178. Durch die Mitte der Oliven. Pars inferior fossae rhomboideae.

Querschnitte durch das verlängerte Mark, Medulla oblongata.
(Weisse Substanz dunkel, graue Substanz hell.)

Querschnitte durch das Gehirn.

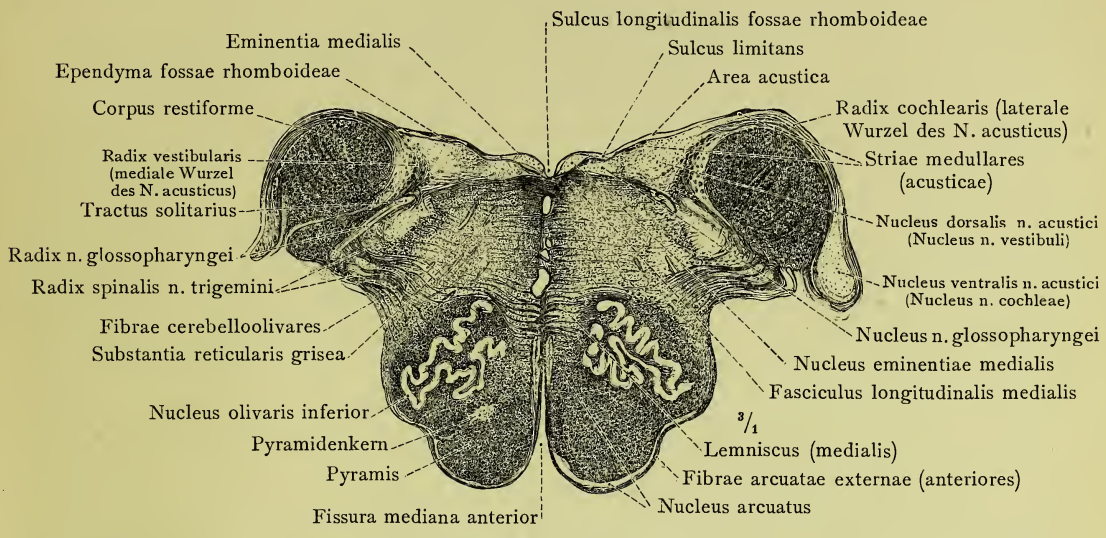

Fig. 1179. Querschnitt durch das verlängerte Mark, Medulla oblongata, in der Höhe des oberen Endes der Oliven und durch die Area acustica. Pars intermedia fossae rhomboideae. (Weisse Substanz dunkel, graue Substanz hell.)

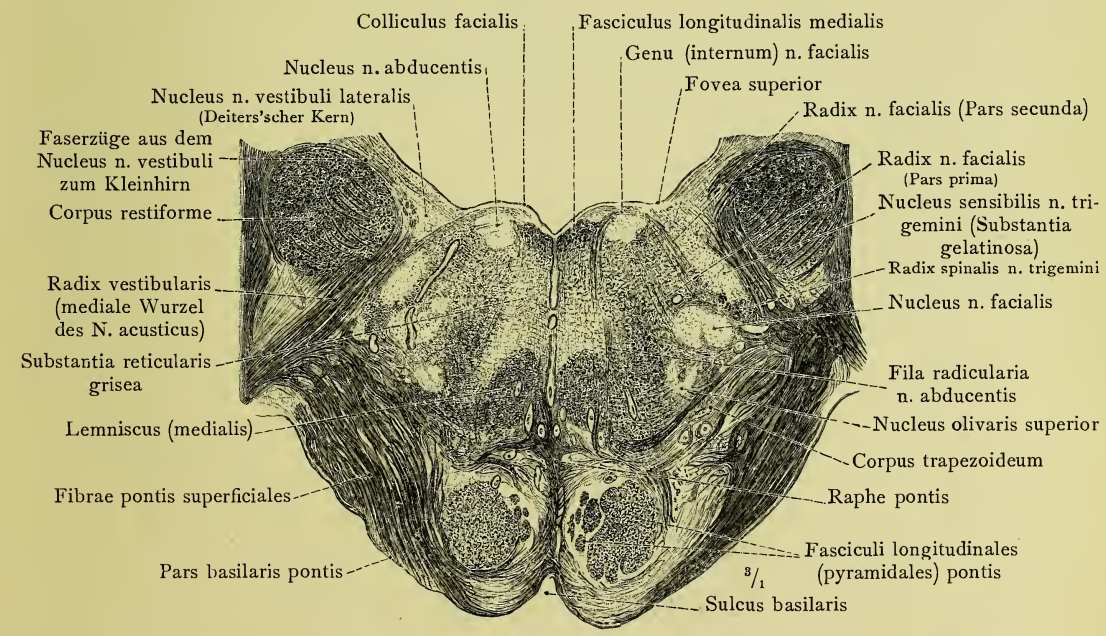

Fig. 1180. Querschnitt durch den unteren Rand der Brücke und durch den Colliculus facialis. Pars intermedia fossae rhomboideae. (Weisse Substanz dunkel, graue Substanz hell.)

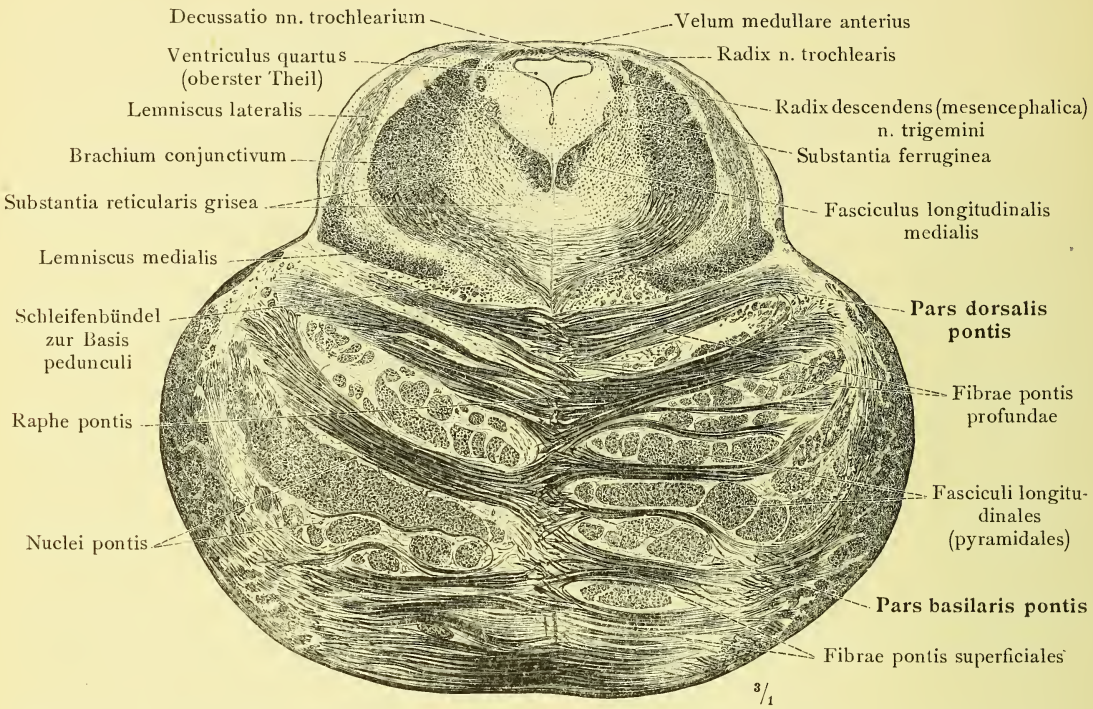

Fig. 1181. Querschnitt durch die Mitte der Brücke, Pons (Varoli), und durch das vordere Marksegel, Velum medullare anterius. Isthmus rhombencephali; Pars superior fossae rhomboideae. (Weisse Substanz dunkel, graue Substanz hell.)

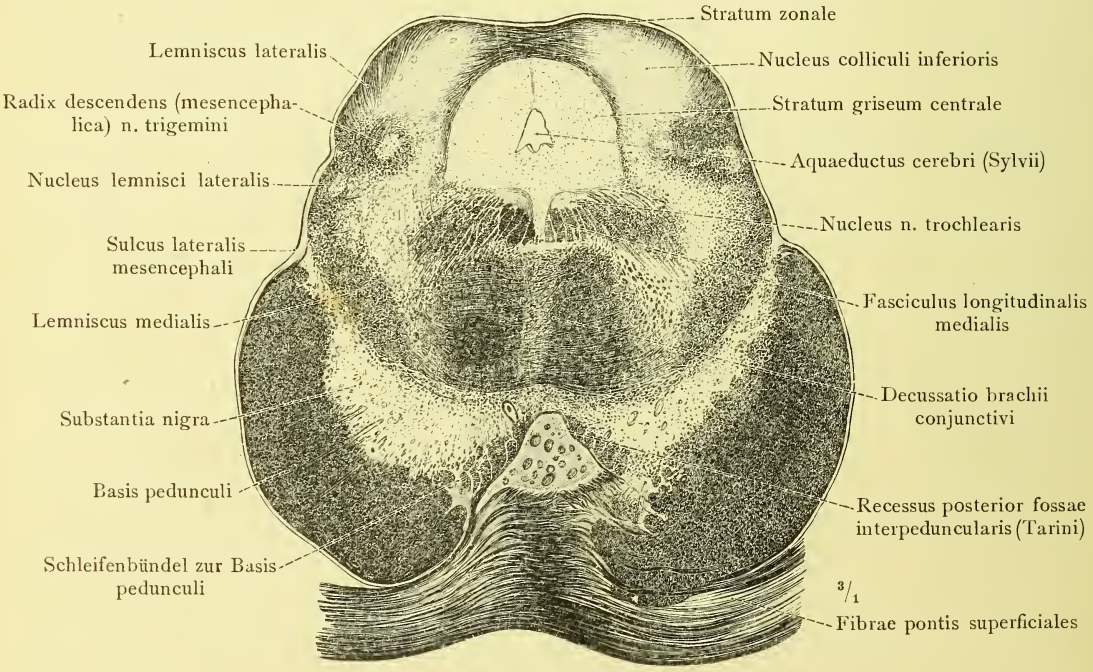

Fig. 1182. Querschnitt durch den oberen Rand der Brücke, durch den hintersten Theil der Grosshirnstiele und die unteren Höcker der Vierhügel. Mittelhirn, Mesencephalon. (Weisse Substanz dunkel, graue Substanz hell.)

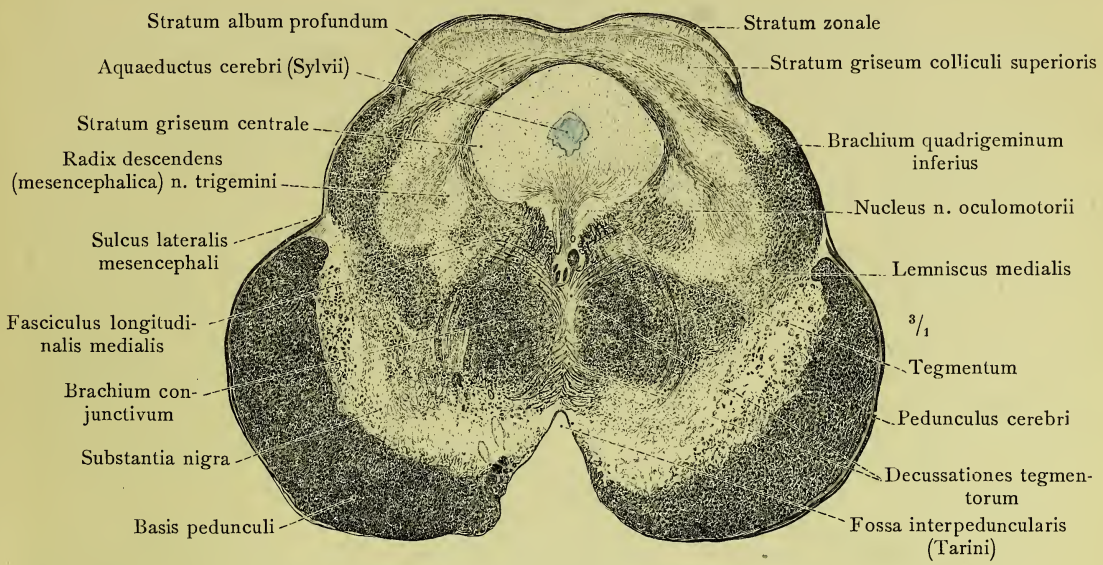

Fig. 1183. Querschnitt durch die Mitte der Grosshirnstiele, durch die Haube und durch die oberen Höcker der Vierhügel. Mittelhirn, Mesencephalon. (Weisse Substanz dunkel, graue Substanz hell.)

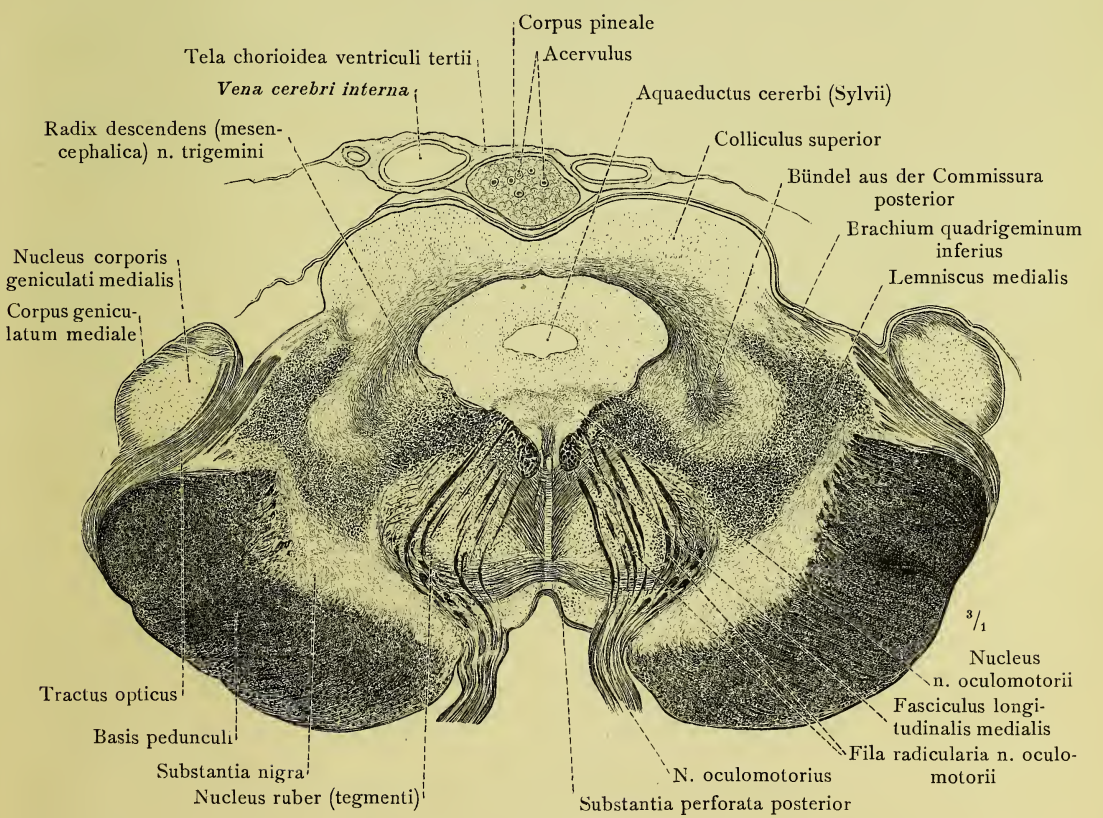

Fig. 1184. Querschnitt durch den vordersten Theil der Grosshirnstiele, durch den rothen Kern der Haube, durch die oberen Höcker der Vierhügel und durch die Zirbel. Mittelhirn, Grenzgebiet gegen das Zwischenhirn. (Weisse Substanz dunkel, graue Substanz hell.)

Querschnitte durch das Gehirn.

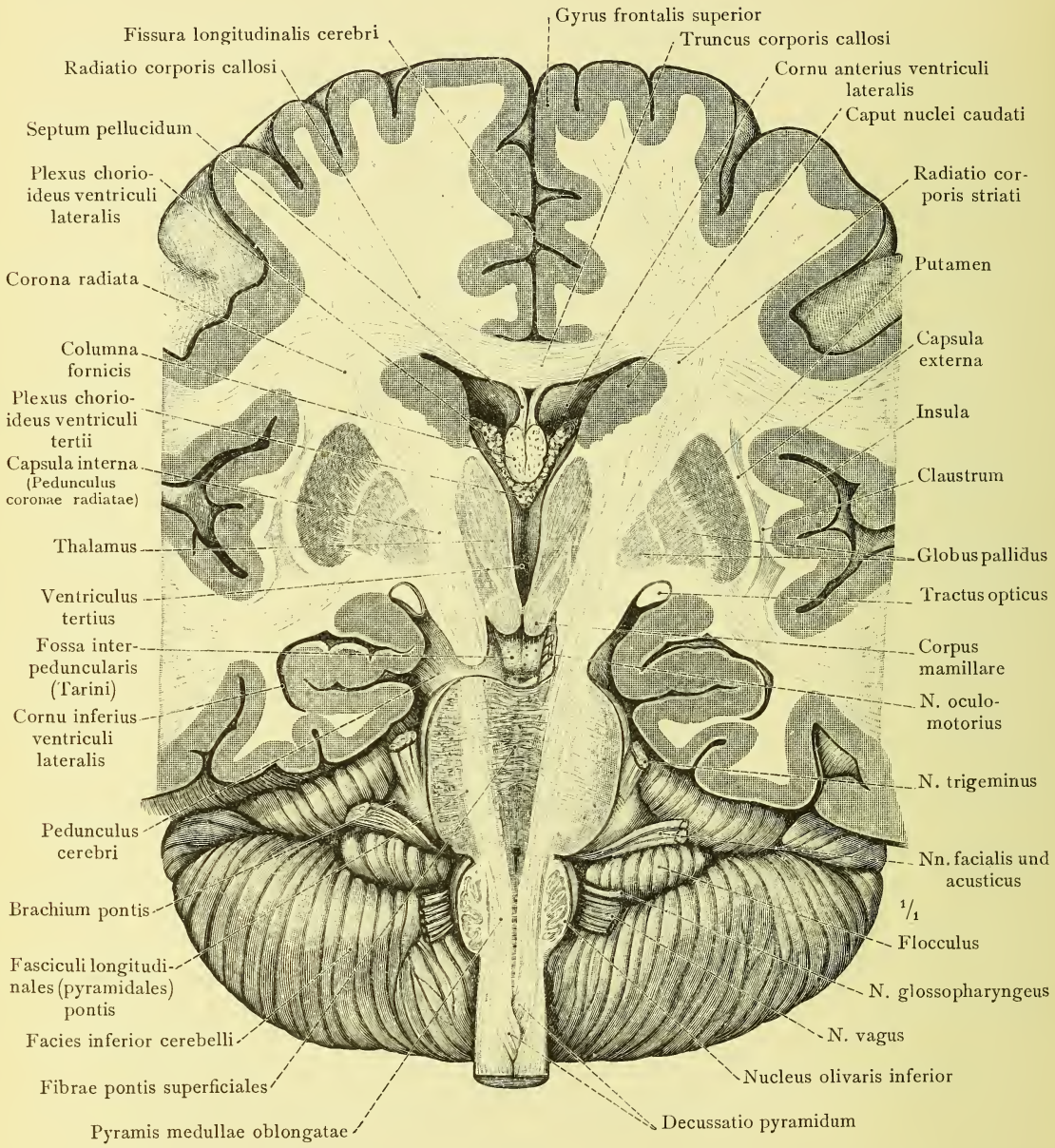

Fig. 1185. Querschnitt durch das Gehirn in der Richtung des verlängerten Markes und der Grosshirnstiele. Verlauf der Pyramidenbahn von der Pyramidenkreuzung an durch die Pyramide, die Brücke und die Basis des Grosshirnstiels in die innere Kapsel, woselbst sie in den Stiel des Stabkranzes, Pedunculus coronae radiatae, eingeht. In dem Marklager der Grosshirnhemisphären (Meditullium) ist die Durchflechtung der Balkenstrahlung, Radiatio corporis callosi, mit der aus der inneren Kapsel austretenden Faserung des Stabkranzes, Corona radiata, und der centralen Faserung des Schweifkerns, Radiatio corporis striati, angedeutet.

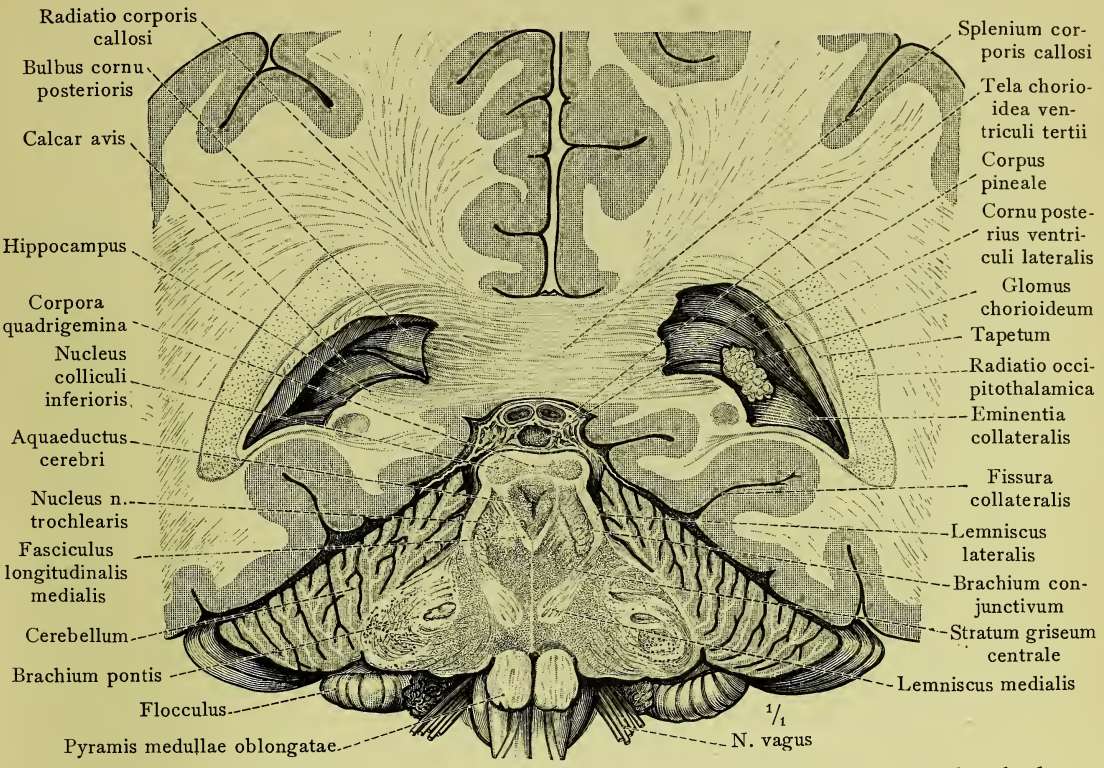

Fig. 1186. Hinter der Brücke, durch das obere Ende der Pyramiden und durch den Balkenwulst (hintere Schnittfläche). Einblick in die Hinterhörner der Seitenkammern.

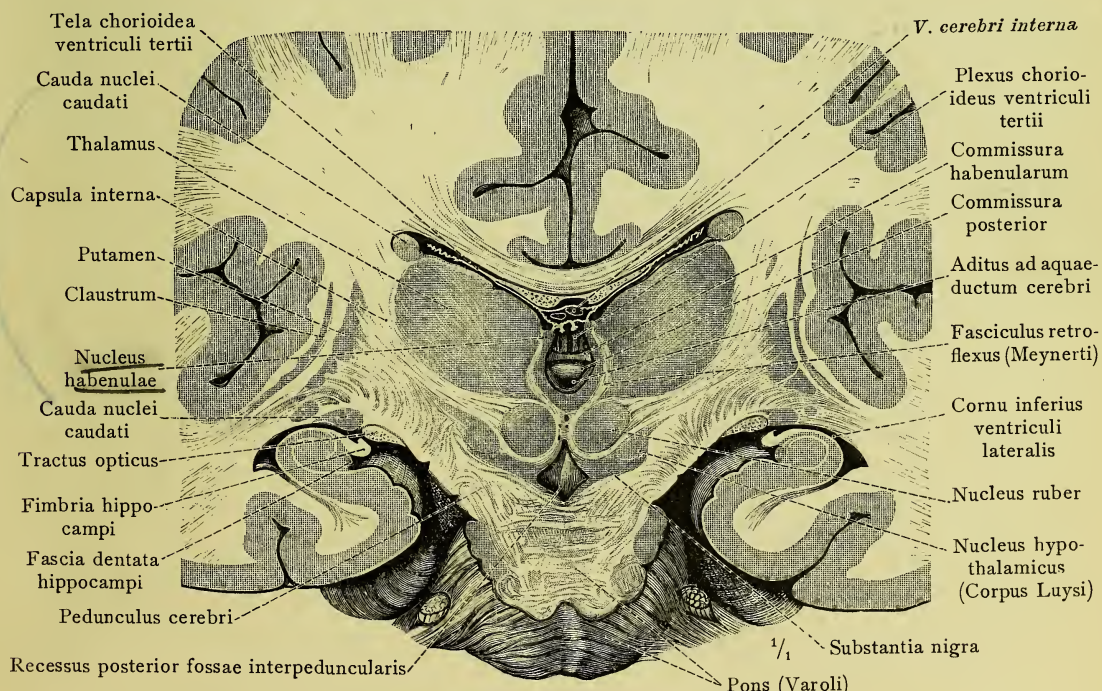

Fig. 1187. Durch den vorderen Theil der Brücke, durch die Sehhügel und den hintersten Theil des Linsenkerns (hintere Schnittfläche). Einblick auf die hintere Wand der dritten Hirnkammer. Durchschnitt des Unterhorns der Seitenkammern.

Frontalschnitte durch das Gehirn.

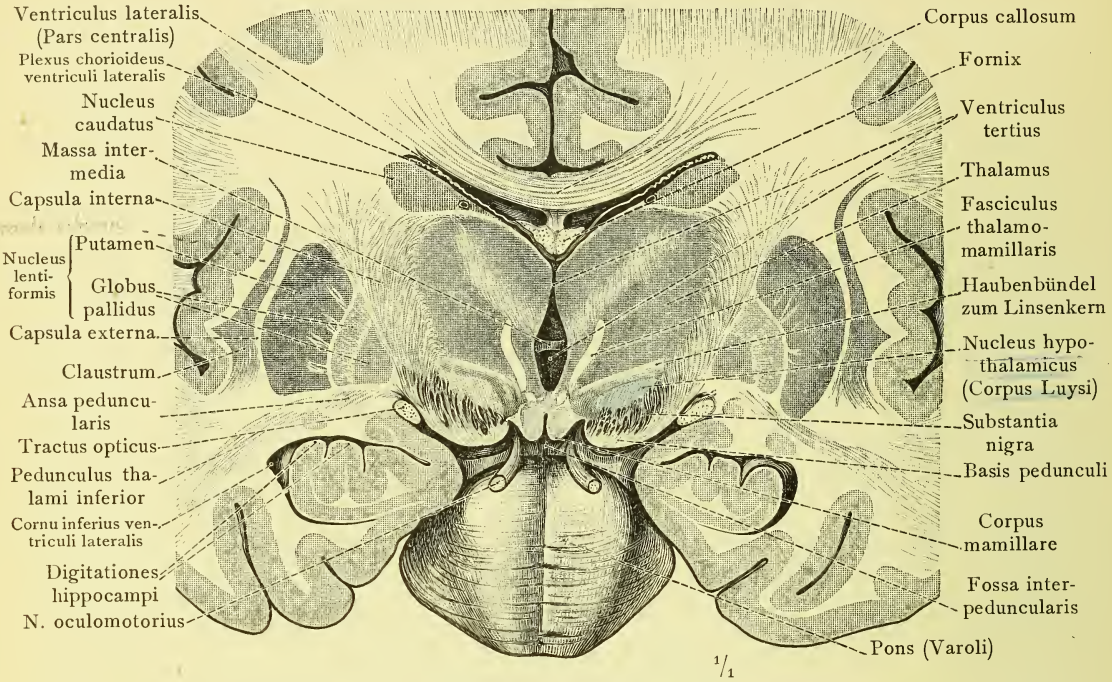

Fig. 1188. Vor der Brücke durch die Grosshirnstiele und die Corpora mamillaria (hintere Schnittfläche). Durchschnitt der dritten Hirnkammer, sowie der Pars centralis und des Unterhorns der Seitenkammern; das letztere ist in seinem vordersten Antheil getroffen.

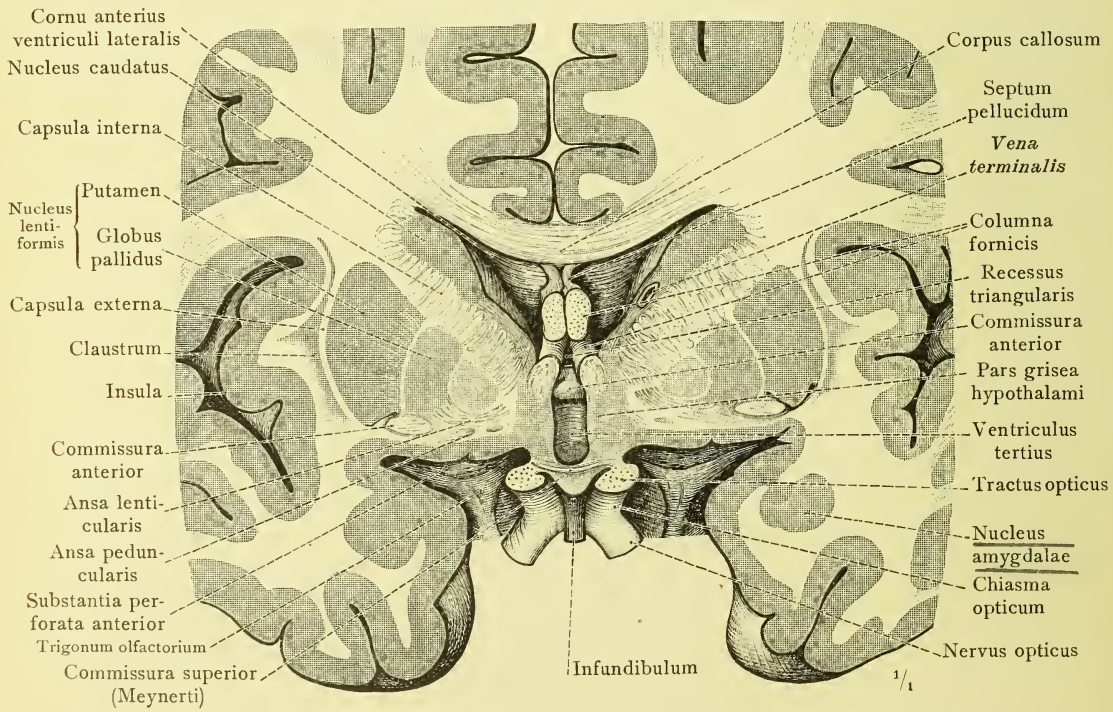

Fig. 1189. Hinter dem Chiasma opticum durch das Infundibulum und die Säulen des Gewölbes (vordere Schnittfläche). Einblick in die Vorderhörner der Seitenkammern und auf die vordere Wand der dritten Hirnkammer.

Frontalschnitte durch das Gehirn.

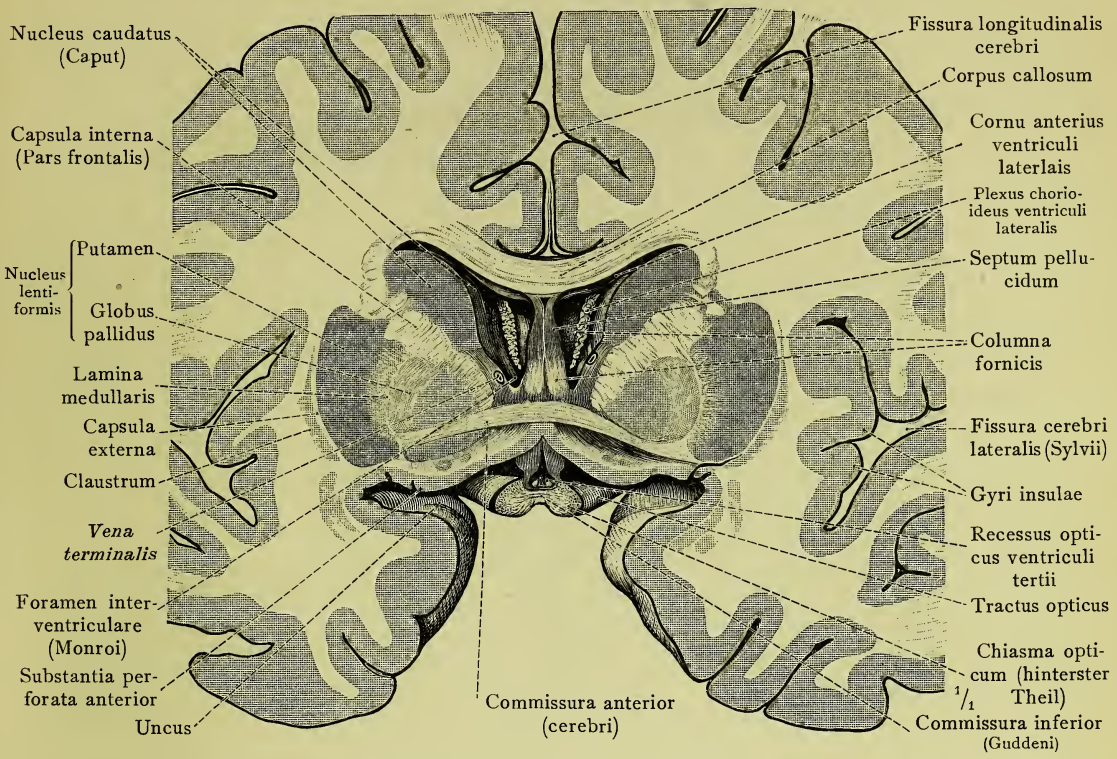

Fig. 1190. Durch das Chiasma opticum und durch die vordere Commissur des Grosshirns (hintere Schnittfläche). Einblick in die dritte Hirnkammer von vorne.

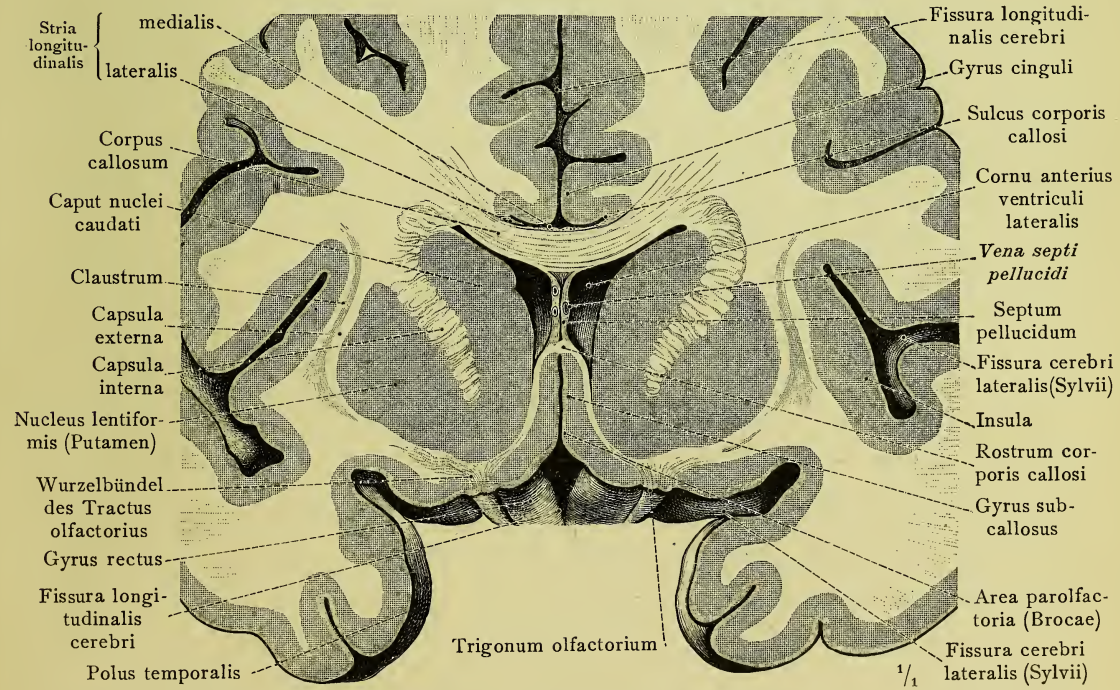

Fig. 1191. Vor der vorderen Commissur des Grosshirns durch das vordere Ende des Schweifkerns und Linsenkerns (vordere Schnittfläche). Einblick auf die vordere Wand der Vorderhörner der Seitenkammern.

Frontalschnitte durch das Gehirn.

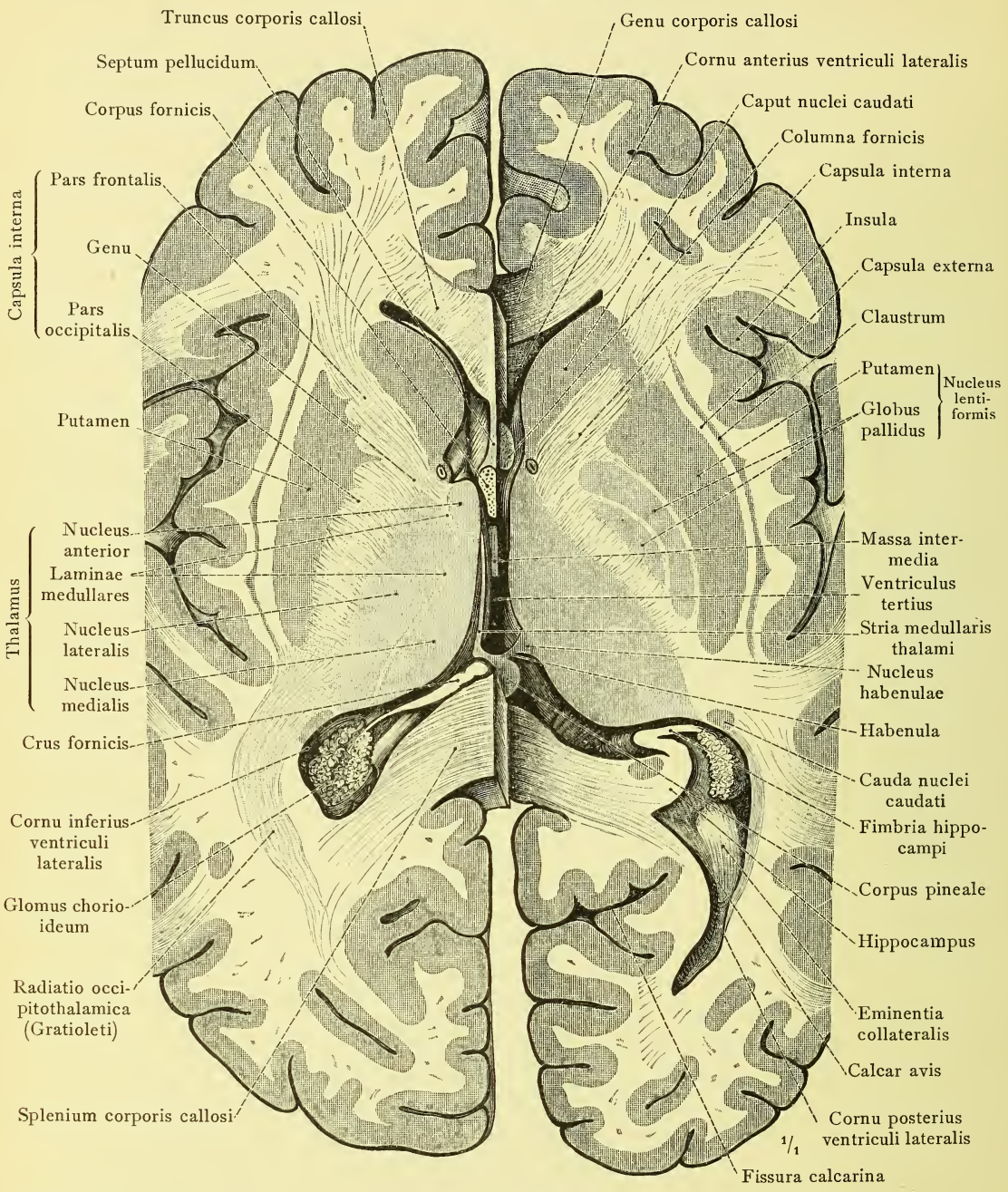

Fig. 1192. An der rechten Hälfte des Gehirns wurde der Schnitt um 1·5 Cm. tiefer geführt als an der linken. Während daher Sehhügel, Schweifkern und Linsenkern auf der linken Seite in ihren obersten Antheilen getroffen sind, erscheinen sie auf der rechten Seite etwas unter der Mitte ihrer Höhe durchschnitten, und zwar der Linsenkern in allen seinen drei Gliedern. — Auf der linken Seite fällt der gemeinschaftliche Zugang zu dem Hinter- und Unterhorn der Seitenkammer mit dem Glomus chorioideum in die Schnittfläche, auf der rechten Seite ist das Hinterhorn in seiner Längsrichtung, das Unterhorn schief durchschnitten. — Auf beiden Seiten ist die innere Kapsel des Linsenkerns, Capsula interna, ihrer ganzen Länge nach, mit ihrem Knie, Genu, und ihrem vorderen und hinteren Schenkel, Pars frontalis und Pars occipitalis, getroffen. Aeussere Kapsel des Linsenkerns, Capsula interna. Vormauer, Claustrum. — Ansicht von oben.

Horizontalschnitt durch das Grosshirn.

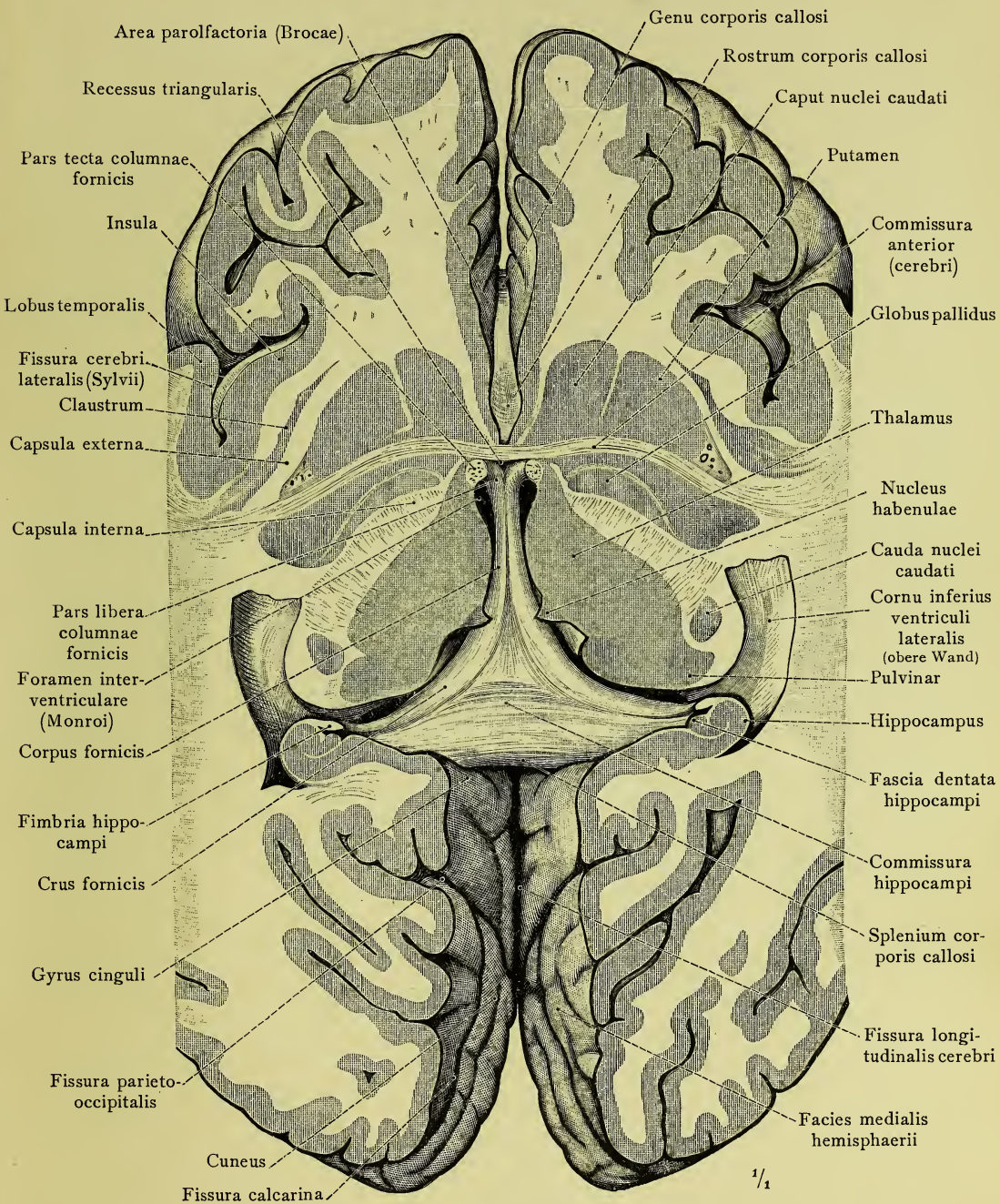

Fig. 1193. Der Schnitt ist in der Ebene der vorderen Commissur des Grosshirns geführt und die obere Schnittfläche abgebildet worden (Ansicht von unten). Sehhügel, Schweifkern und Linsenkern sind in ihren untersten Antheilen durchschnitten; das Gewölbe und der hintere Theil des Balkens kehren ihre untere freie Fläche dem Beschauer zu. Der Seepferdefuss ist in seinem hinteren Antheil annähernd quer durchschnitten, von den Unterhörnern der Seitenkammern liegt ein Theil der oberen Wand vor. Die vordere Commissur fällt ihrer ganzen Länge nach, beiderseits bis zu ihrem Uebergang in die weisse Substanz des Schläfenlappens in die Schnittfläche.

Horizontalschnitt durch das Grosshirn.

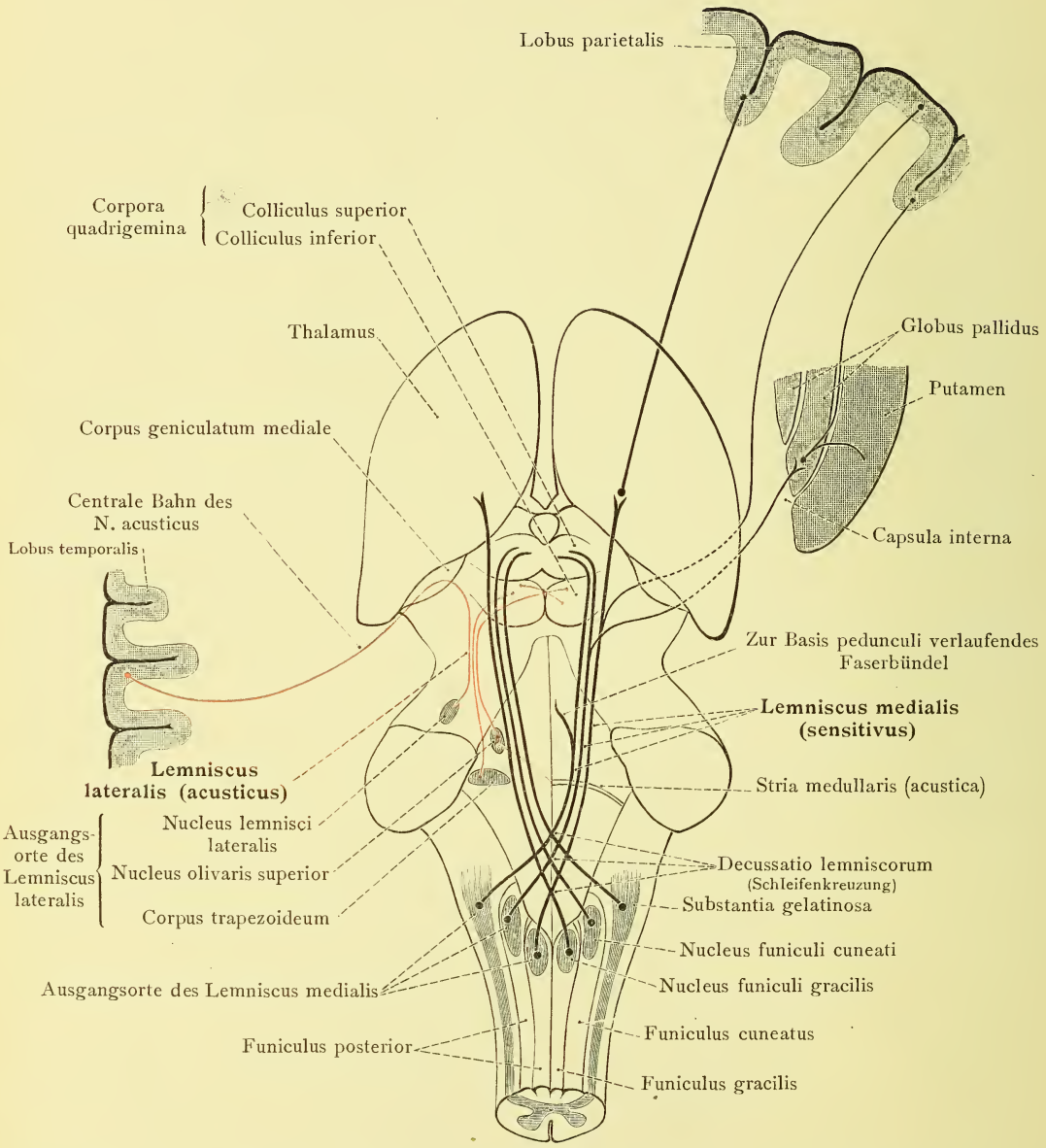

Fig. 1194. Schematische Darstellung der Hinterstrangbahnen des Rückenmarks, welche, ohne das Kleinhirn zu berühren, in das Grosshirn gelangen (Schleifenbahn oder Schleifenantheil der Haubenbahn). Die mediale Schleife ist durch schwarze, die laterale Schleife durch rothe Linien zum Ausdruck gebracht.

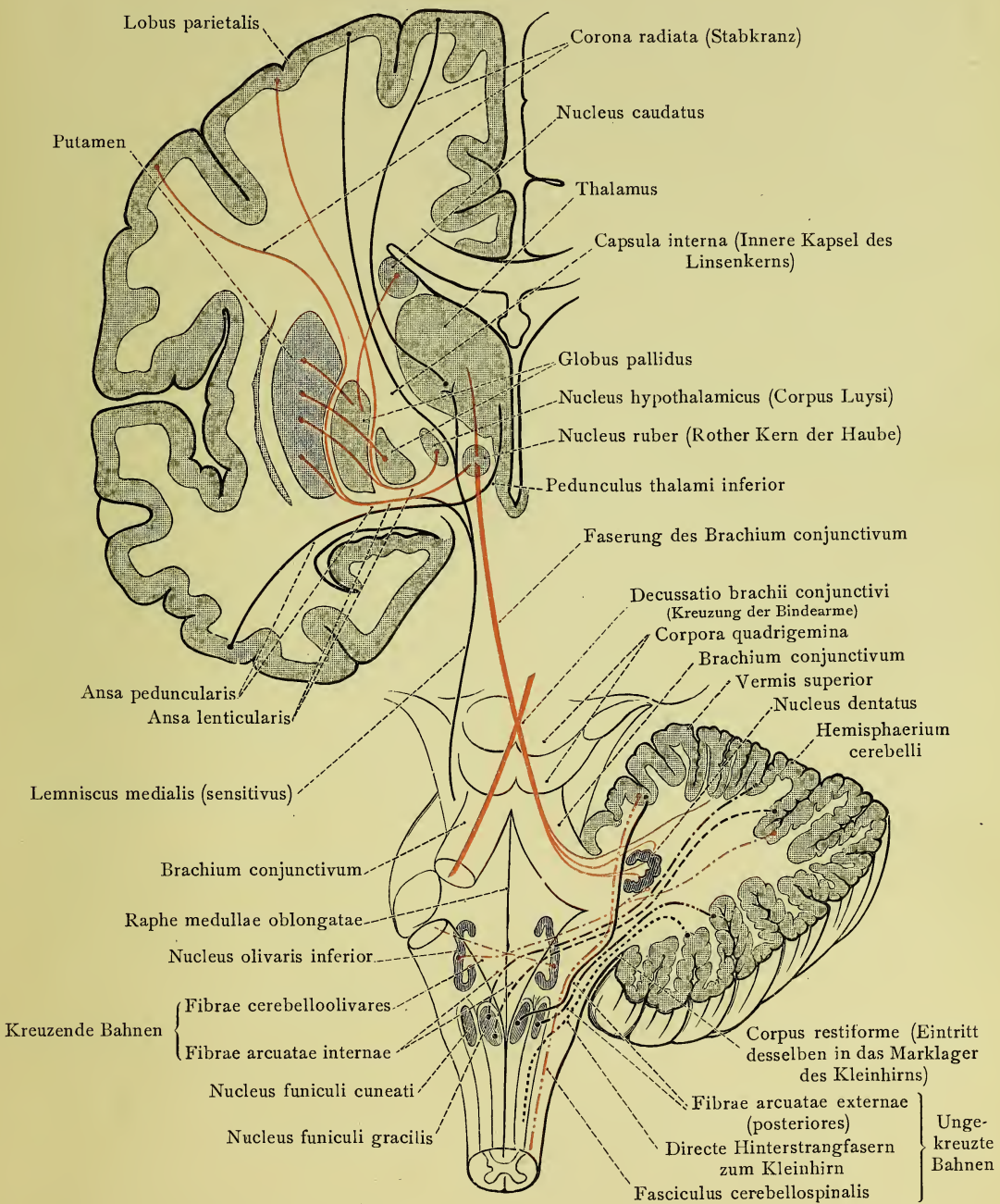

Fig. 1195. Schematische Darstellung der Hinterstrangbahnen des Rückenmarks, welche ihren Weg durch den Strickkörper in das Kleinhirn oder durch das Kleinhirn zum Grosshirn nehmen (enthaltend den Kleinhirntheil der Haubenbahn und directe Hinterstrangfasern zum Kleinhirn). Die Kleinhirnseitenstrangbahn.

Decursus fibrarum cerebralium, Faserverlauf im Gehirn.

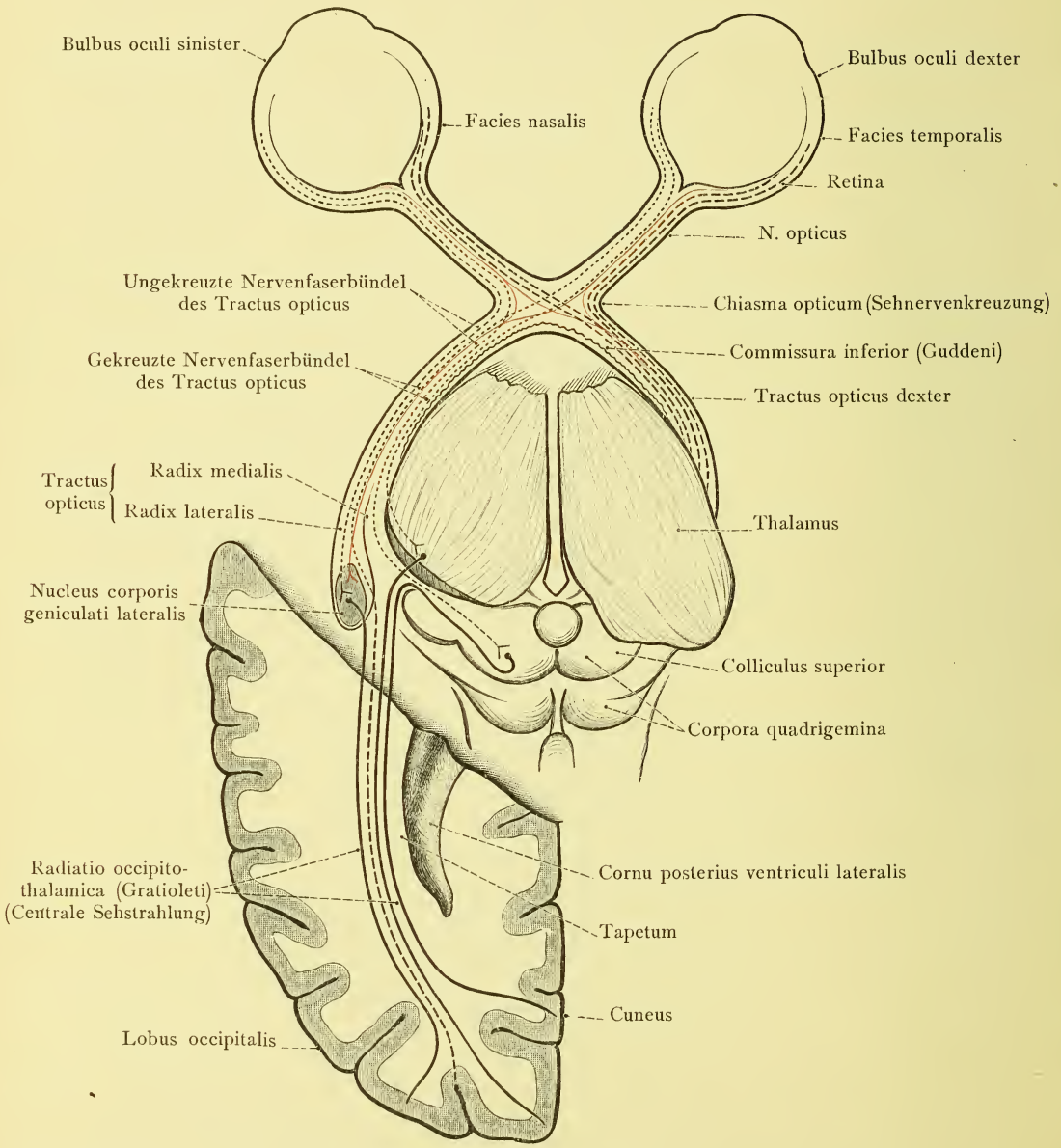

Fig. 1196. Der Verlauf der Sehnervenfasern durch das Chiasma opticum und die centralen Leitungsbahnen derselben im Grosshirn, schematisch dargestellt. Die von der Macula lutea ausgehenden, theils gekreuzt, theils ungekreuzt verlaufenden Nervenfaserbündel sind durch die rothen Linien angedeutet.

Decursus fibrarum cerebralium, Faserverlauf im Gehirn.

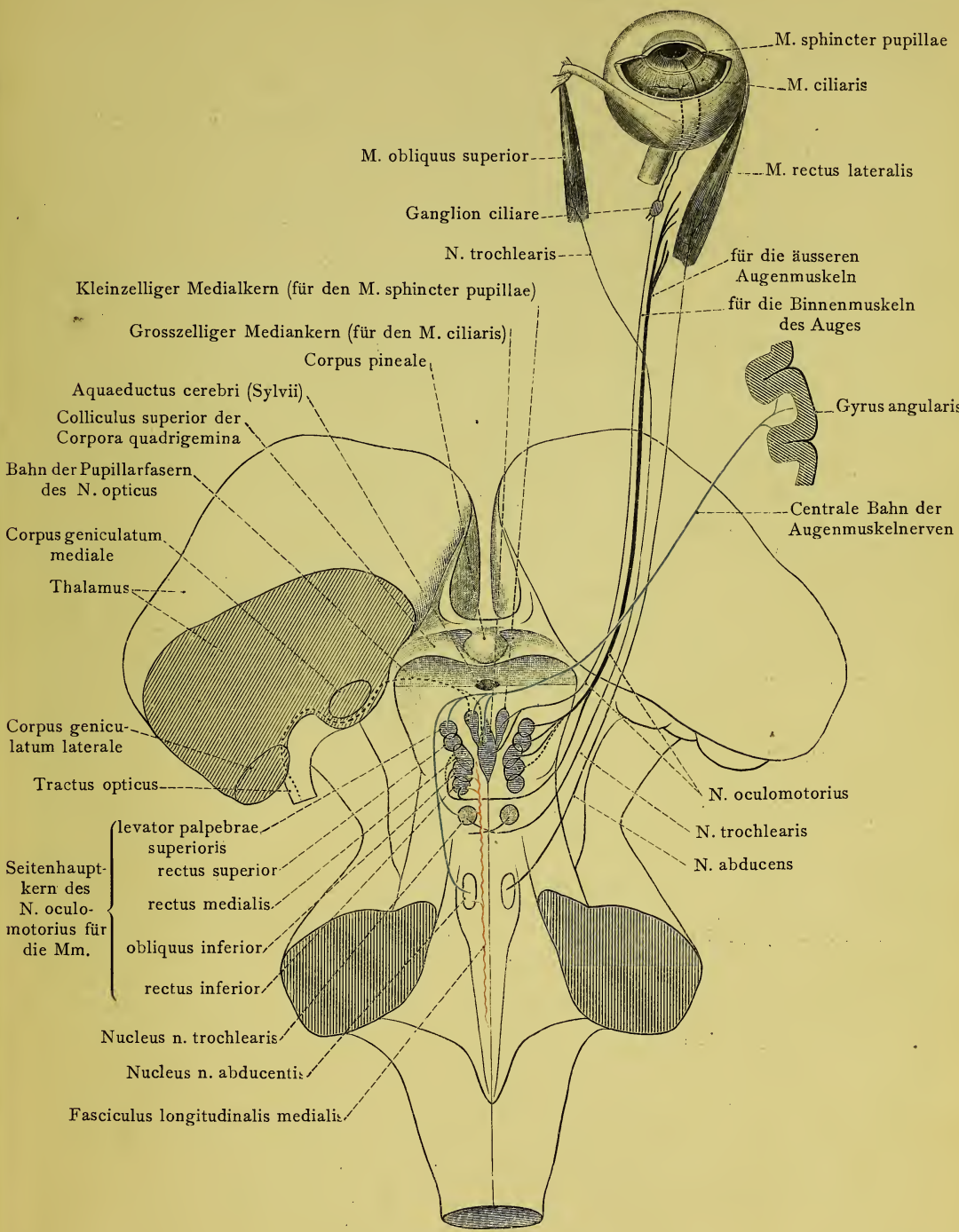

Fig. 1197. Die Ursprungskerne der Nn. trochlearis und oculomotorius im Mittelhirn; ihre centrale Bahn (blau) und ihre Verbindung sowohl unter sich, als auch mit dem Kern des N. abducens durch das mediale Längsbündel (roth). Die Gliederung des Nucleus n. oculomotorii in den Seitenhauptkern, den kleinzelligen Medialkern und den grosszelligen Mediankern; die Localisation der verschiedenen Fasergruppen des N. oculomotorius in diesem Kerngebiet. — Der centrale Verlauf der sogenannten Pupillarfasern des Sehnerven (Bahn für die reflectorische Verengerung der Pupille). (Schema, nach den Ermittlungen Bernheimer's entworfen.)

Decursus fibrarum cerebralium, Faserverlauf im Gehirn.

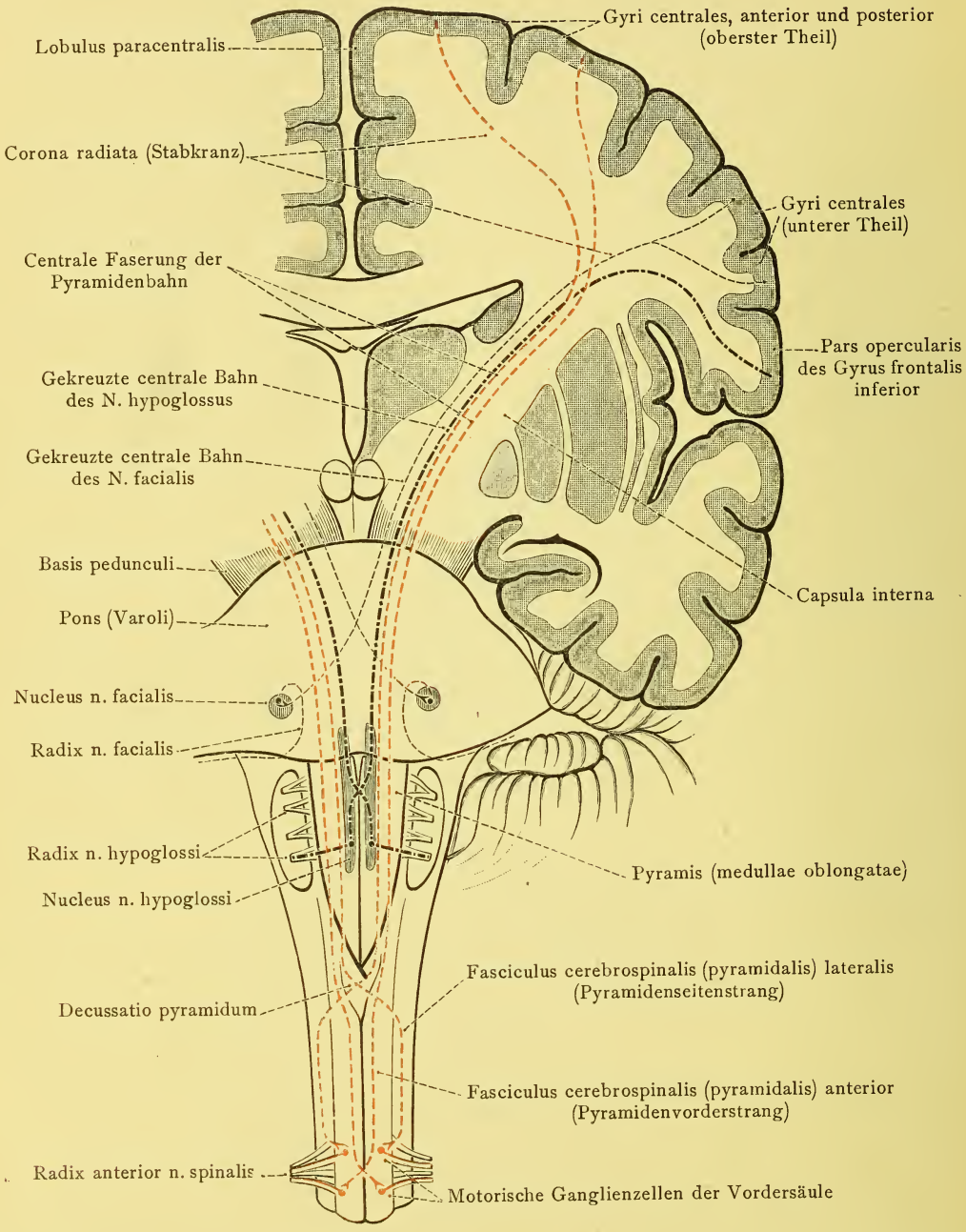

Fig. 1198. Die Pyramidenbahn (roth) und die an diese sich anschliessenden centralen Bahnen des Zungenfleischnerven, Nervus hypoglossus, und des Gesichtsnerven, Nervus facialis, schematisch dargestellt.

Decursus fibrarum cerebralium, Faserverlauf im Gehirn.

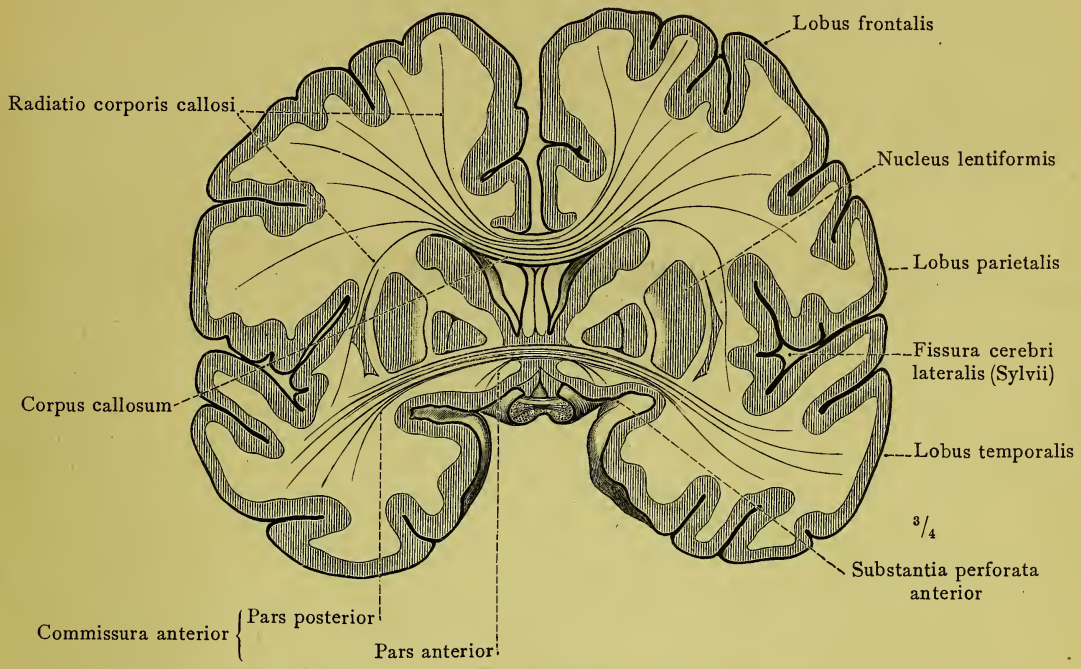

Fig. 1199. Schematische Darstellung der zwei wichtigsten Commissuren des Grosshirns: des Balkens mit der Balkenstrahlung und der vorderen Commissur mit ihrem vorderen, zum Stirnhirn in Beziehung stehenden und ihrem hinteren, in den Schläfenlappen ausstrahlenden Antheil.

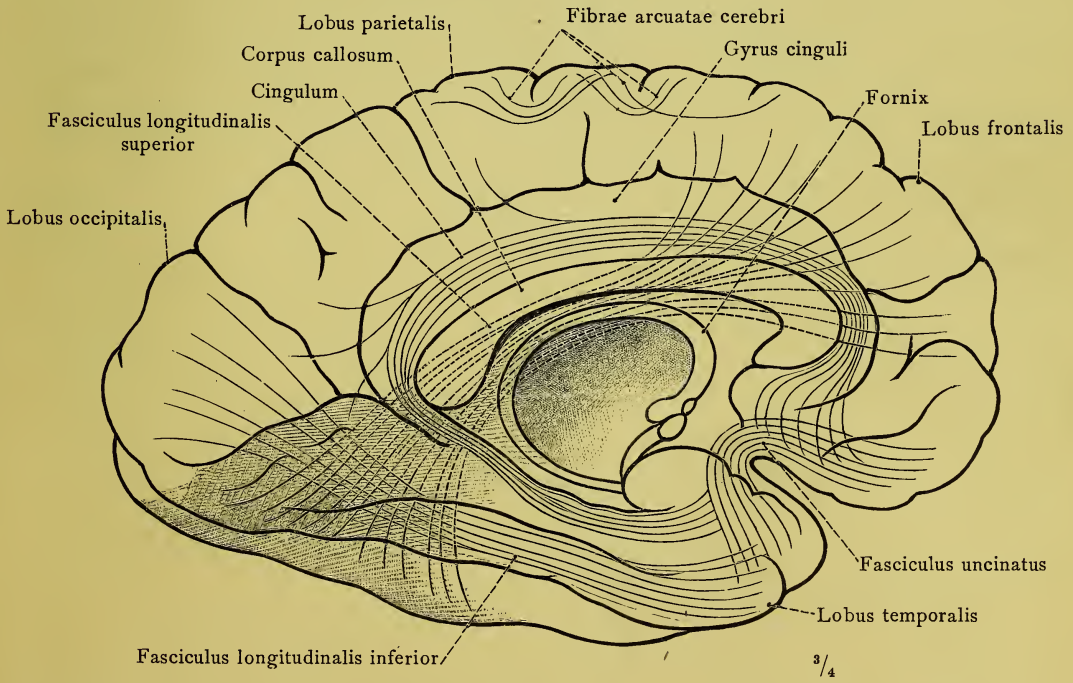

Fig. 1200. Die wichtigsten in der weissen Substanz der Grosshirnhemisphären verlaufenden Associationsfaserbündel, auf die mediale Hemisphärenfläche projicirt.

Decursus fibrarum cerebralium, Faserverlauf im Gehirn.

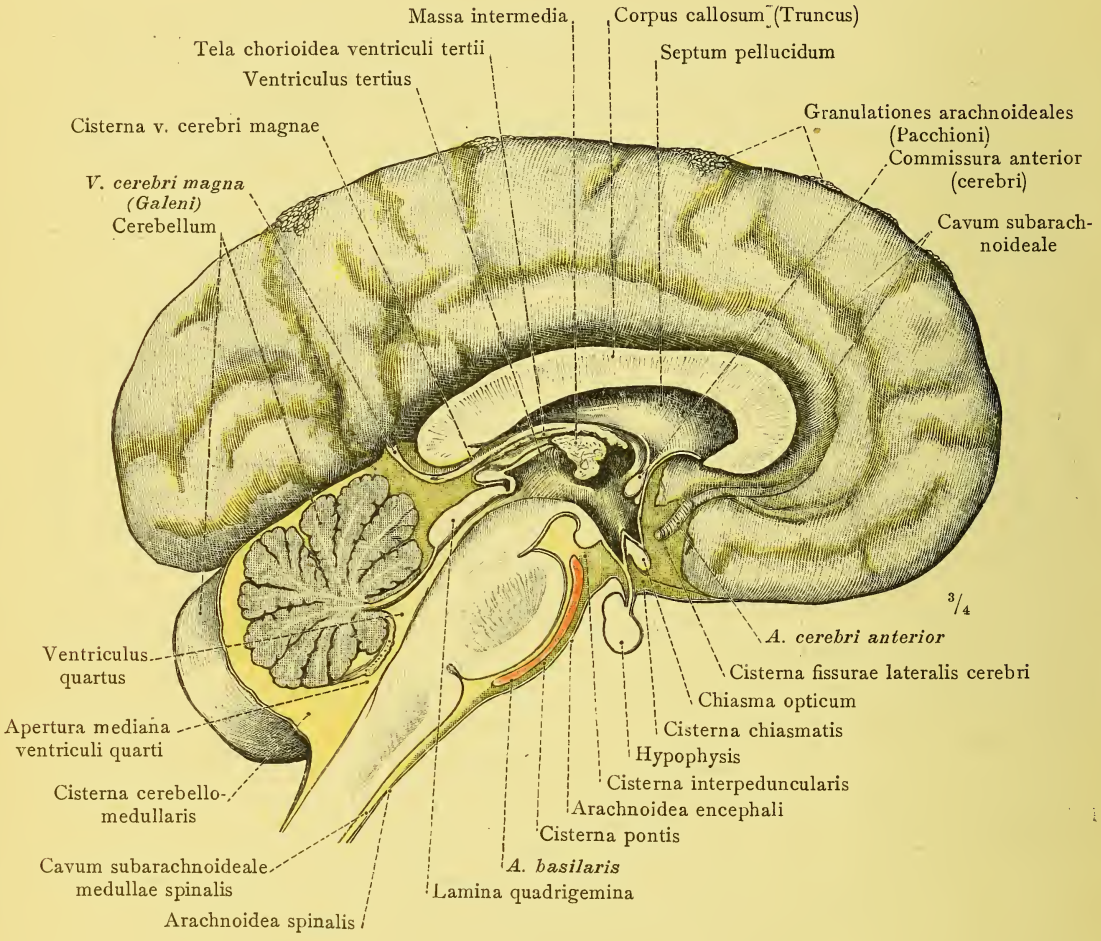

Fig. 1201. Die Spinnwebenhaut des Gehirns, Arachnoidea encephali, und der Subarachnoidealraum, Cavum subarachnoideale, mit seinen verschiedenen Gebieten und Abtheilungen an einem mediansagittalen Durchschnitt des Gehirns dargestellt. Pacchioni'sche Granulationen, Granulationes arachnoideales.
(Der Subarachnoidealraum ist mit einer gefärbten Leimmasse erfüllt worden und erscheint daher stellenweise etwas stärker ausgedehnt, als es dem natürlichen Zustand entspricht.)

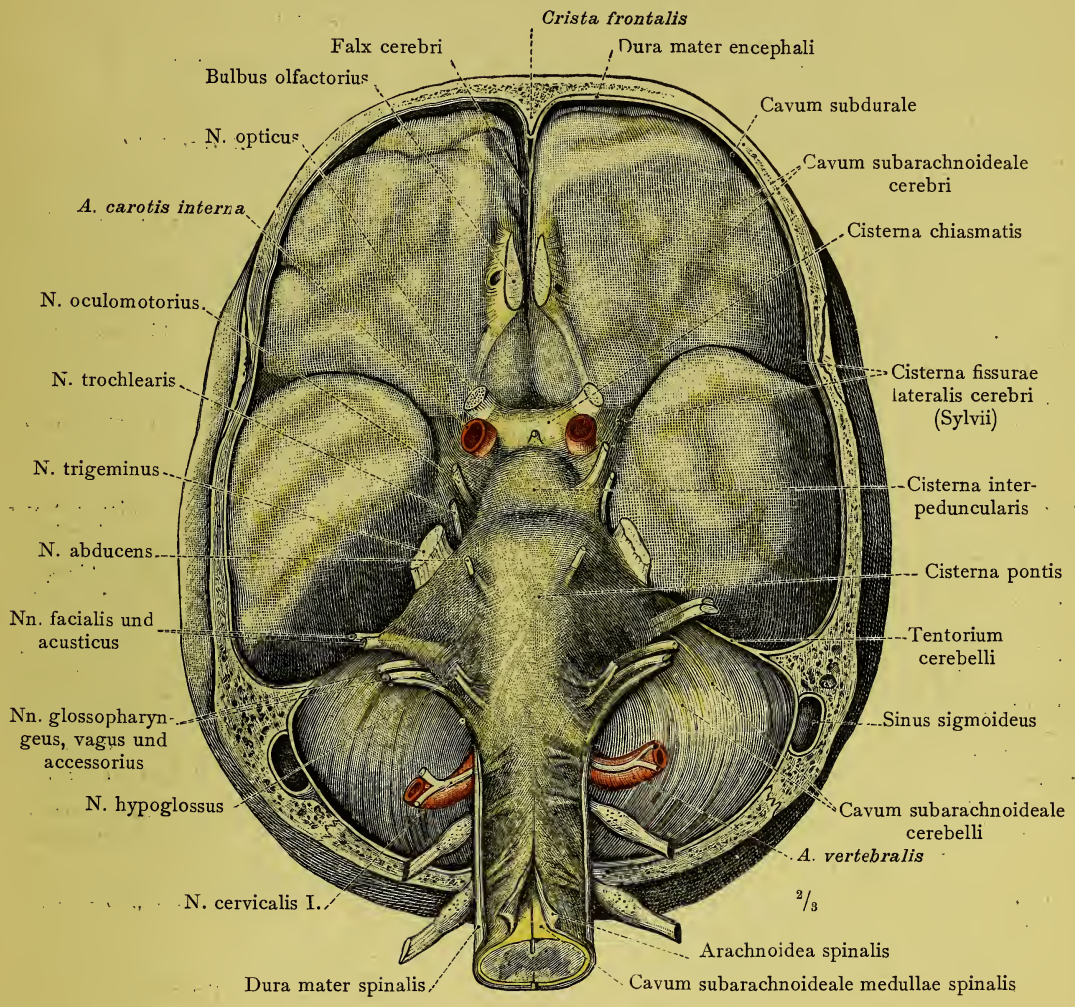

Fig. 1202. Die Spinnwebenhaut des Gehirns, Arachnoidea encephali; Gestalt und Ausbreitung des mit Leimmasse erfüllten Subarachnoidealraumes, Cavum subarachnoideale, an der Basis des Gehirns, und insbesondere auch sein Verhältnis zu den Wurzeln der Hirnnerven.

(Die Leimmasse war bei unversehrtem Kopf injicirt und dieser dann im Ganzen in Formalin erhärtet worden. Hierauf wurde die Schädelbasis, ebenso wie die Halswirbel, mit Säge und Meissel vorsichtig abgetragen und die Dura mater entfernt. In dem Bereich des Rückenmarkes wurde die Spinnwebenhaut eine kurze Strecke weit durch einen medianen Schnitt gespalten und dadurch der Subarachnoidealraum des Rückenmarkes eröffnet. — Zwischen der Spinnwebenhaut und der im Bereich des Schädeldaches erhalten gebliebenen Dura mater ist der Subduralraum des Gehirns sichtbar.)

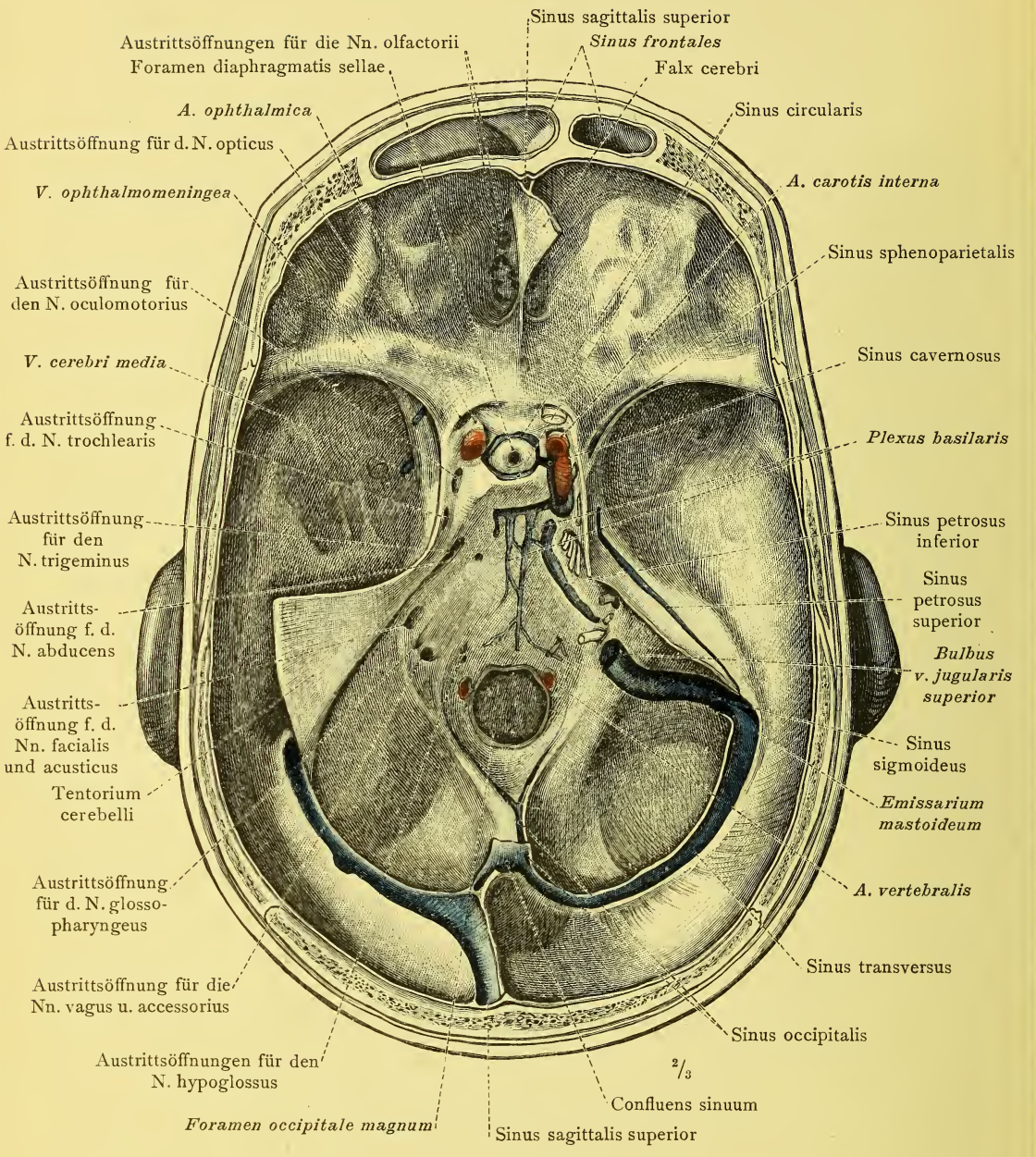

Fig. 1203. Die harte Hirnhaut, Dura mater encephali, und ihre Blutleiter, Sinus durae matris, im Bereich der inneren Schädelbasis. Auf der linken Seite sind die Durchtrittsöffnungen für die Hirnnerven freigelegt, an der rechten Seite die austretenden Wurzeln der Hirnnerven dargestellt worden.

(Das Gezelt, Tentorium cerebelli, ist zum grössten Theil entfernt; nur auf der linken Seite ist ein kleiner Theil desselben erhalten geblieben und entlang seiner Ansatzlinie an der oberen Kante des Felsenbeines nach vorne umgeschlagen worden. Die Blutleiter sind zum grössten Theil eröffnet.)

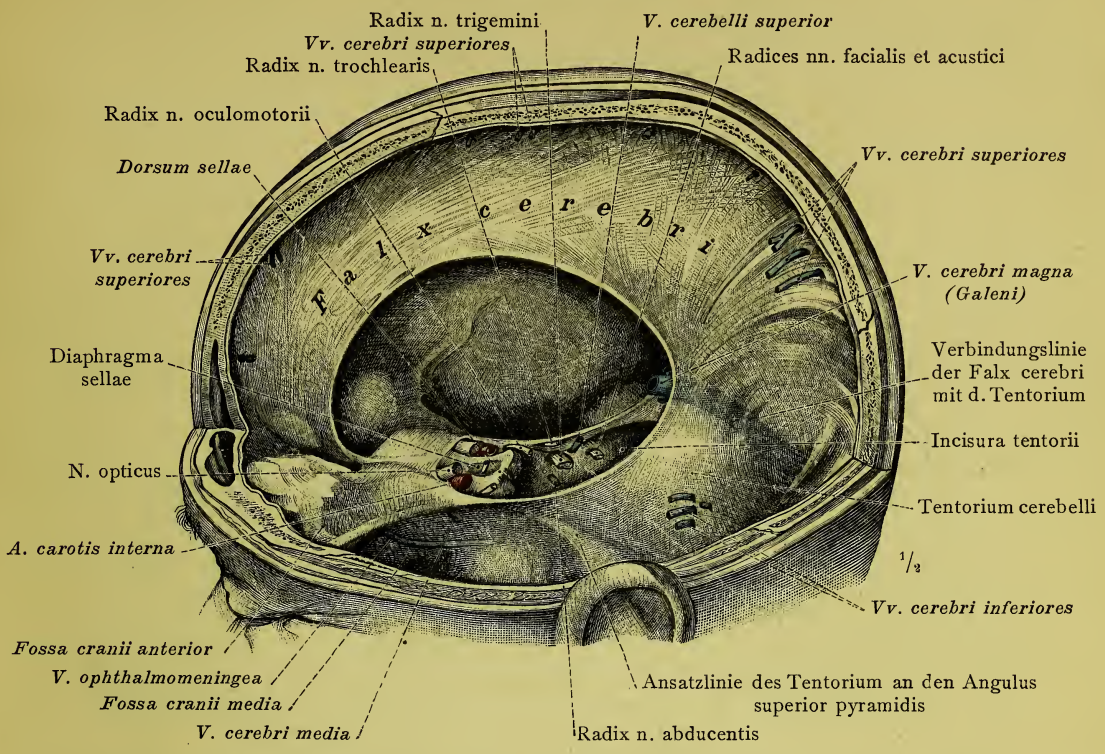

Fig. 1204. Die grosse Sichel, Falx cerebri, und das Gezelt, Tentorium cerebelli, in der Ansicht von der linken Seite. Die in die Blutleiter einmündenden Stämmchen der Hirnvenen.

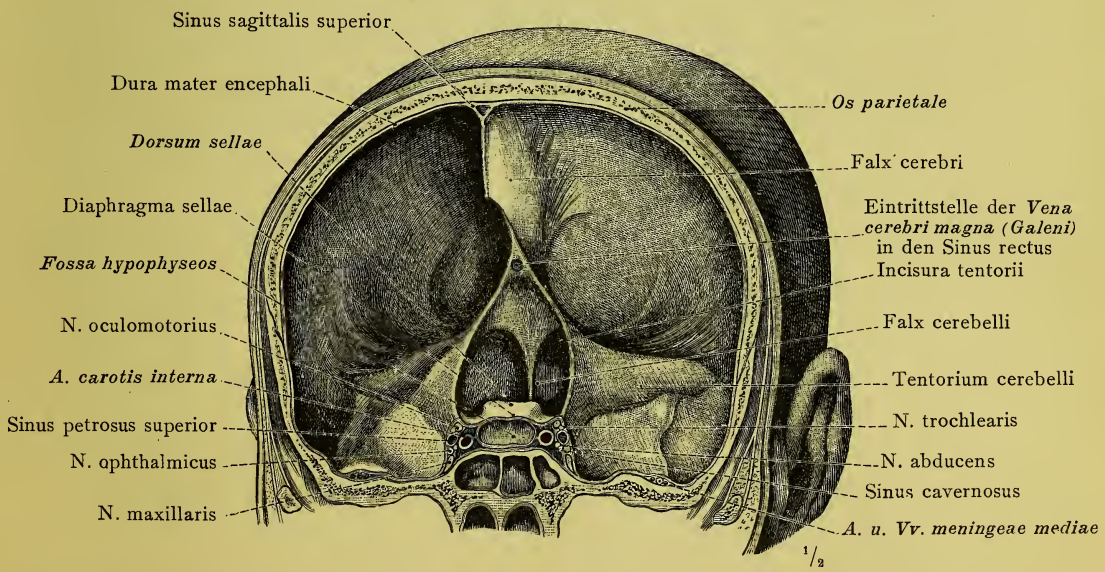

Fig. 1205. Das Gezelt, Tentorium cerebelli, der hintere Abschnitt der grossen Sichel, Falx cerebri, und die kleine Sichel, Falx cerebelli, an einem frontal durchschnittenen Kopf in der Ansicht von vorne dargestellt. Der Schnitt geht unmittelbar hinter dem Hirnanhang vorbei durch die Sattelgrube und durch den Sinus cavernosus; er trifft daher auch die durch den letzteren verlaufenden Gebilde: die A. carotis interna und den N. abducens, sowie die neben dem Sinus cavernosus gelagerten Nerven, die Nn. oculomotorius und trochlearis und den I. und II. Ast des N. trigeminus.

Meninges encephali, Hirnhäute.

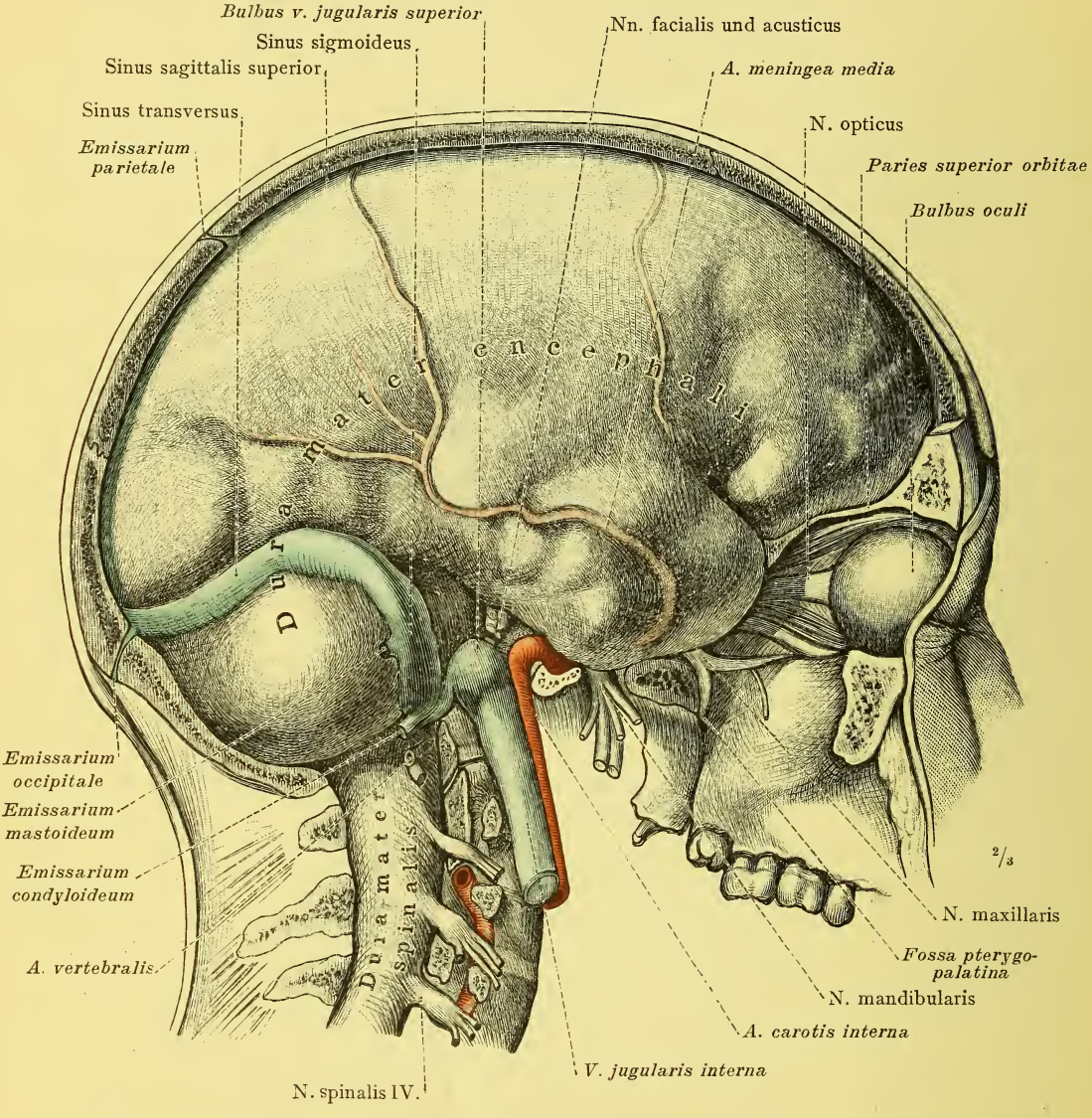

Fig. 1206. Die harte Hirnhaut, Dura mater encephali, im Zusammenhang mit der harten Rückenmarkshaut, Dura mater spinalis, durch Abtragung der rechten Hälfte des Schädels und der oberen Halswirbel von der Seite her dargestellt. Die Blutleiter der harten Hirnhaut, Sinus durae matris, sowie die von diesen abzweigenden Emissaria (Santorini) wurden von der Vena jugularis interna aus mit Harzmasse injicirt.

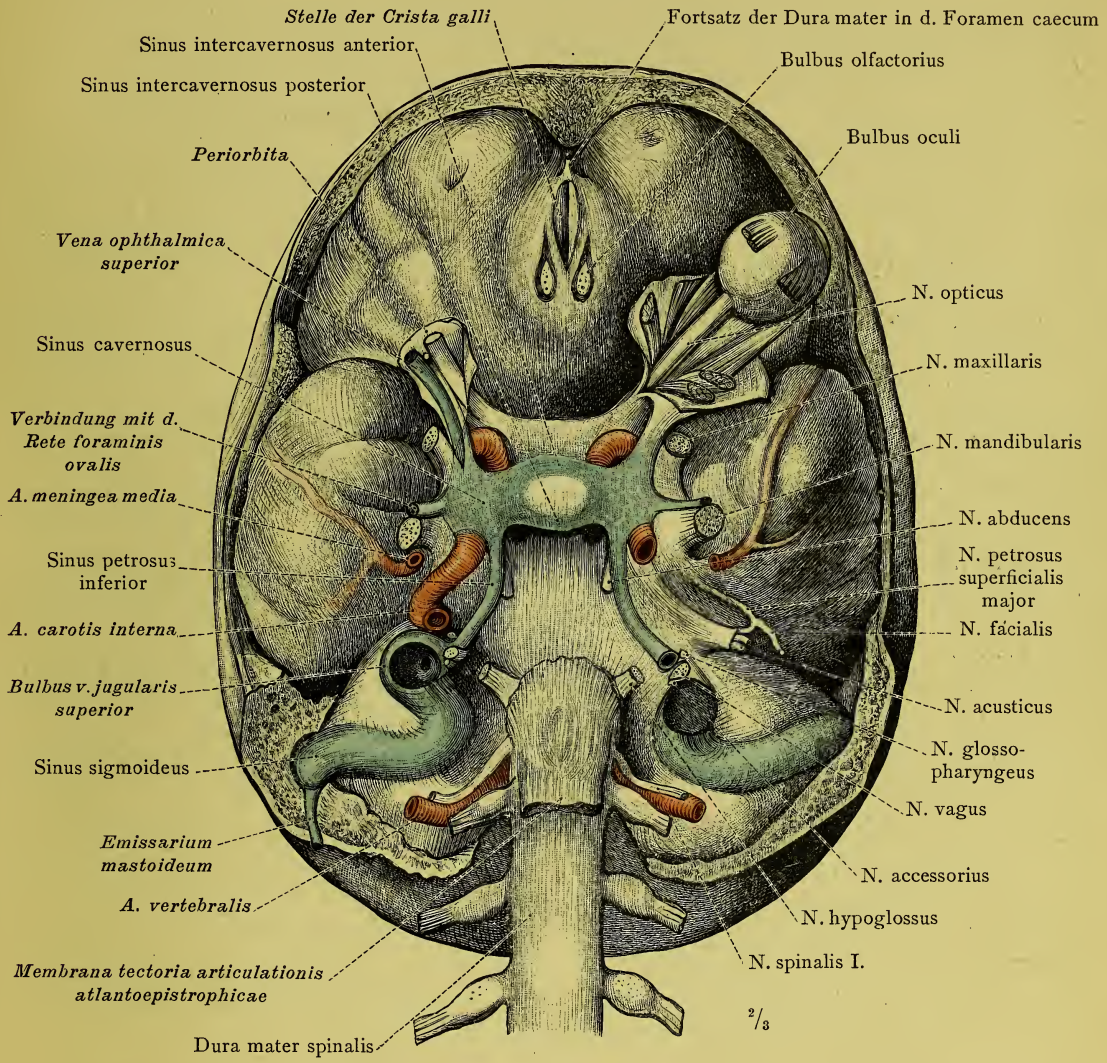

Fig. 1207. Die harte Hirnhaut, Dura mater encephali, im Zusammenhang mit der harten Rückenmarkshaut, Dura mater spinalis, durch Abtragung der Schädelbasis und der oberen Halswirbel von unten her dargestellt. Man sieht die scheidenförmigen Fortsätze, mit welchen die Dura mater die Hirn- und Rückenmarksnerven bei ihrem Austritt aus dem Neuralraum umgibt.

(Die basalen Blutleiter der harten Hirnhaut, Sinus durae matris, sind mit blauer, die Arterien mit rother Harzmasse erfüllt. Auf der linken Körperseite sind die Nervi glossopharyngeus, vagus und accessorius, sowie der Bulbus venae jugularis superior und der unterste Theil des Sinus petrosus inferior in der Ebene des Foramen jugulare durchtrennt worden, um das gegenseitige Lageverhältniss derselben deutlich zur Anschauung zu bringen.)

Meninges encephali, Hirnhäute.

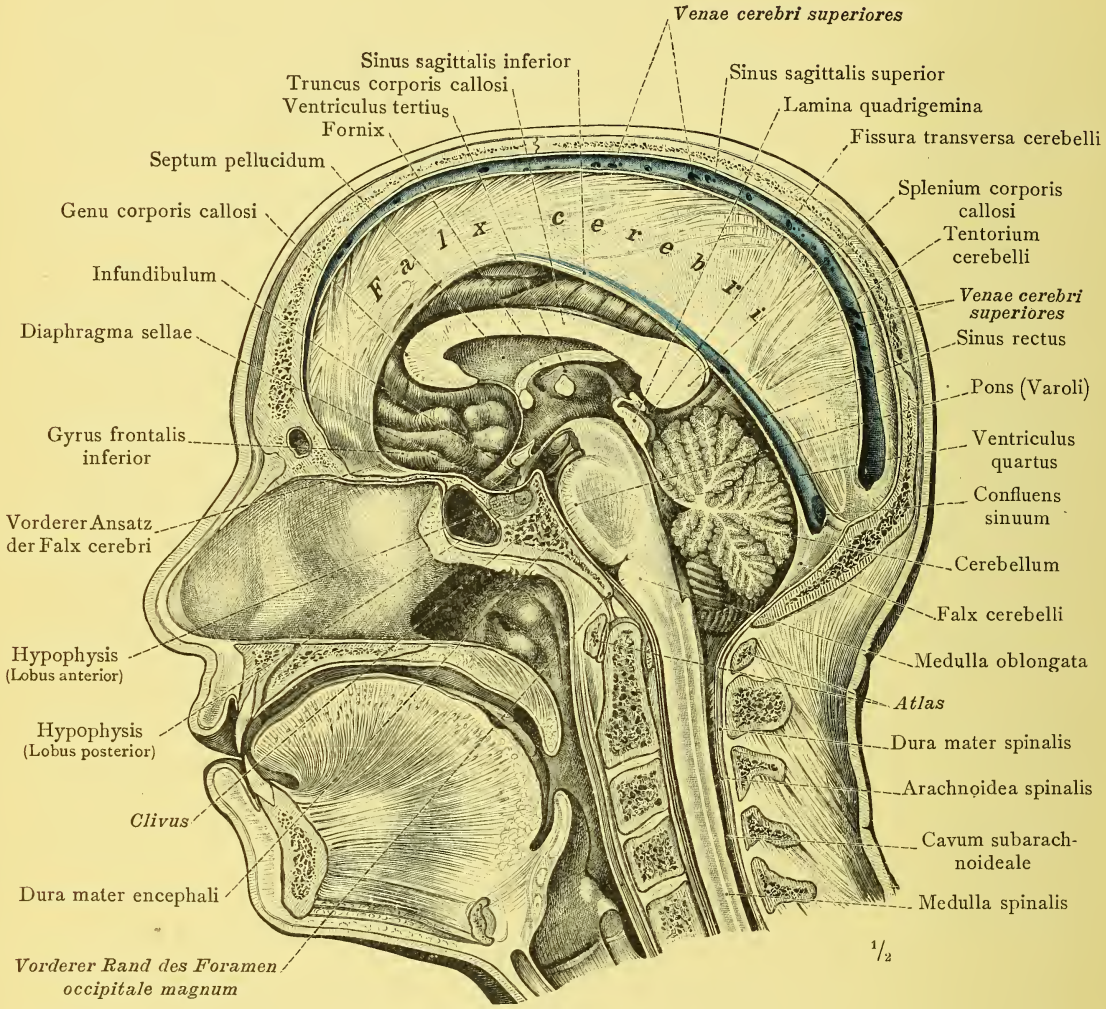

Fig. 1208. Sagittaler Durchschnitt durch den Kopf, links neben der Medianebene geführt. Die Lagebeziehung der grossen Sichel zu dem Balken und zu der medialen Fläche der Grosshirnhemisphäre. Die gegenseitigen Lageverhältnisse der Brücke, des verlängerten Markes, des Kleinhirns, der dritten und der vierten Hirnkammer, sowie die räumlichen Beziehungen dieser Theile zu der Schädelkapsel in der Medianebene.

SYSTEMA NERVORUM PERIPHERICUM.

DAS PERIPHERE NERVENSYSTEM.

NERVI SPINALES.

RÜCKENMARKSNERVEN.

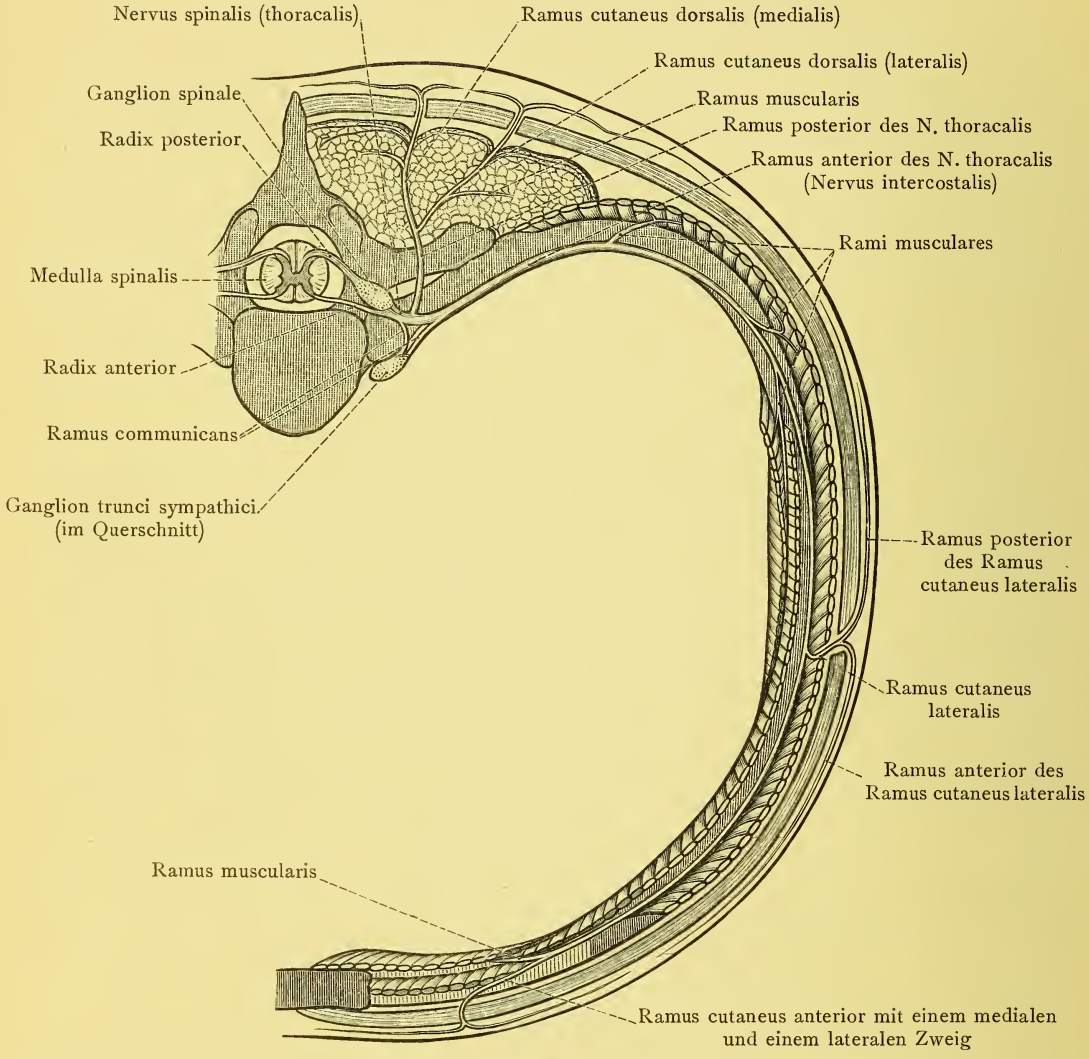

Fig. 1209. Die Verzweigung eines Brustnerven, Nervus thoracalis, in einem Segment des Rumpfes, schematisch dargestellt. Vorderer Ast, Ramus anterior (Zwischenrippennerve, Nervus intercostalis), und hinterer Ast, Ramus posterior. Verbindung des vorderen Astes mit einem Ganglion des Grenzstranges des sympathischen Nervensystems durch den Ramus communicans.

Nerven des Rumpfes.

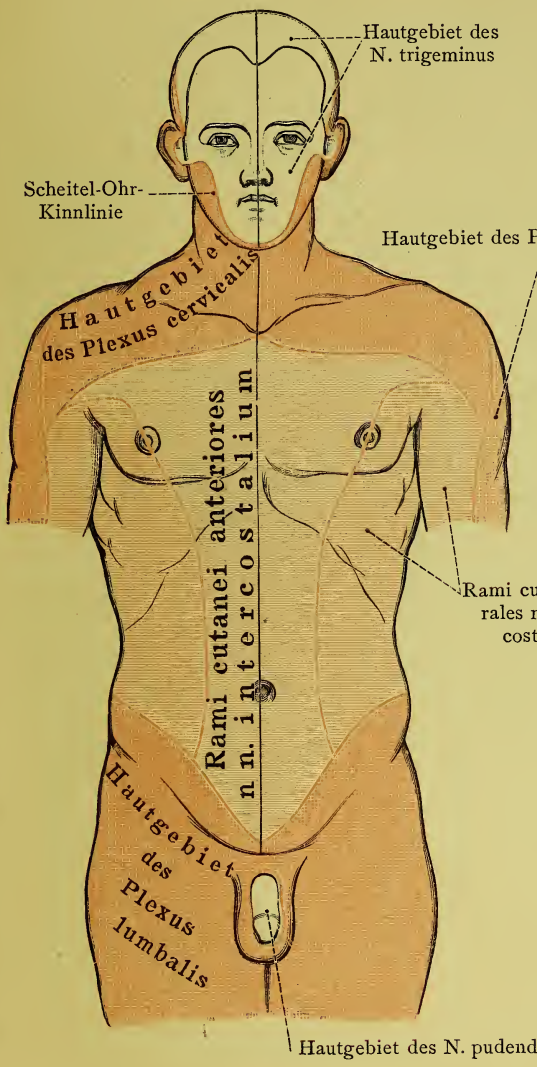

Fig. 1210. Die Hautgebiete der Rumpfnerven an der Vorderseite des Körpers.

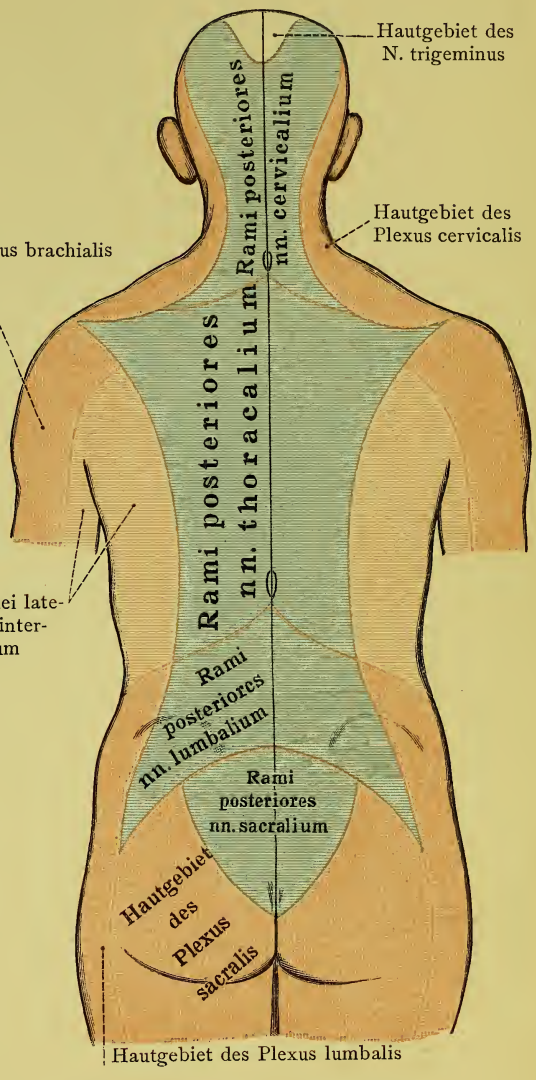

Fig. 1211. Die Hautgebiete der Rumpfnerven an der Hinterseite des Körpers.

(Die Gebiete der vorderen Aeste der Rückenmarksnerven sind durch rothe Farbe, die Gebiete der hinteren Aeste durch blaue Farbe gekennzeichnet.)

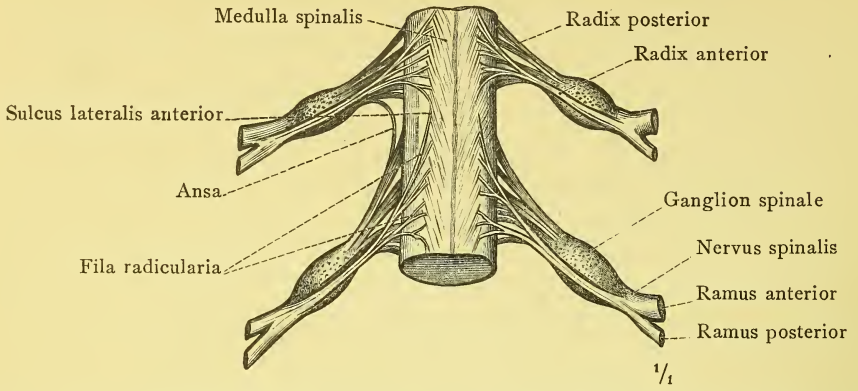

Fig. 1212. Die Vereinigung der hinteren und vorderen Wurzeln der Rückenmarksnerven zu dem gemischten Stamm des Rückenmarksnerven, Nervus spinalis. Ganglion spinale.

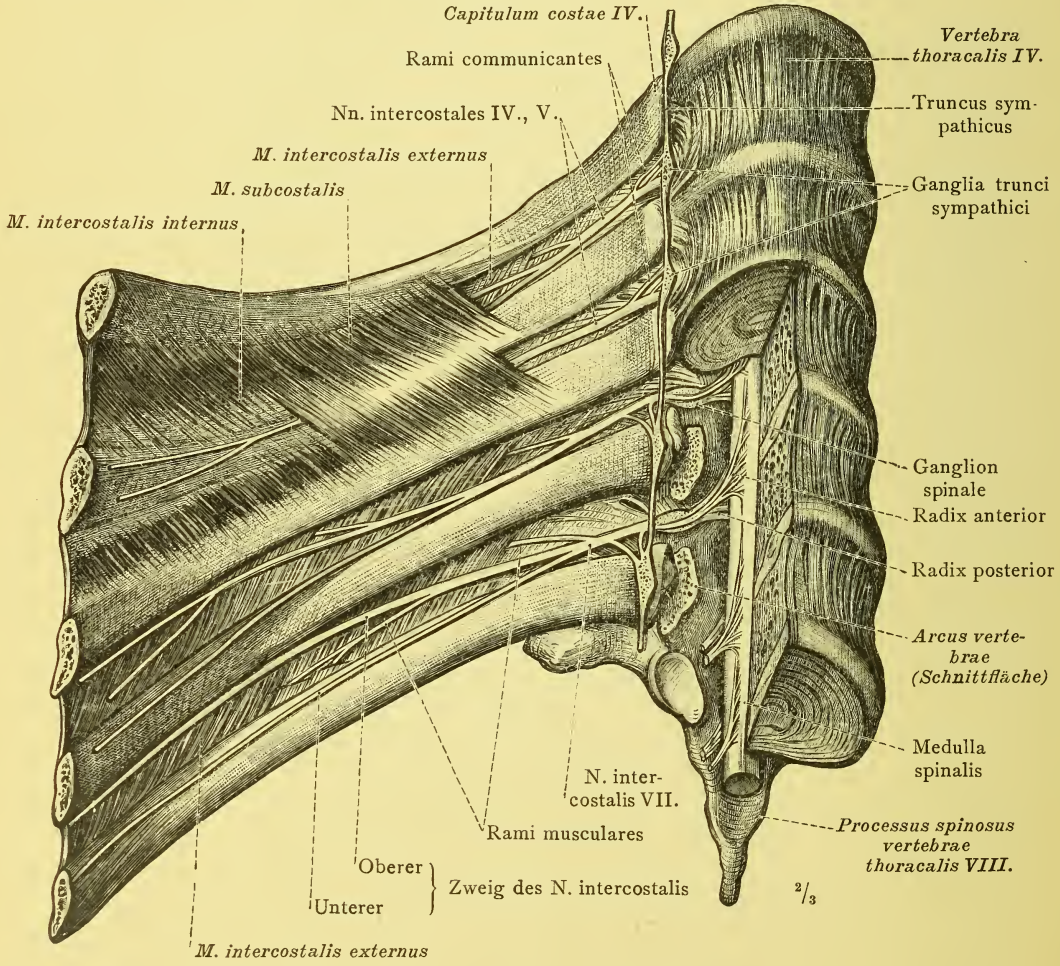

Fig. 1213. Verlauf und Verzweigung der vorderen Aeste der Brustnerven, Nervi thoracales, als Zwischenrippennerven, Nervi intercostales, und ihre Verbindung mit dem Grenzstrang des sympathischen Nervensystems, von der Innenseite des Rumpfes her dargestellt.

(Von dem 6., 7. und 8. Brustwirbel ist die rechte Hälfte des Wirbelkörpers abgetragen und in dem 6. und 7. Zwischenrippenraum der M. intercostalis internus entfernt worden.)

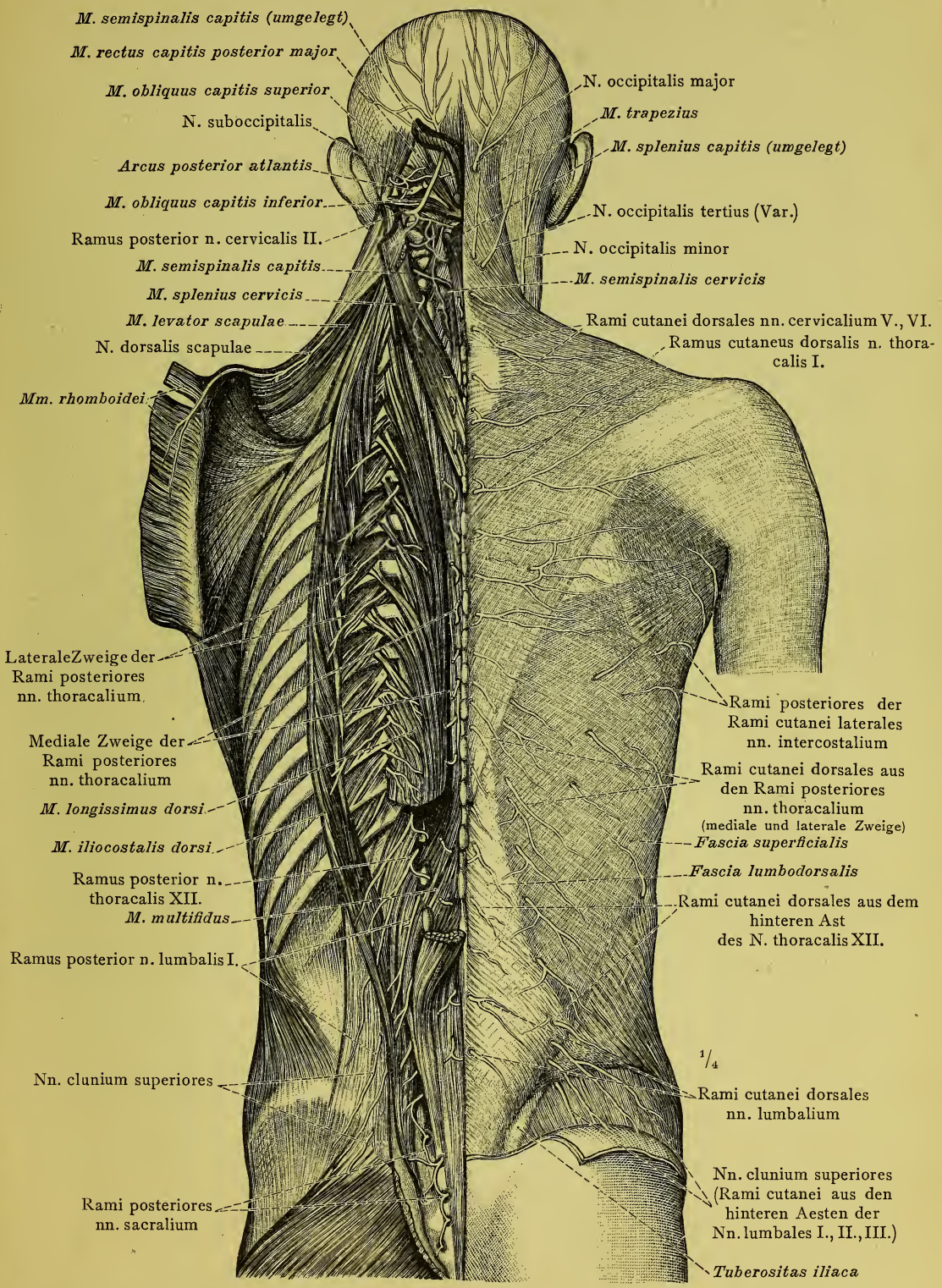

Fig. 1214. Die Vertheilung der hinteren Aeste, Rami posteriores, der Nn. spinales. (Auf der rechten Körperseite sind die Hautzweige, auf der linken Seite die Muskelzweige und theilweise der Verlauf der hinteren Aeste selbst dargestellt.)

Nerven des Rumpfes. — Rami posteriores, hintere Aeste der Rückenmarksnerven.

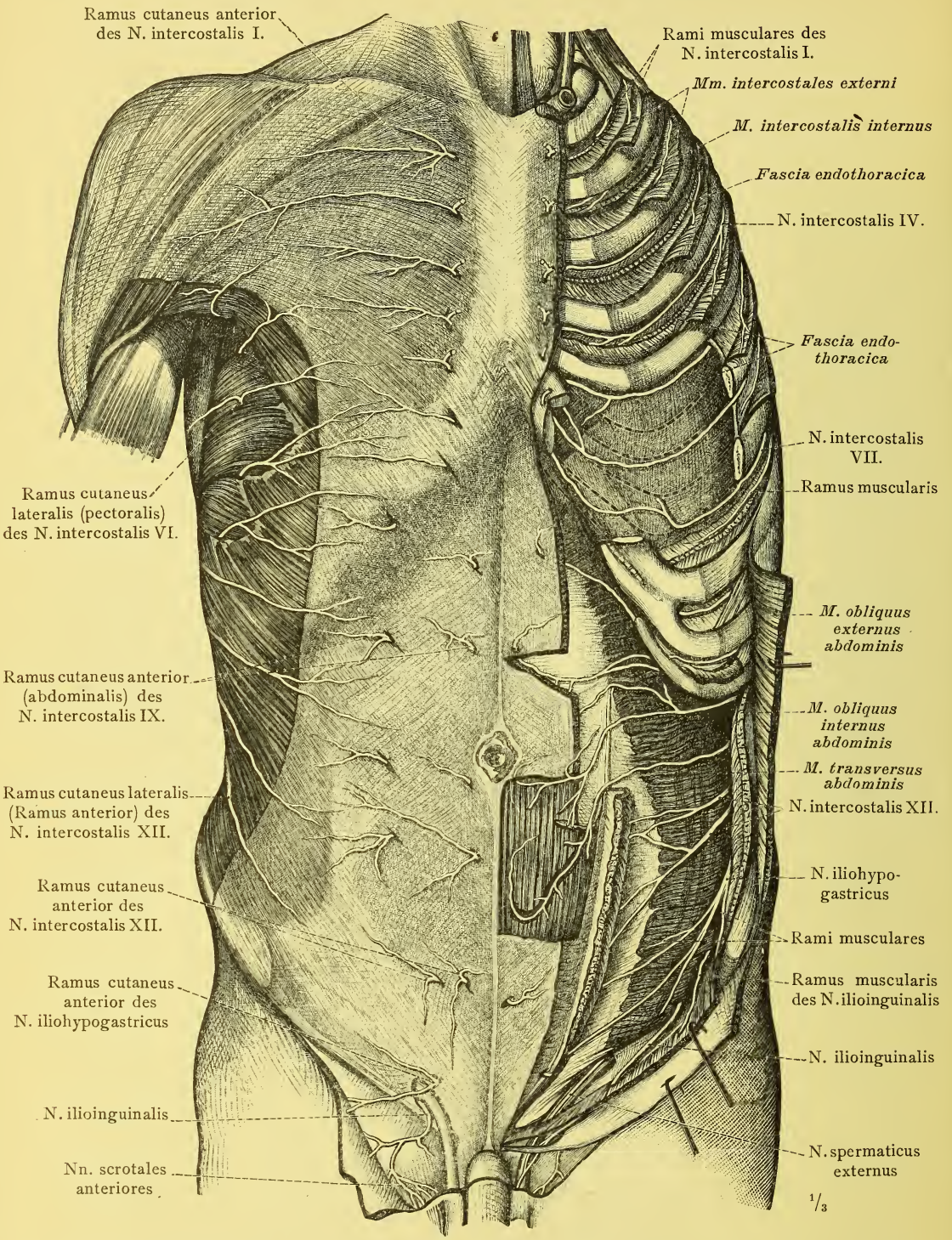

Fig. 1215. Die Hautnerven an der vorderen Seite des Rumpfes. — Um auch den Verlauf der Zwischenrippennerven zu zeigen, wurden auf der linken Körperseite die 6. und 7. Rippe, sowie der Knorpel der 8. Rippe theilweise abgetragen, die Lage der entfernten Theile derselben jedoch durch punktirte Linien angedeutet. Die Mm. intercostales externi und interni, sowie die Mm. obliqui externus und internus abdominis und der M. rectus abdominis wurden theilweise abgetragen.

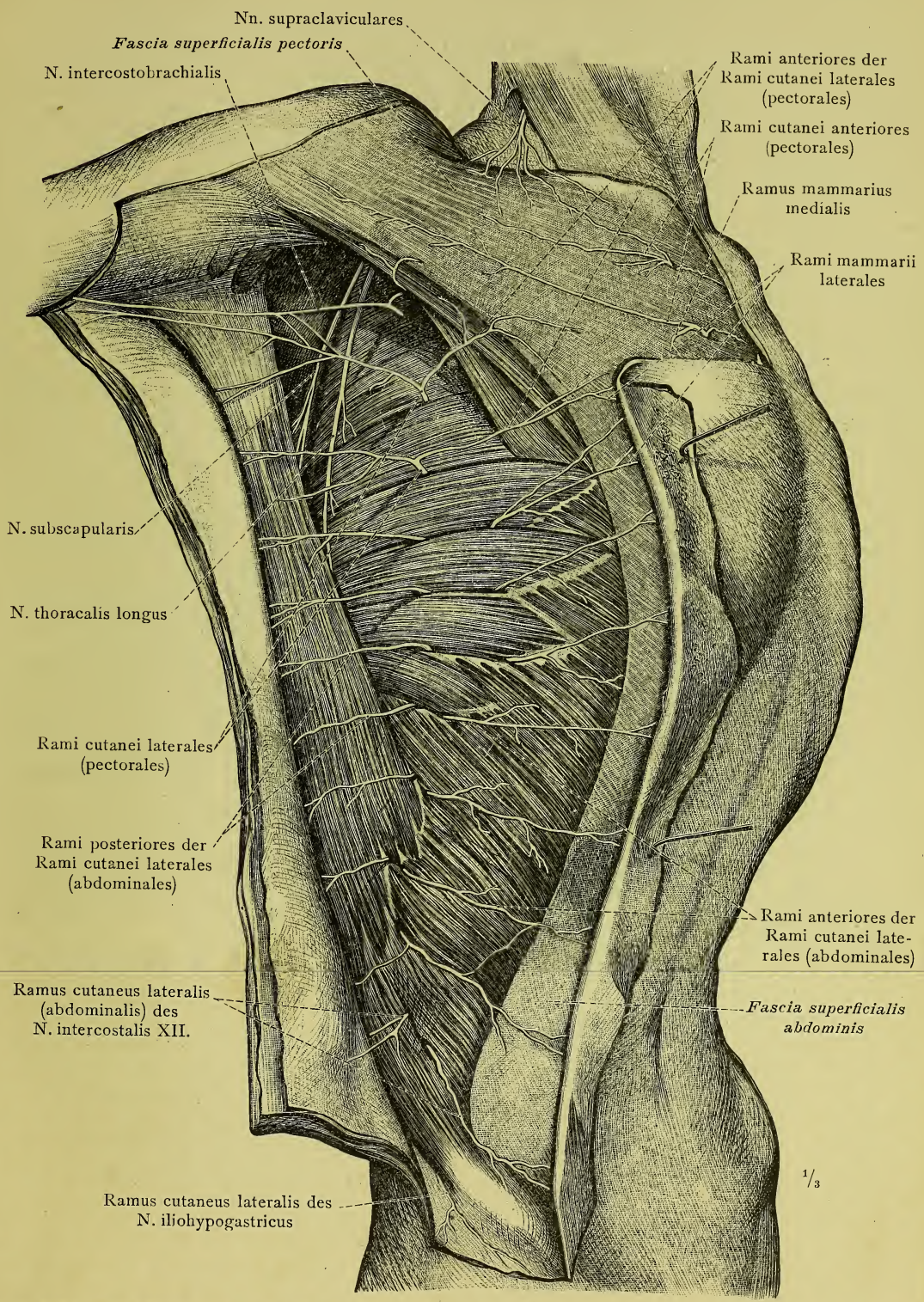

Fig 1216. Die Hautnerven an der rechten Seite des Rumpfes; die durchbohrenden Rami cutanei laterales der Nervi intercostales. Nervi intercostobrachiales, in diesem Falle aus dem Ramus cutaneus lateralis des 2. und des 3. Zwischenrippennerven stammend.

Nerven des Rumpfes. — Rami cutanei laterales der Zwischenrippennerven.

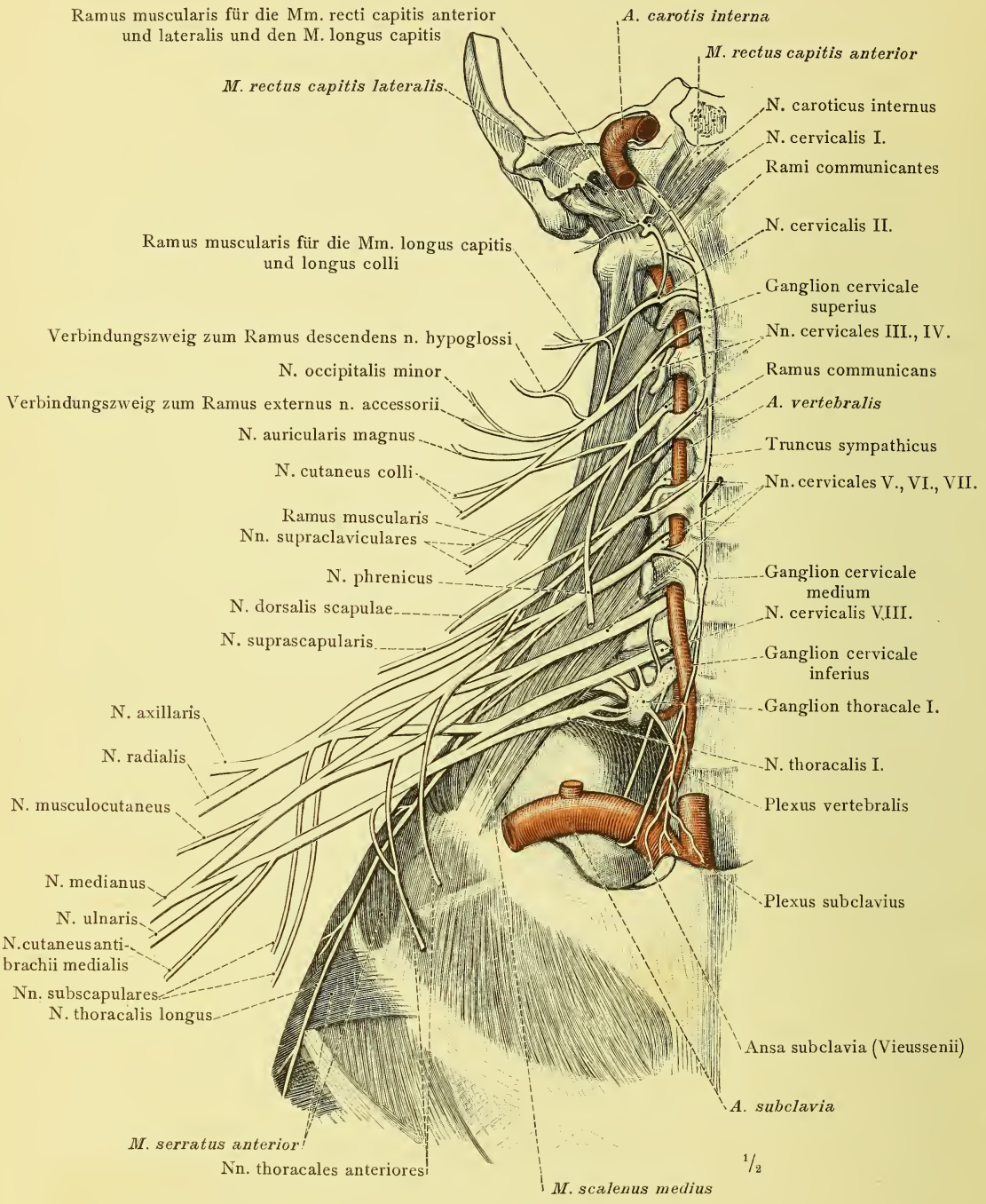

Fig. 1217. Die Zusammensetzung des Plexus cervicalis aus den Rami anteriores der vier oberen Halsnerven und die Bildung des Plexus brachialis aus den Rami anteriores der vier unteren Halsnerven und des 1. Brustnerven. Die aus dem Plexus cervicalis und dem Plexus brachialis hervorgehenden besonders benannten Nerven. Die Verbindungen der Nervi cervicales mit den Ganglien des Grenzstranges des sympathischen Nervensystems.

Plexus cervicalis, Halsnervengeflecht. — Plexus brachialis, Armnervengeflecht.

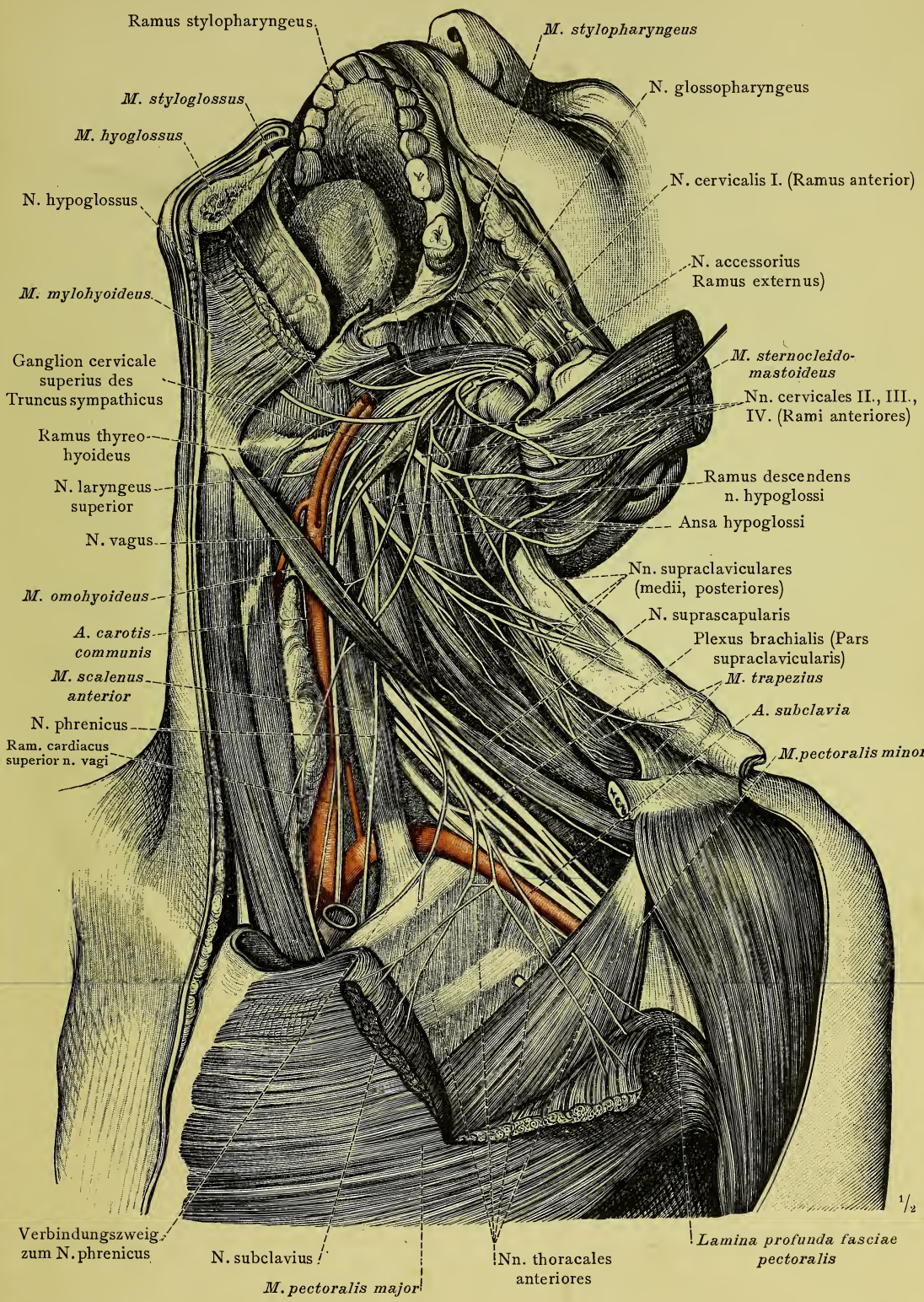

Fig. 1218. Die tiefen Nerven des Halses nach Abtragung des Musculus sternocleidomastoideus dargestellt. Durch theilweise Entfernung des Schlüsselbeines wurde überdies das Armnervengeflecht blossgelegt.

Nerven des Halses.

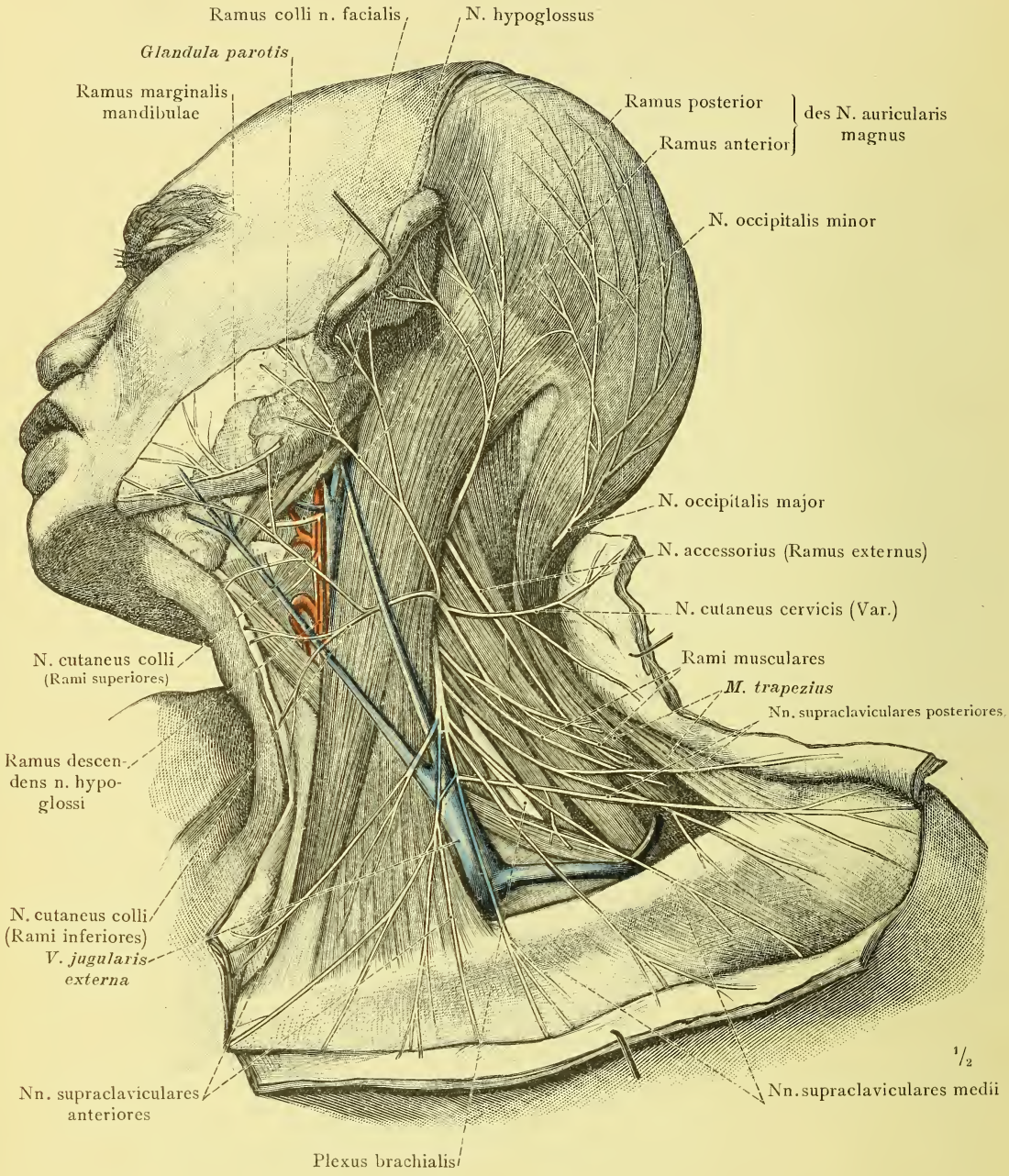

Fig. 1219. Die aus dem Plexus cervicalis abzweigenden Hautnerven des Halses und Kopfes und die aus demselben Plexus stammenden Muskelzweige für die Musculi trapezius und levator scapulae. Der äussere Ast des N. accessorius. Der N. occipitalis major. Der Ramus marginalis mandibulae des N. facialis und die Verbindung desselben mit dem oberen Zweig des N. cutaneus colli.
(Nach Abtragung des Platysma und der Fascia colli dargestellt.)

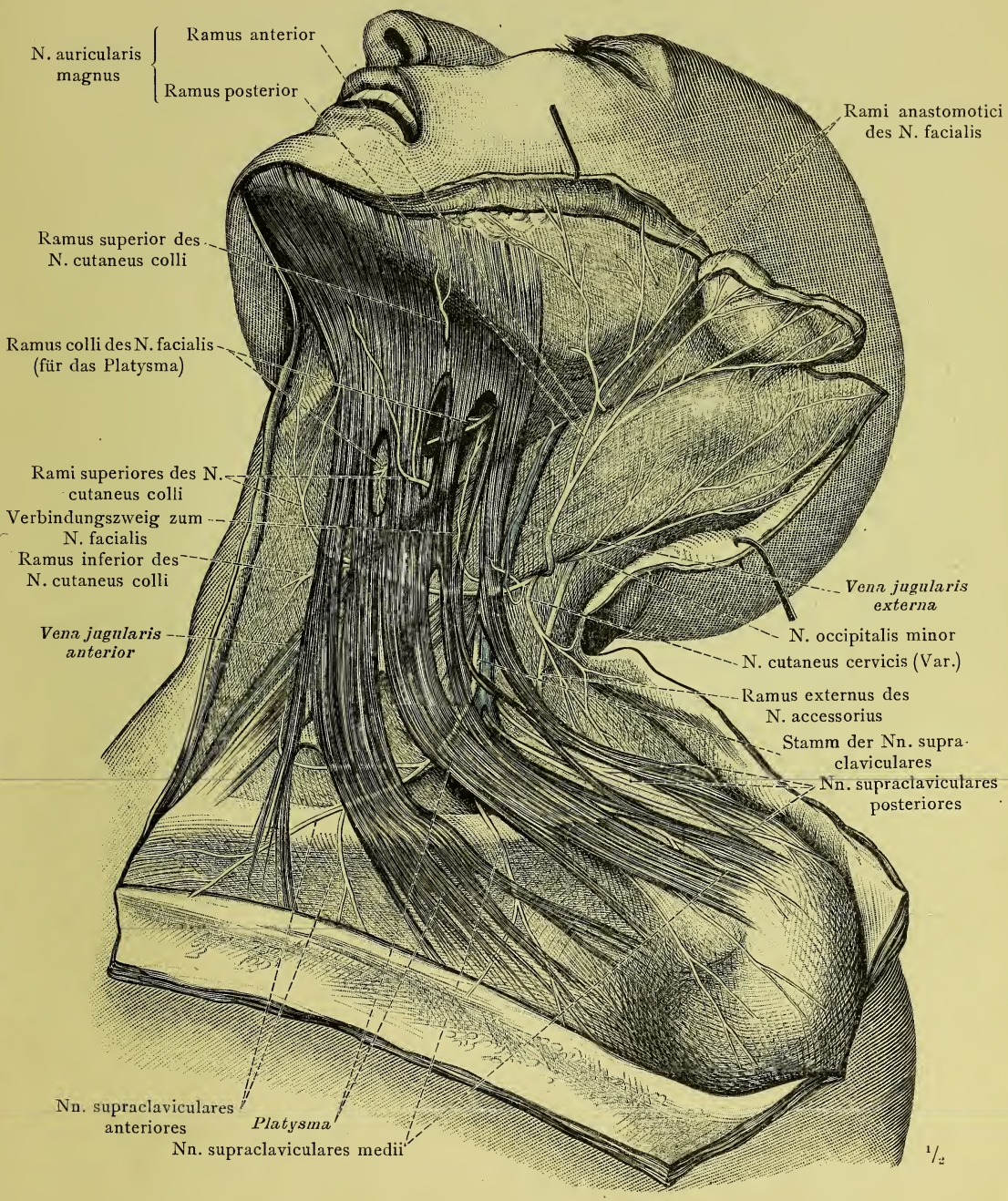

Fig. 1220. Die aus dem Plexus cervicalis abzweigenden Hautnerven des Halses und des Kopfes in ihrem Verhältnis zu dem Platysma. Die Bündel des letzteren wurden stellenweise auseinander geschoben, um die von ihnen bedeckten Strecken der Nerven theilweise sichtbar zu machen.

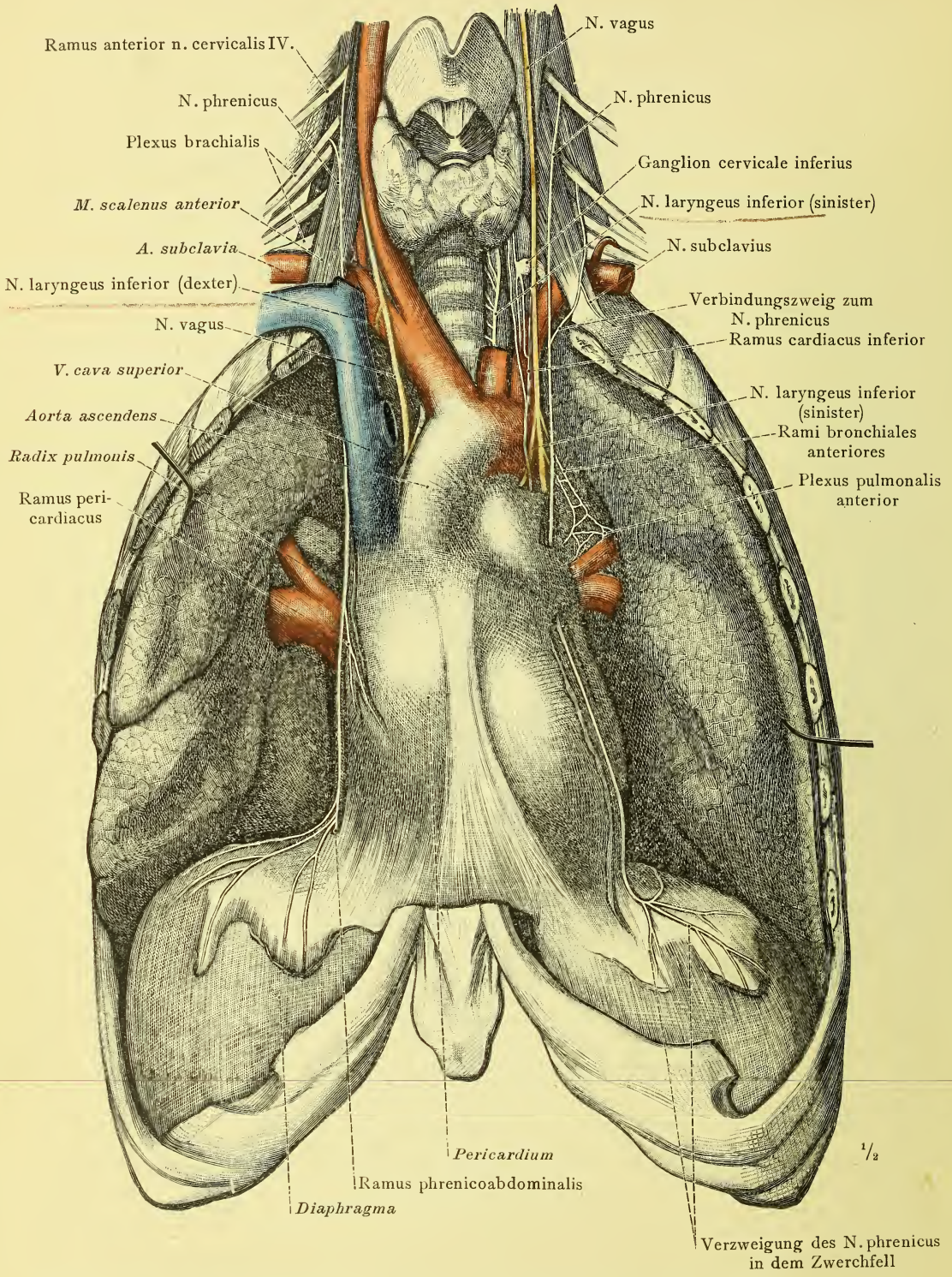

Fig. 1221. Der Zwerchfellsnerve, Nervus phrenicus, und sein Lageverhältnis zum Nervus vagus.
(In dem Bereich der Brust wurde der Zwerchfellsnerve durch Auseinanderlegen der vorderen Lungenränder sichtbar gemacht und in seinem Verlauf an der Seite des Herzbeutels durch Spaltung der Pleura pericardiaca blossgelegt.)

Der Zwerchfellsnerve, Nervus phrenicus.

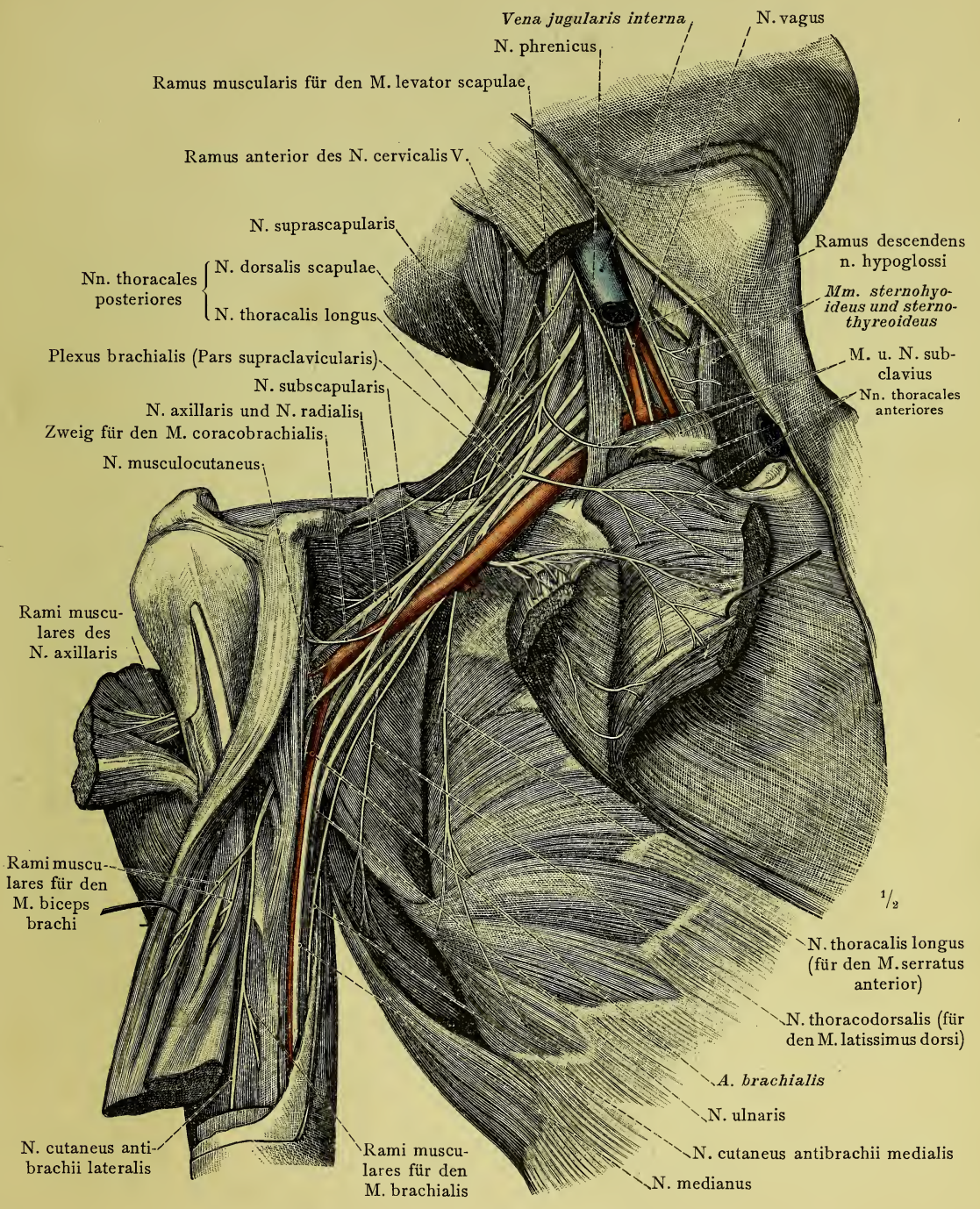

Fig. 1222. Die aus dem Plexus brachialis entspringenden Nerven für die Schultergelenksmuskeln, für die Rumpf-Armmuskeln und die Schultergürtelmuskeln. Die motorischen Zweige des Nervus musculocutaneus.
(Nach Durchschneidung und Umlegen des grossen und kleinen Brustmuskels, des Schlüsselbeinmuskels, des Deltamuskels und des zweiköpfigen Oberarmmuskels dargestellt. Das Schlüsselbein wurde an seinen beiden Enden ausgelöst und entfernt.)

Motorische Nerven aus dem Plexus brachialis.

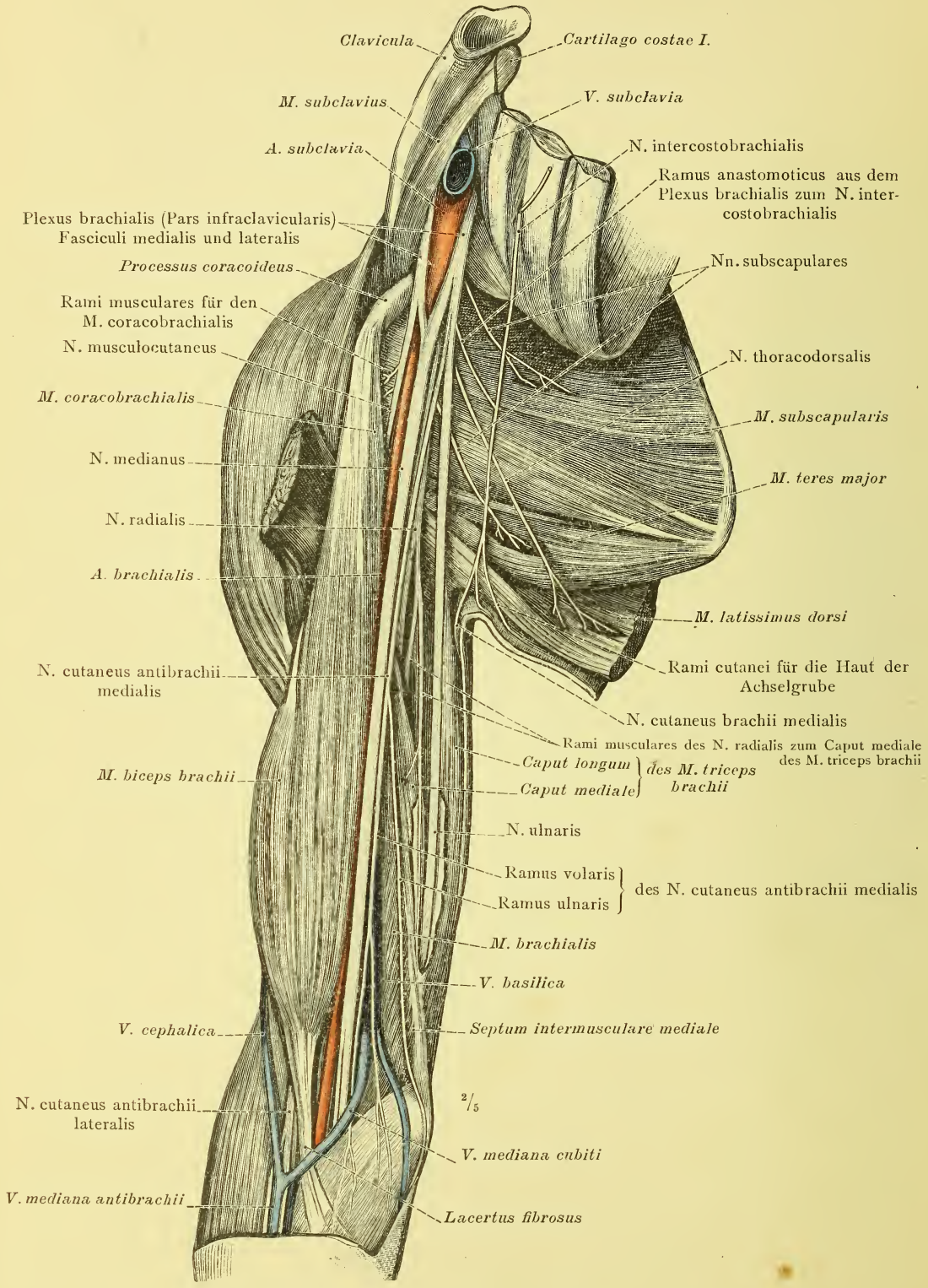

Fig. 1223. Die tiefen Nerven der Schulter und des Oberarmes in der Ansicht von der vorderen und medialen Seite.

Nerven der Schulter und des Oberarmes.

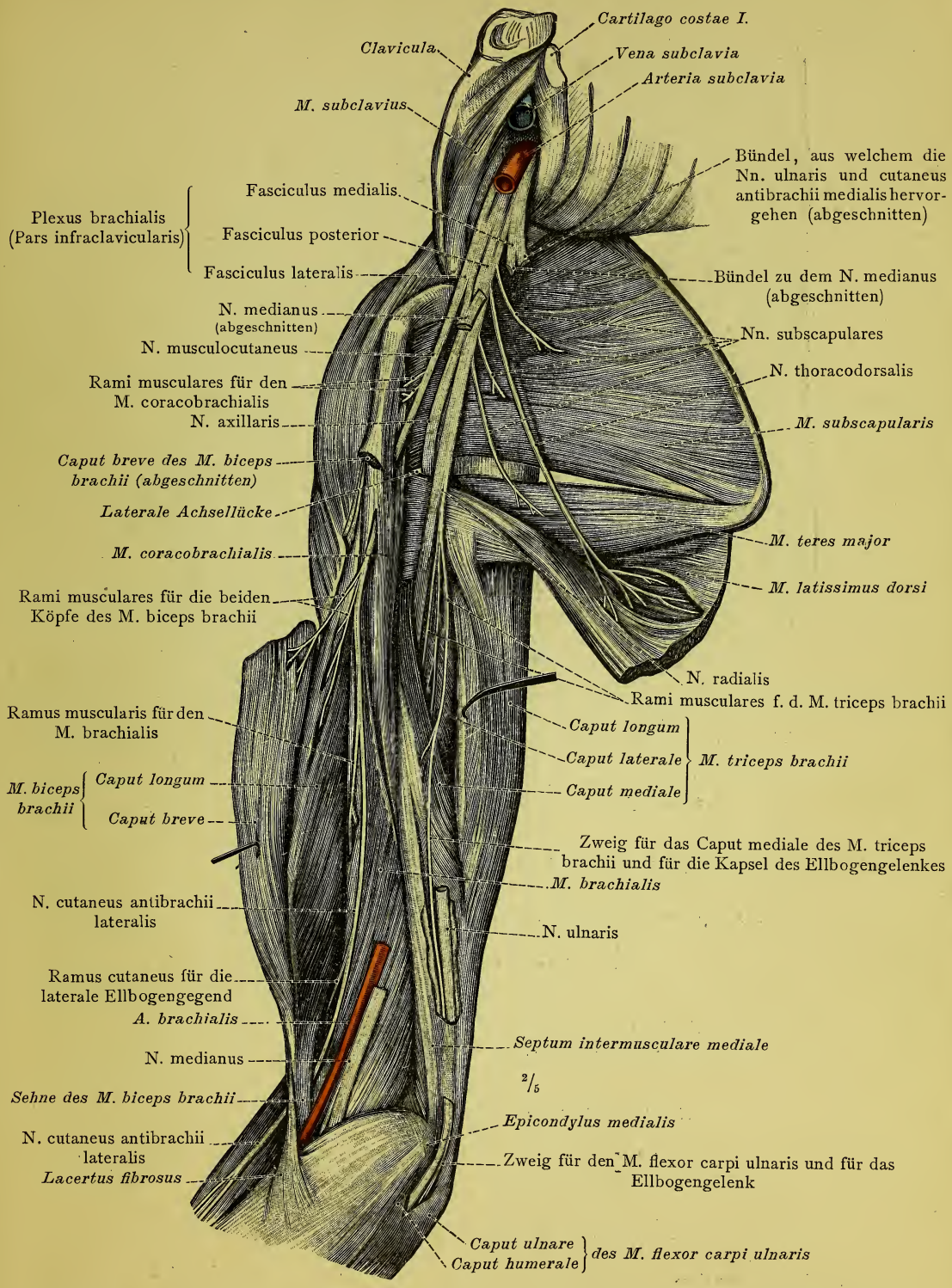

Fig. 1224. Die tiefen Nerven der Schulter und des Oberarmes, nach Abtragung der Nervi ulnaris und medianus in der Ansicht von der vorderen und medialen Seite. (Von dem kurzen Kopf des Musculus biceps brachii wurde der obere Theil entfernt und der untere Theil lateral umgelegt, um die in den genannten Muskel und in den M. brachialis eintretenden Nervenzweige sichtbar zu machen.)

Nerven der Schulter und des Oberarmes.

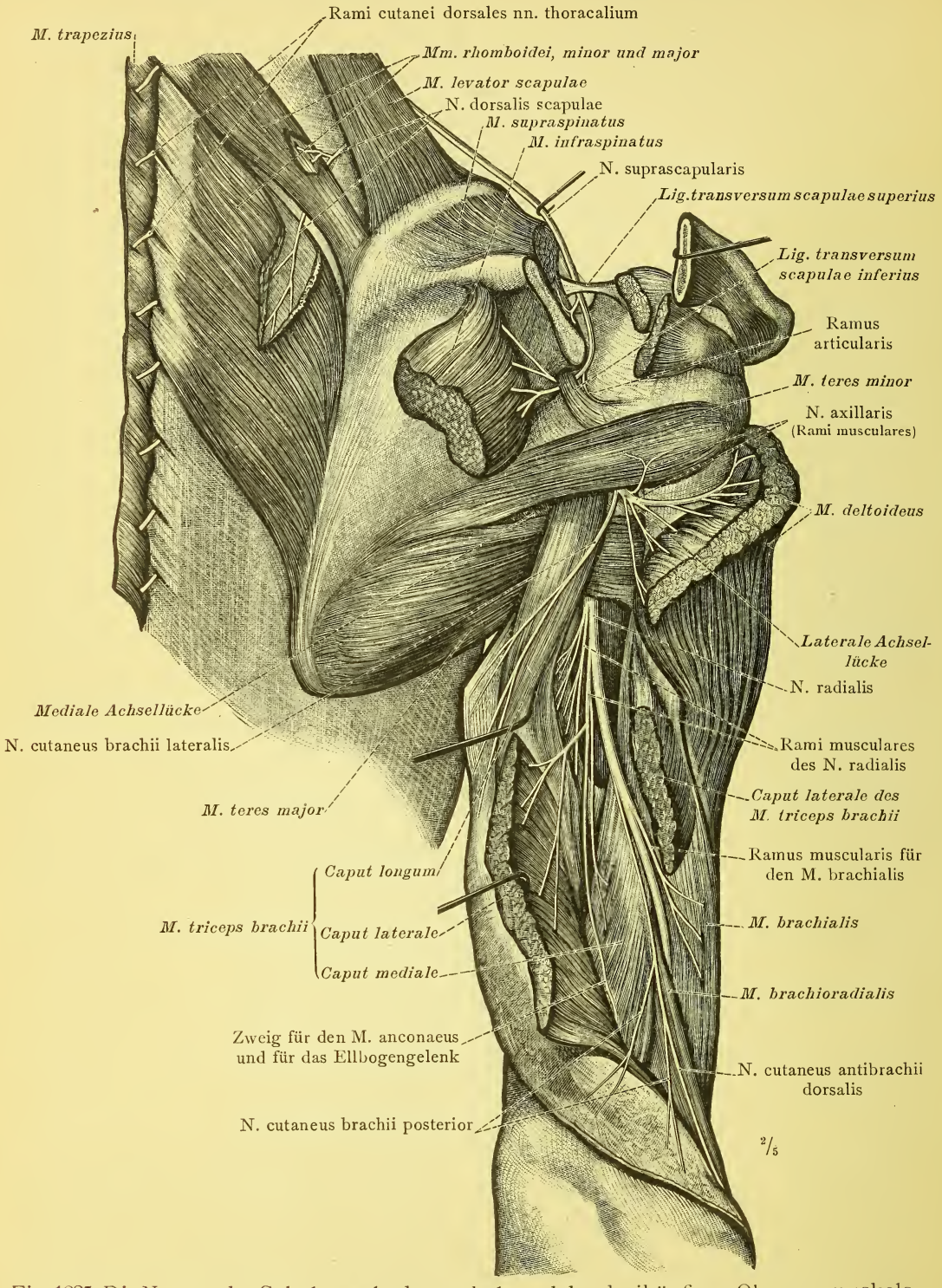

Fig. 1225. Die Nerven der Schultergelenksmuskeln und des dreiköpfigen Oberarmmuskels, sowie die Hautzweige der Nn. axillaris und radialis von hinten dargestellt. Die Verzweigung des N. dorsalis scapulae. — (Die Schultergräte wurde entzweigesägt, der laterale Theil derselben seitlich abgezogen und die Mm. supraspinatus und infraspinatus quer durchgeschnitten. Der laterale Kopf des M. triceps brachii wurde in schräger Richtung durchgeschnitten und die beiden Theile auseinandergelegt.)

Nerven der Schulter und des Oberarmes.

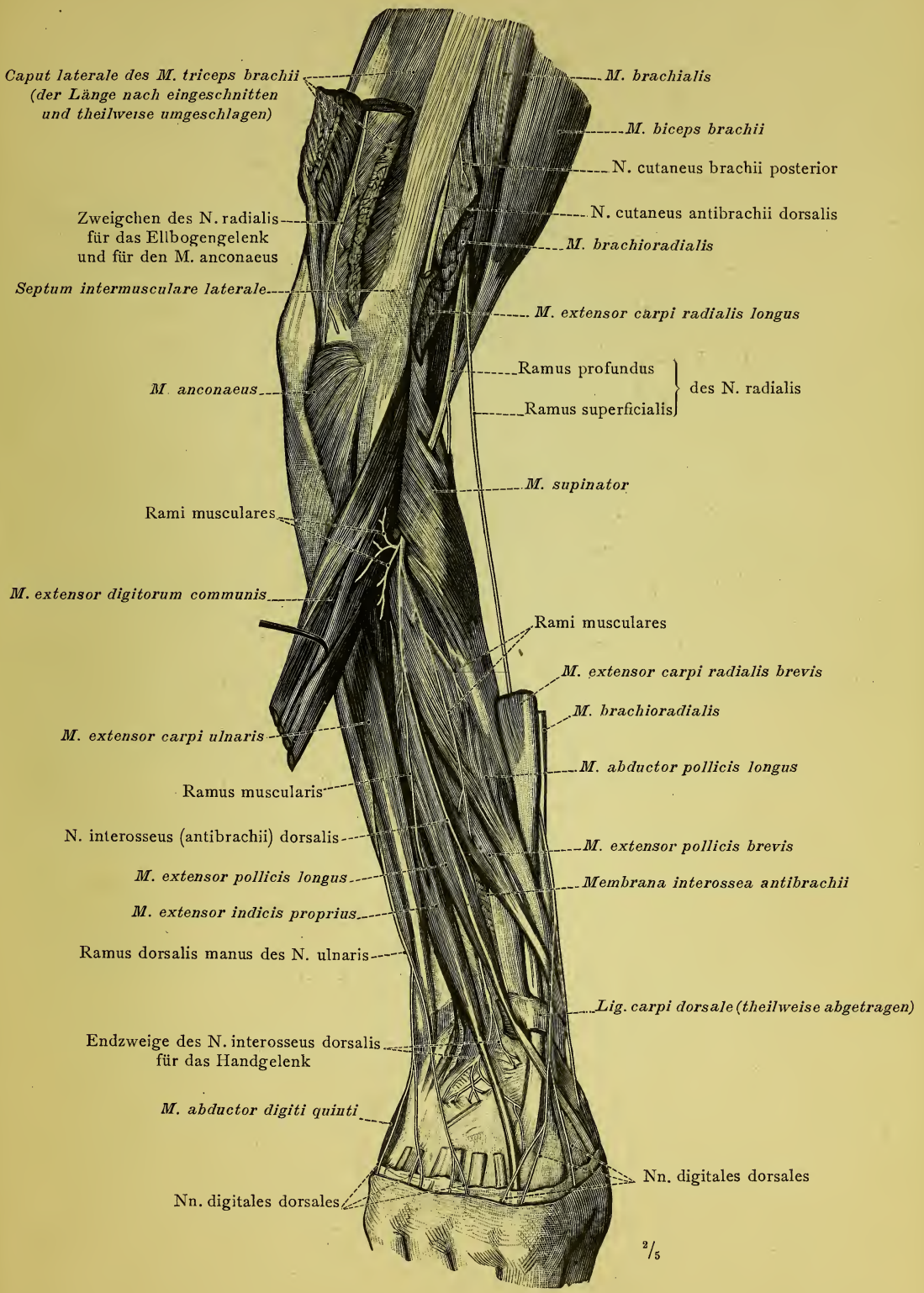

Fig. 1226. Die tiefen Nerven an der Dorsalseite des Unterarmes. — Der Ramus muscularis für den M. anconaeus (aus dem N. radialis) und dessen Zweige zum Ellbogengelenk wurden durch einen Einschnitt in das Caput laterale des M. triceps brachii freigelegt.

Nerven des Unterarmes.

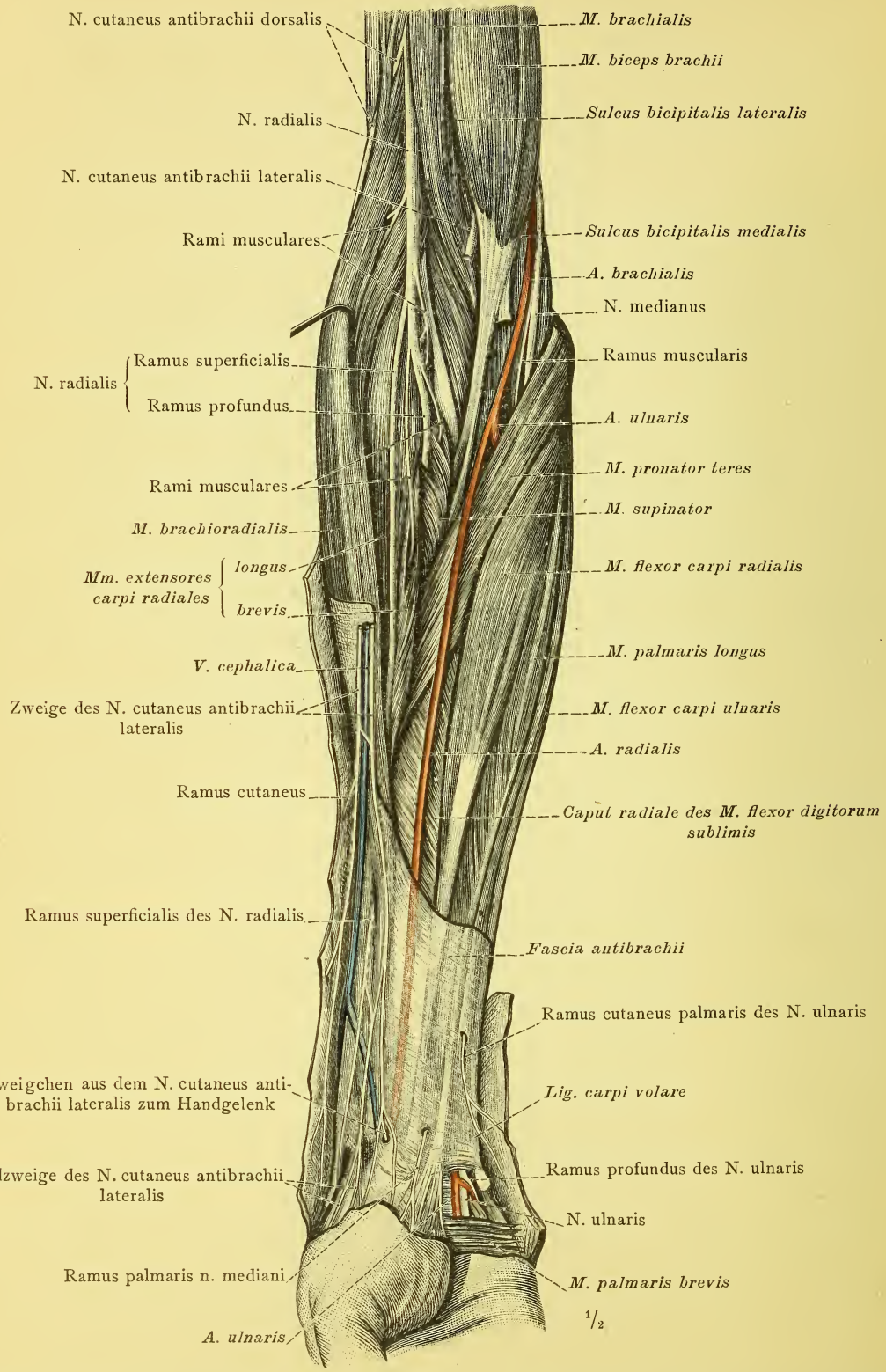

Fig. 1227. Die tiefen Nerven an der Volarseite des Unterarmes, namentlich der Verlauf und die Verzweigung des N. radialis, nach Ablösung der Fascia antibrachii dargestellt.

Nerven des Unterarmes.

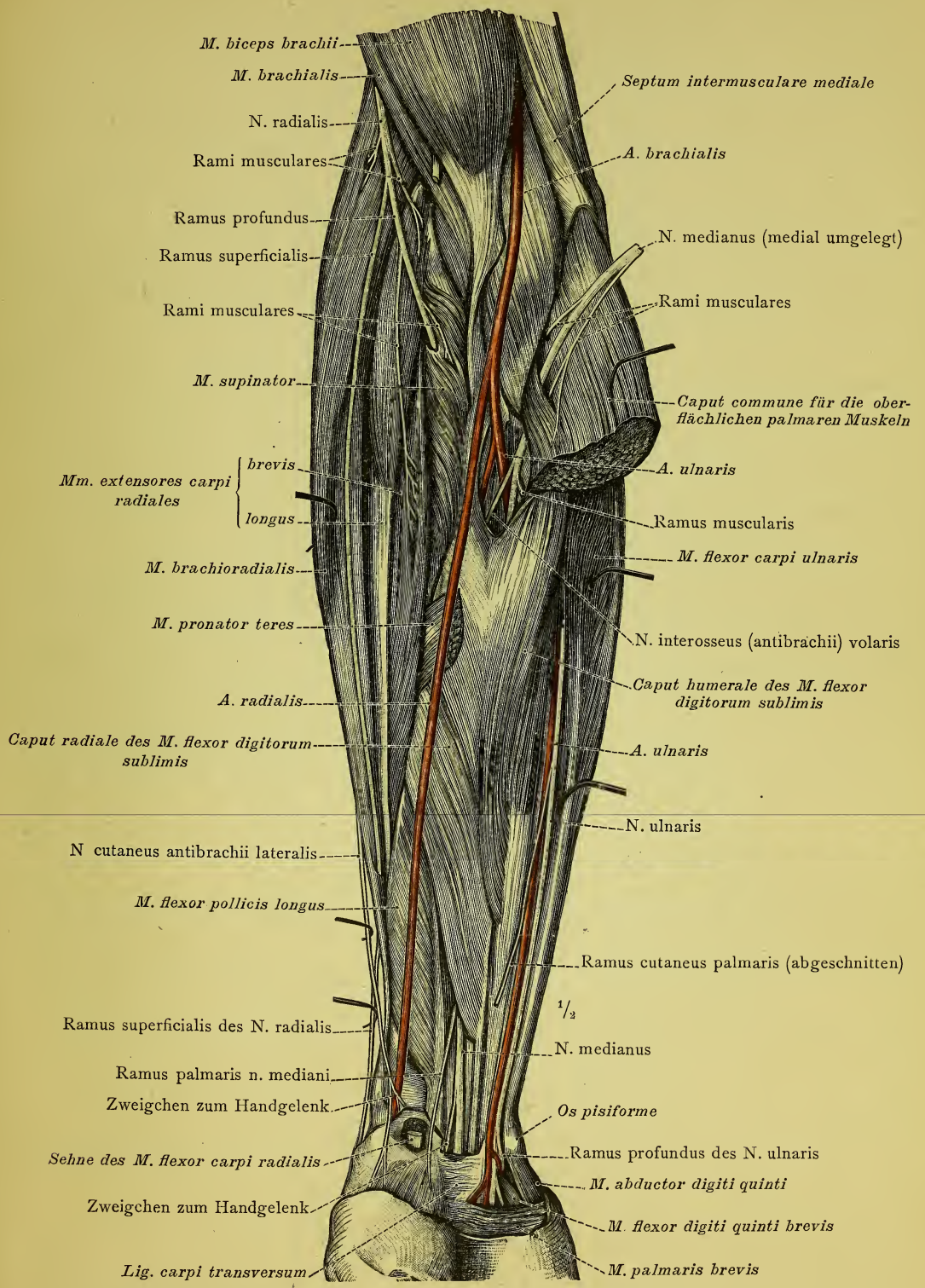

Fig. 1228. Die tiefen Nerven an der Volarseite des Unterarmes, nach theilweiser Abtragung der Mm. pronator teres, flexor carpi radialis und palmaris longus dargestellt. Der Durchtritt des N. medianus zwischen den beiden Köpfen des M. pronator teres. (Die Muskeln der radialen Gruppe sind etwas von einander abgezogen.)

Nerven des Unterarmes.

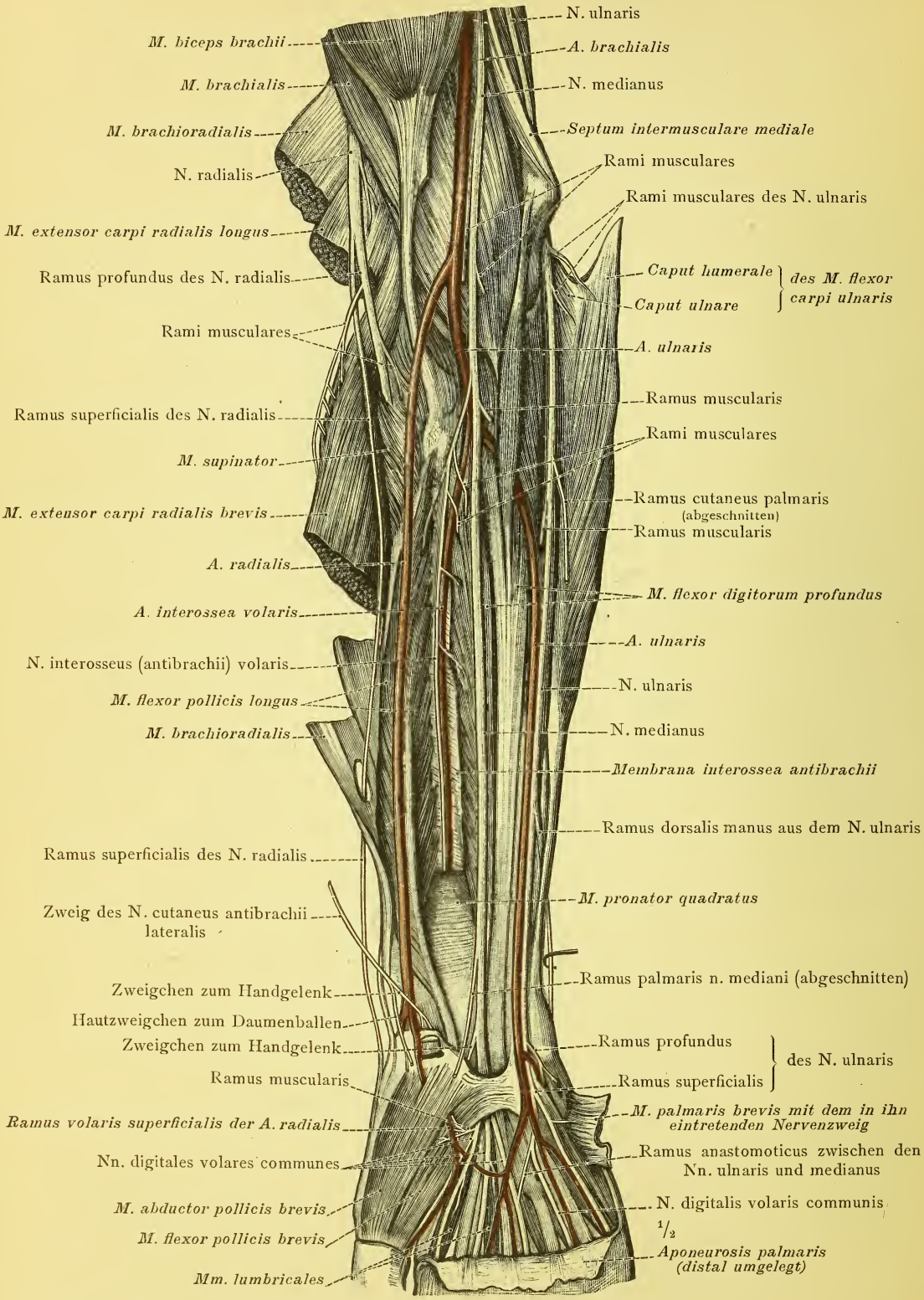

Fig. 1229. Die tiefen Nerven an der Volarseite des Unterarmes, nach Abtragung des oberflächlichen Fingerbeugers, des M. brachioradialis und der Mm. extensores carpi radiales dargestellt. (Der lange Daumenbeuger ist von dem tiefen Fingerbeuger abgezogen.)

Nerven des Unterarmes.

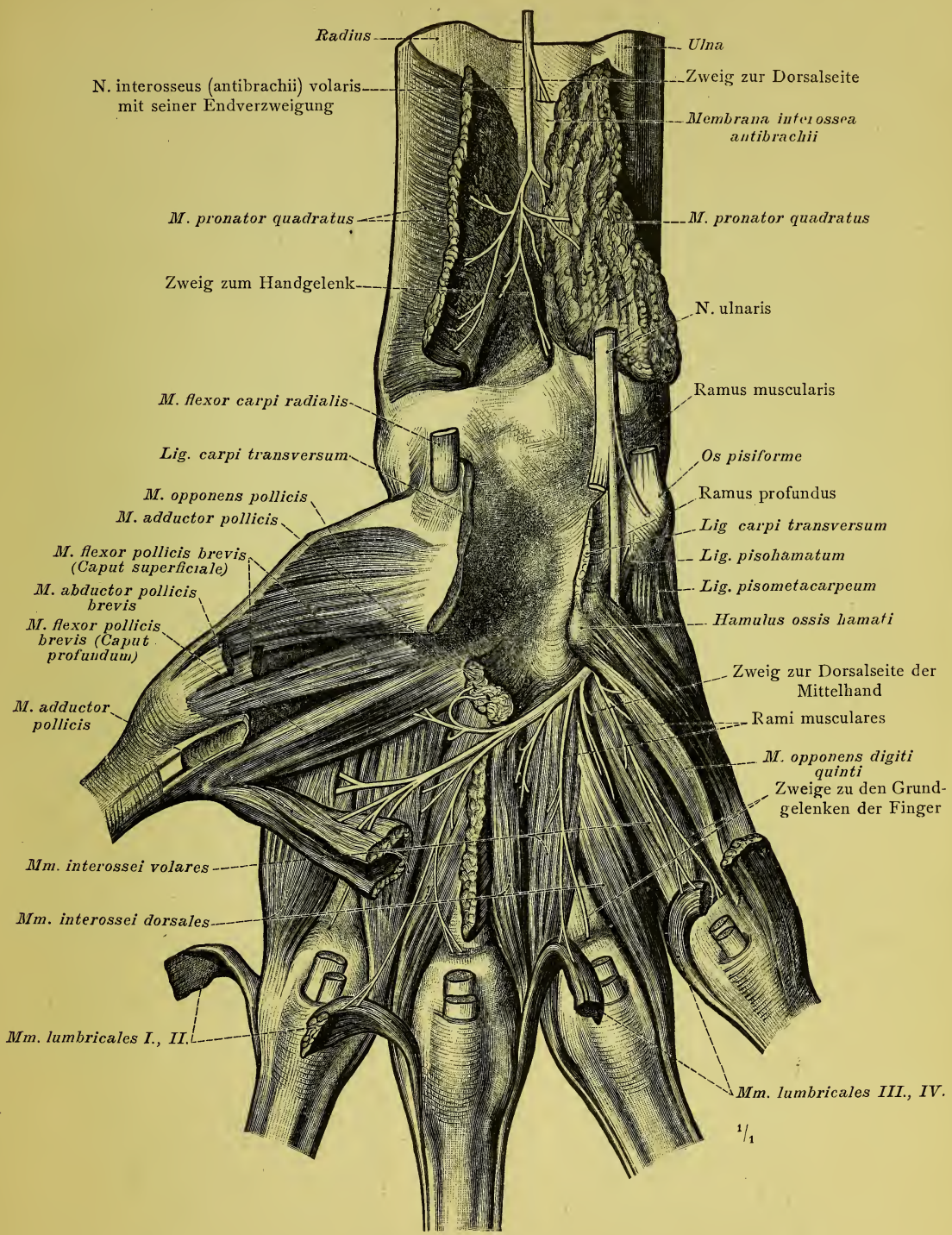

Fig. 1230. Die Endverzweigung des N. interosseus (antibrachii) volaris in dem M. pronator quadratus und der Ramus articularis dieses Nerven für das Handgelenk. (Zur Darstellung derselben wurde der genannte Muskel der Länge nach entzweigeschnitten und jede Hälfte desselben seitlich umgelegt.) Die Vertheilung des Ramus profundus nervi ulnaris in den Muskeln der Mittelhand und seine Zweige zu den Grundgelenken der Finger, nach theilweiser Abtragung der Muskeln des Daumenballens freigelegt.

Nerven des Unterarmes und der Mittelhand.

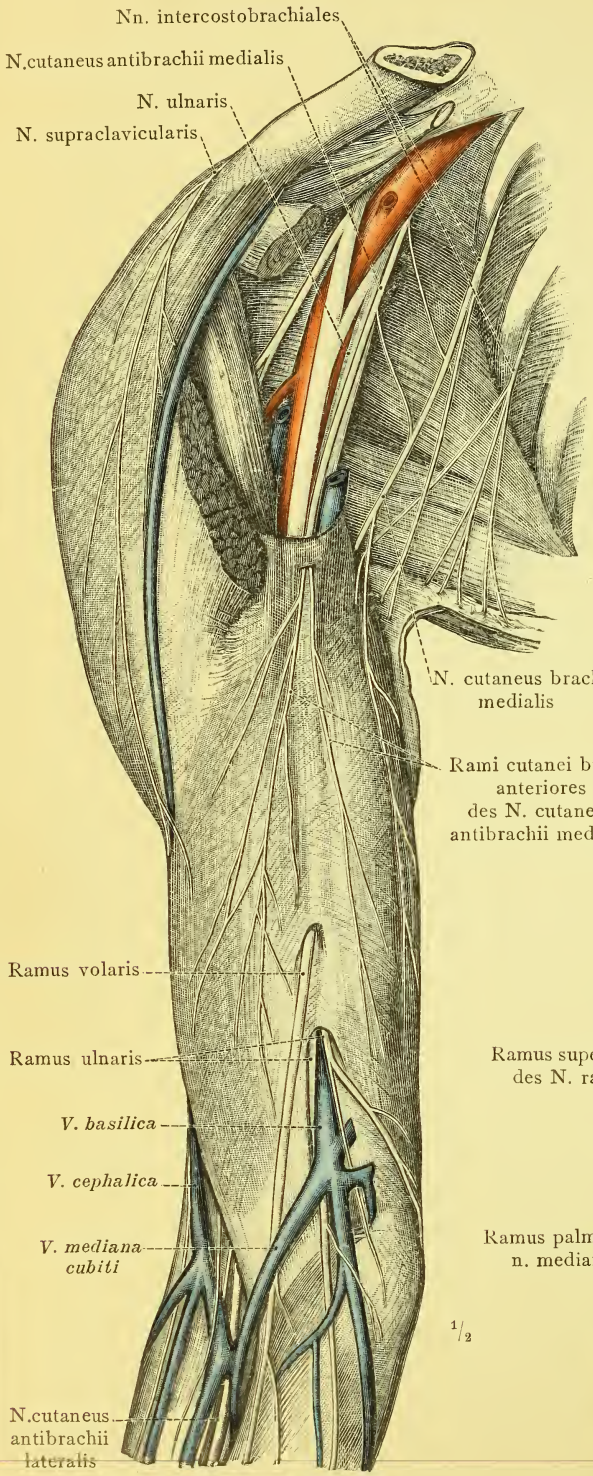

Fig. 1231. Die Hautnerven an der vorderen und medialen Seite des Oberarmes.

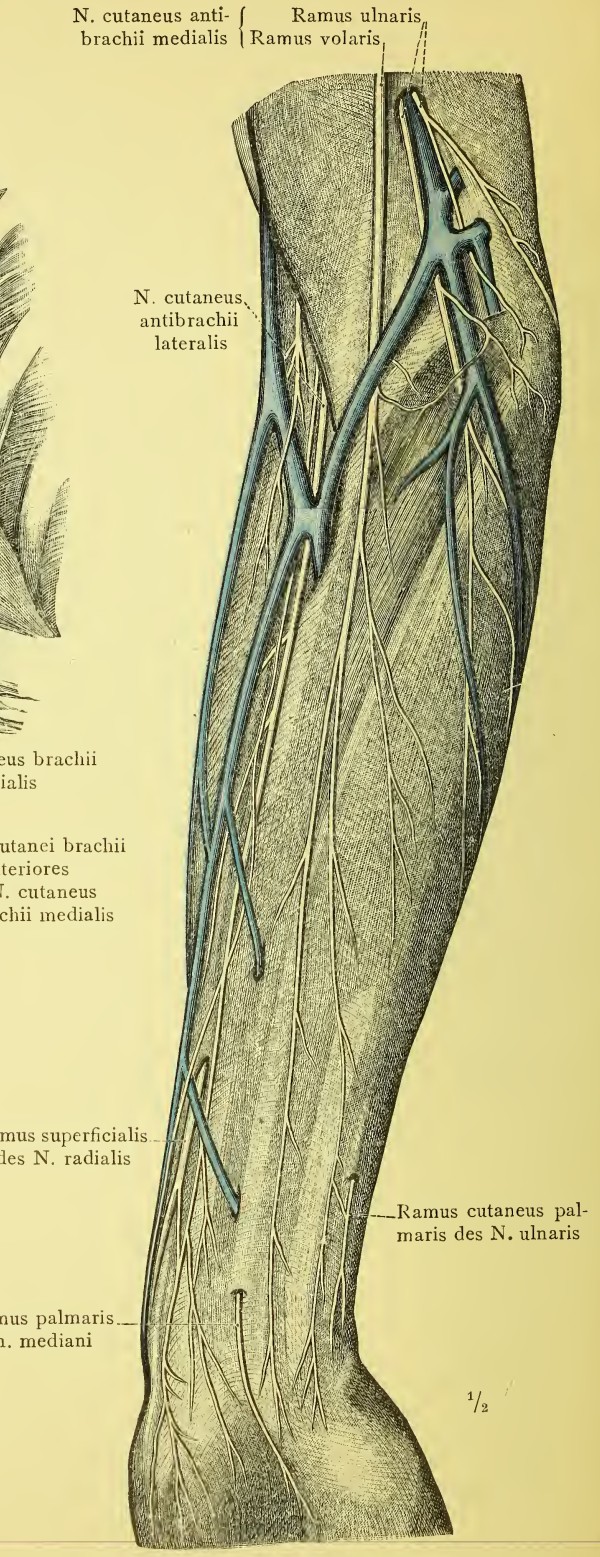

Fig. 1232. Die Hautnerven an der Volarseite des Unterarmes.

Hautnerven der oberen Gliedmassen.

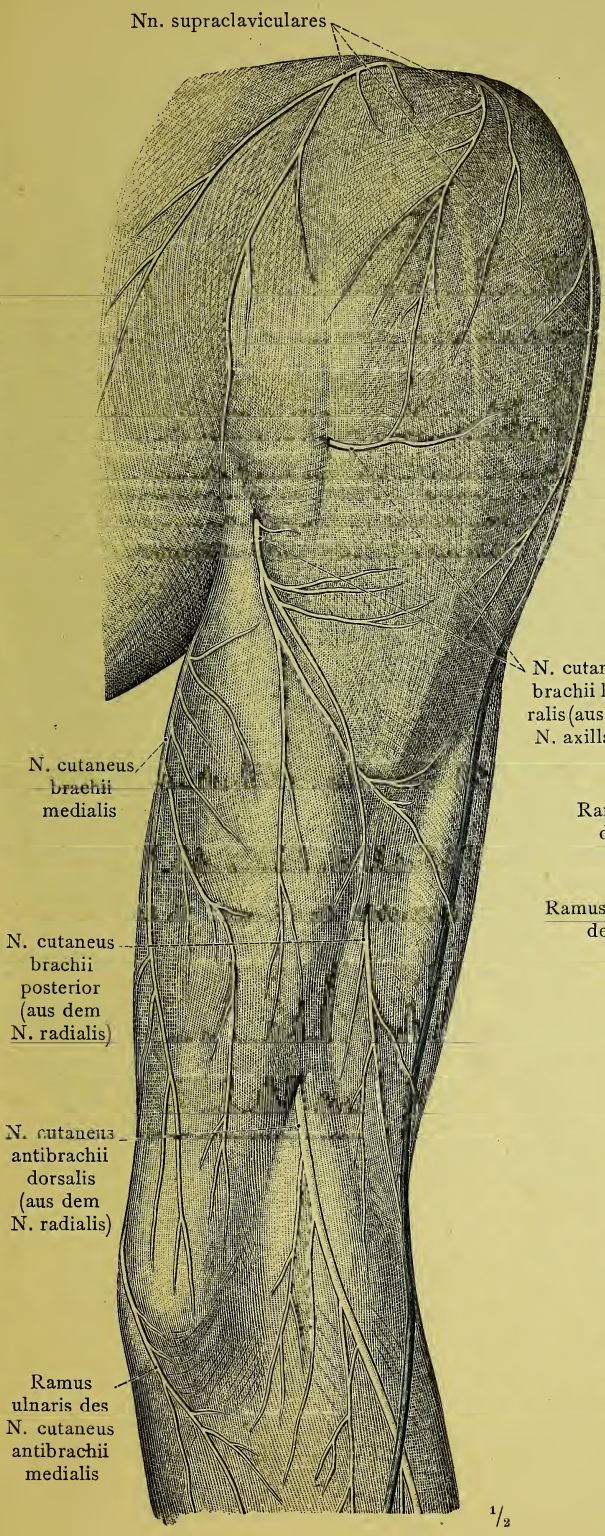

Fig. 1233. Die Hautnerven an der hinteren Seite des Oberarmes.

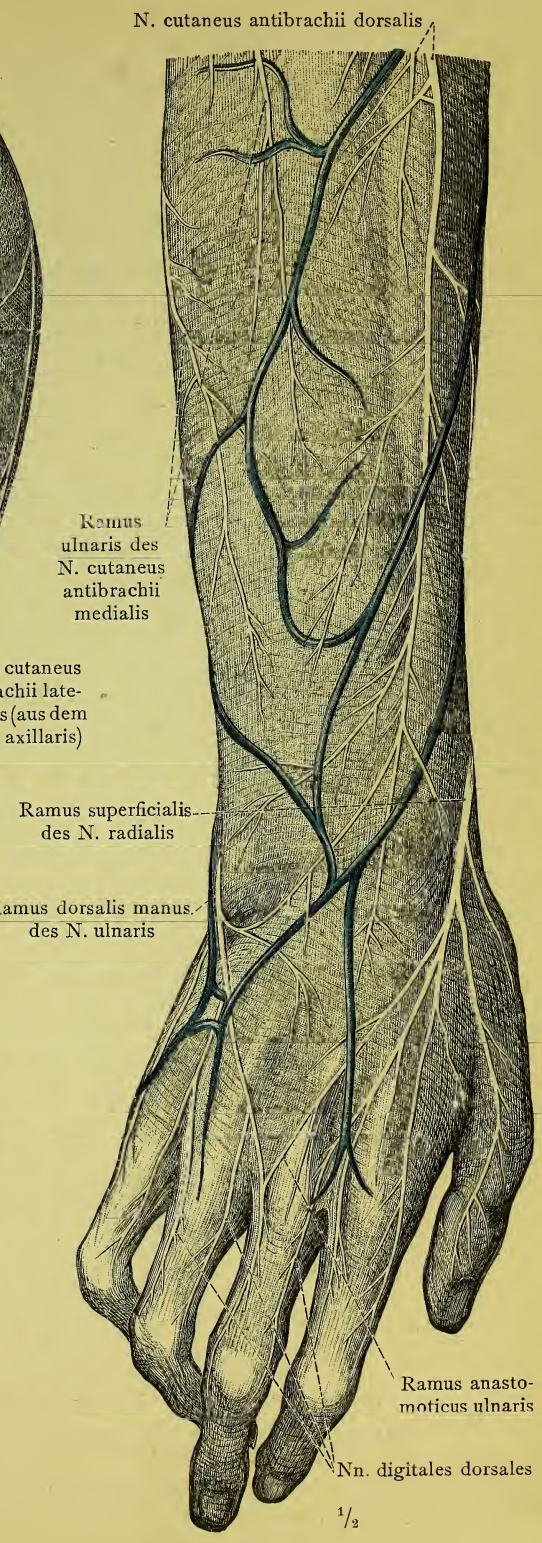

Fig. 1234. Die Hautnerven an der Dorsalseite des Unterarmes und der Hand.

Hautnerven der oberen Gliedmassen.

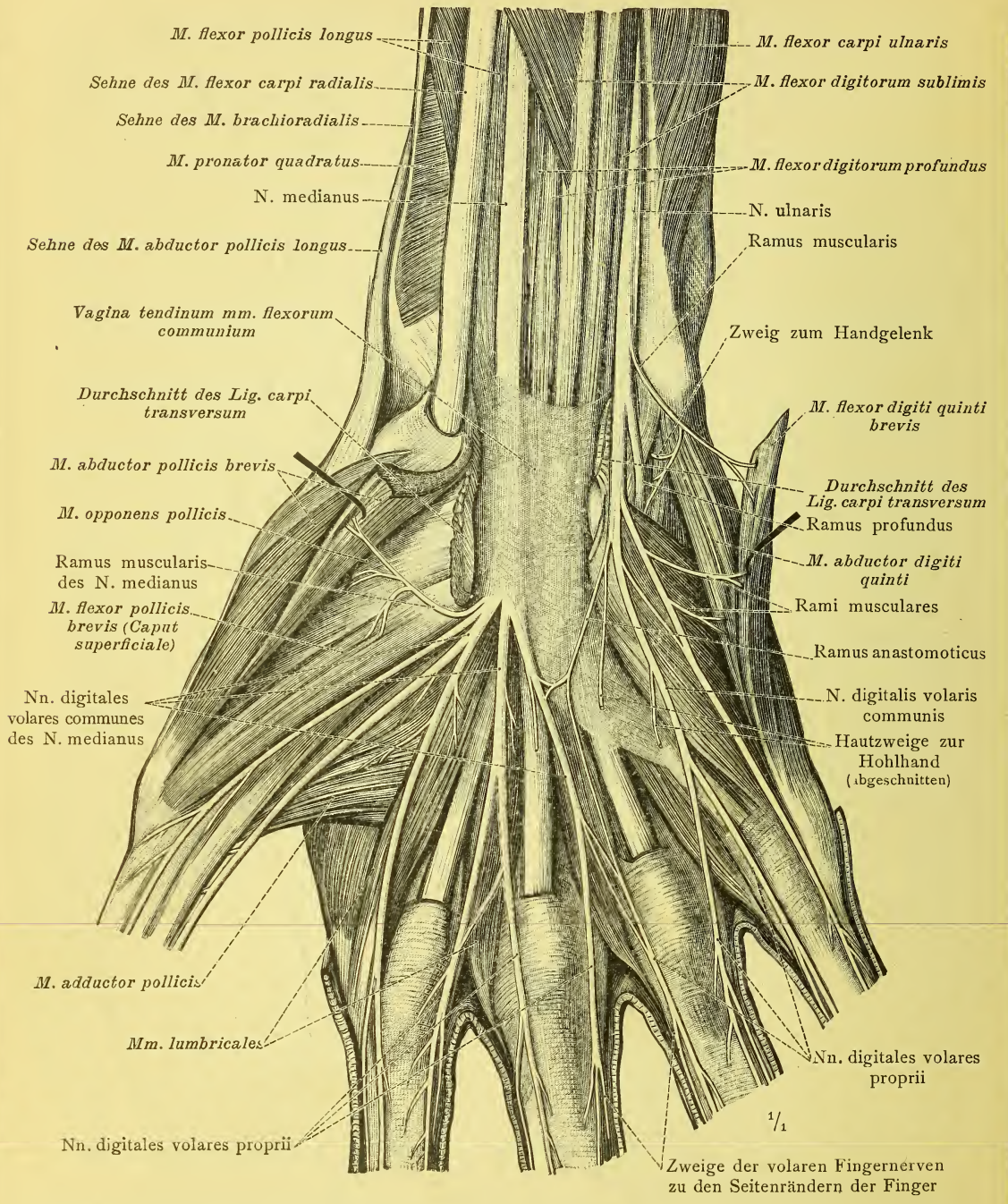

Fig. 1235. Die Vertheilung der Nerven an der Volarseite der Mittelhand, nach Abtragung des Lig. carpi transversum und der Aponeurosis palmaris dargestellt. Der Verlauf des N. medianus durch den Canalis carpi, in dessen Bereich er in die volare Wand der gemeinschaftlichen Sehnenscheide der Fingerbeuger eingebettet ist. Die Ursprungsportion des M. abductor pollicis brevis und des M. flexor digiti quinti brevis ist abgelöst und seitlich umgelegt worden, um die Rami musculares für die den Thenar und Hypothenar bildenden Muskeln sichtbar zu machen.

Nerven der Hand.

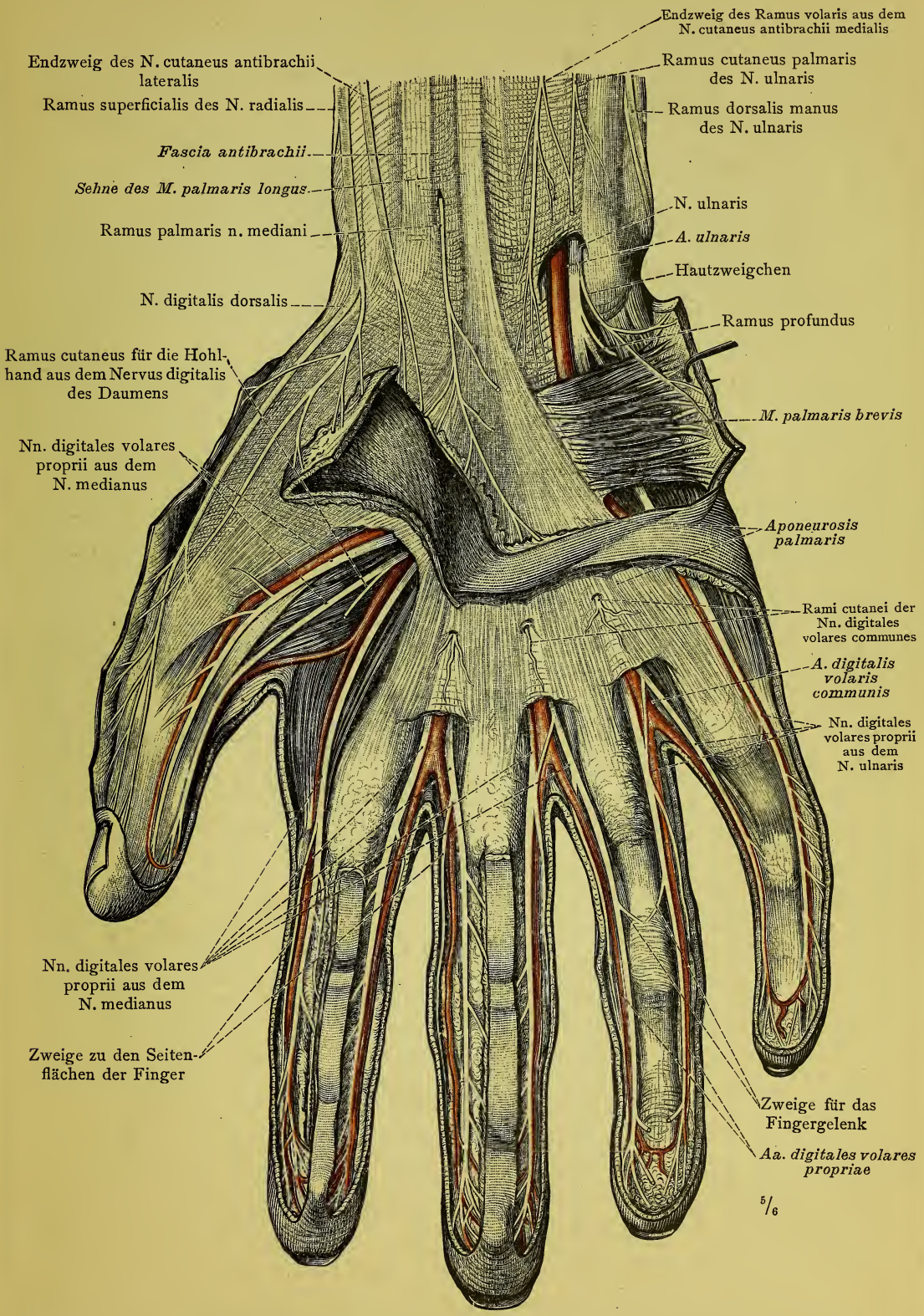

Fig. 1236. Die oberflächlichen Nerven an der Volarseite der Mittelhand und der Finger.

Hautnerven der Hand.

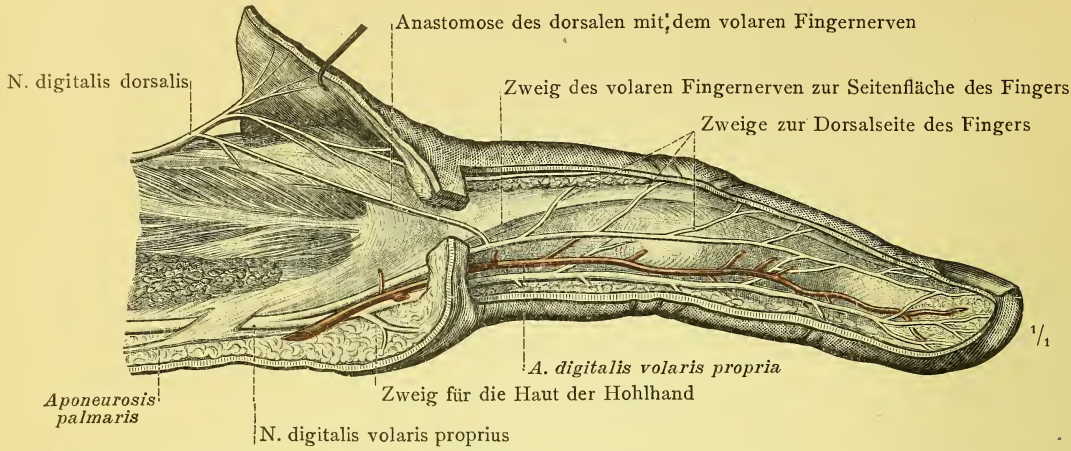

Fig. 1237. Die volaren und dorsalen Nerven des Mittelfingers in der Ansicht von der ulnaren Seite.

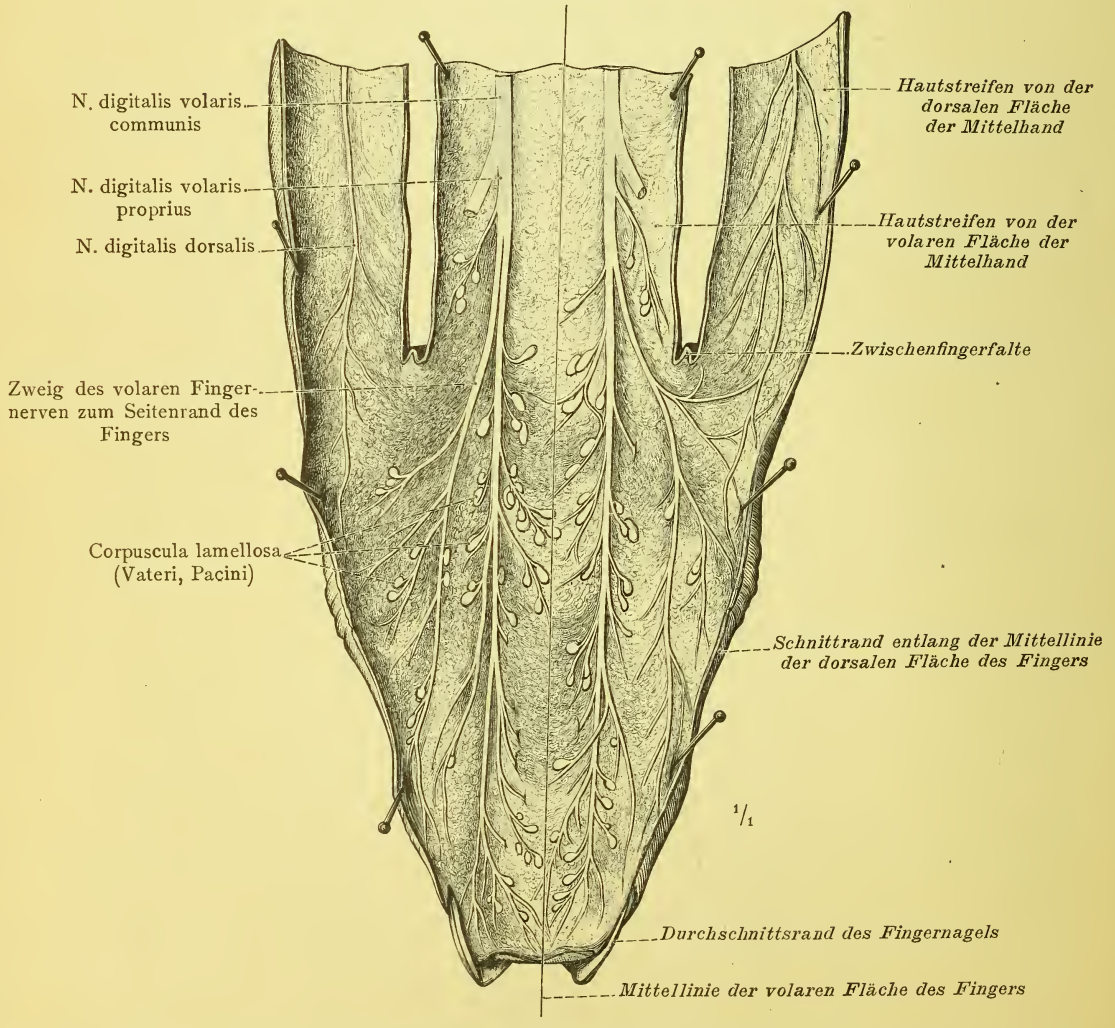

Fig. 1238. Die volaren und dorsalen Nerven des Mittelfingers, an der abgelösten Haut dargestellt. Pacini'sche Körperchen.

Hautnerven der Hand.

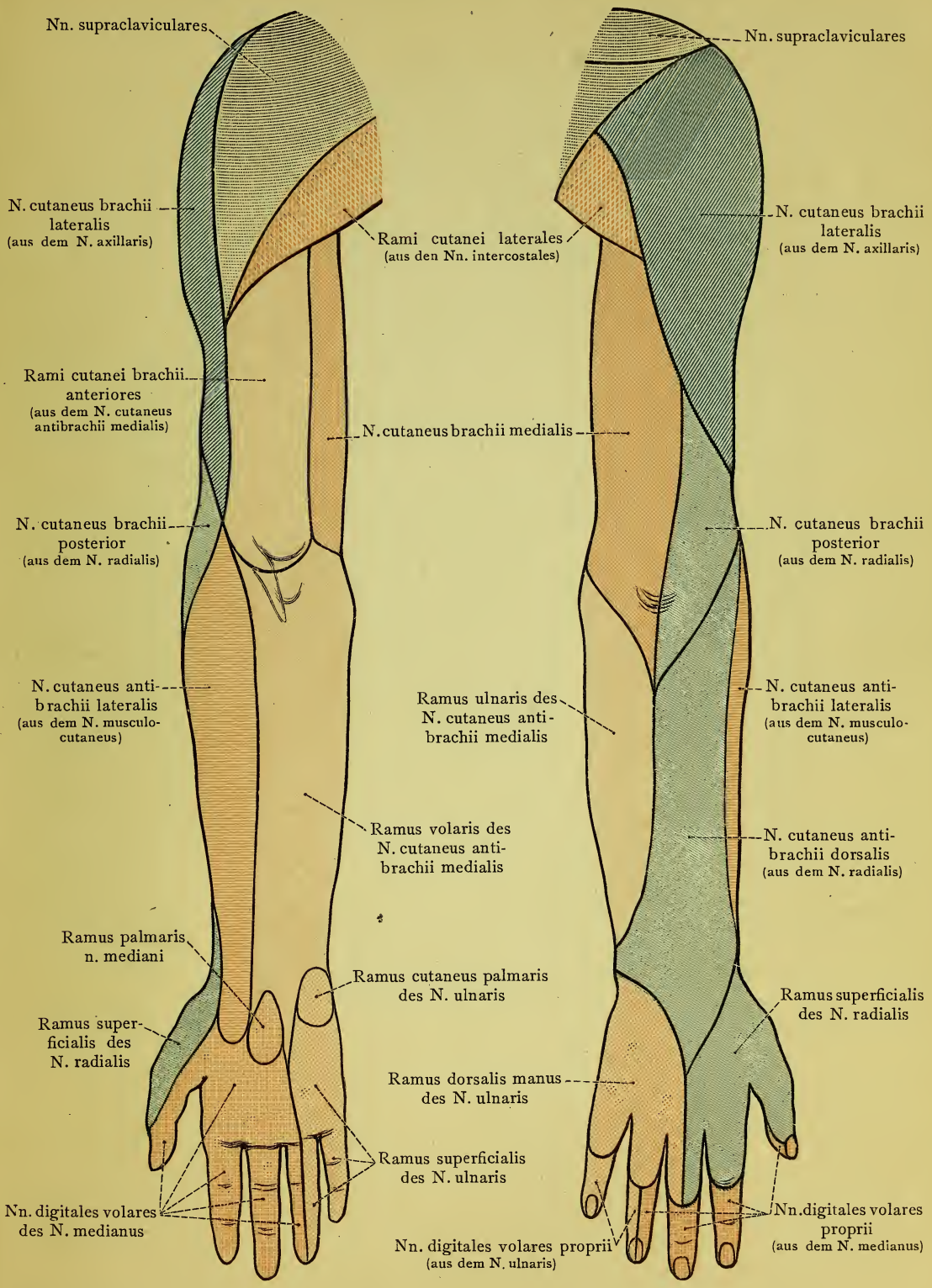

Fig. 1239. Die Hautgebiete der Armnerven an der vorderen, beziehungsweise volaren Seite der oberen Gliedmassen.

Fig. 1240. Die Hautgebiete der Armnerven an der hinteren, beziehungsweise dorsalen Seite der oberen Gliedmassen.

Hautnerven der oberen Gliedmassen.

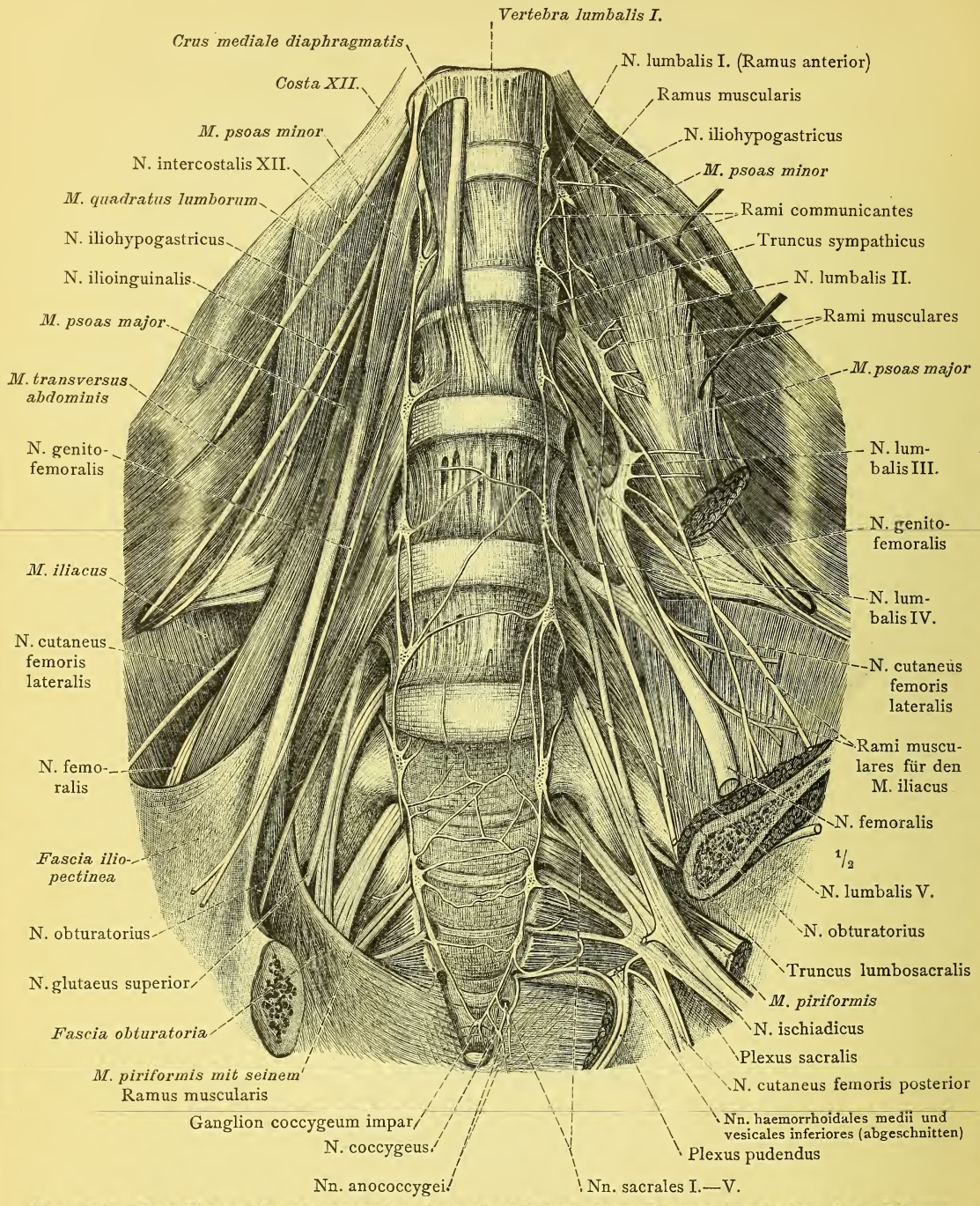

Fig. 1241. Der Plexus lumbosacralis, bestehend aus dem Plexus lumbalis, dem Plexus sacralis und dem Plexus pudendus. Die Zusammensetzung des Plexus lumbalis aus den vorderen Aesten des 1., 2., 3. und eines Theiles des 4. Lendennerven; die Vereinigung des anderen Theiles des 4. Lendennerven mit dem 5. zu dem Truncus lumbosacralis. Die Zusammensetzung des Plexus sacralis aus diesem letzteren und den vorderen Aesten des 1., 2. und 3. Kreuznerven. Die Zusammensetzung des Plexus pudendus aus Theilen des 3., 4. und 5. Kreuznerven.

(Auf der linken Körperseite sind die Mm. psoas major und minor von den Lendenwirbelkörpern abgelöst und das Foramen ischiadicum majus durch Abtragung eines grösseren Theiles des Hüftbeines von vorne her eröffnet worden.)

Plexus lumbosacralis, Lendenkreuzgeflecht.

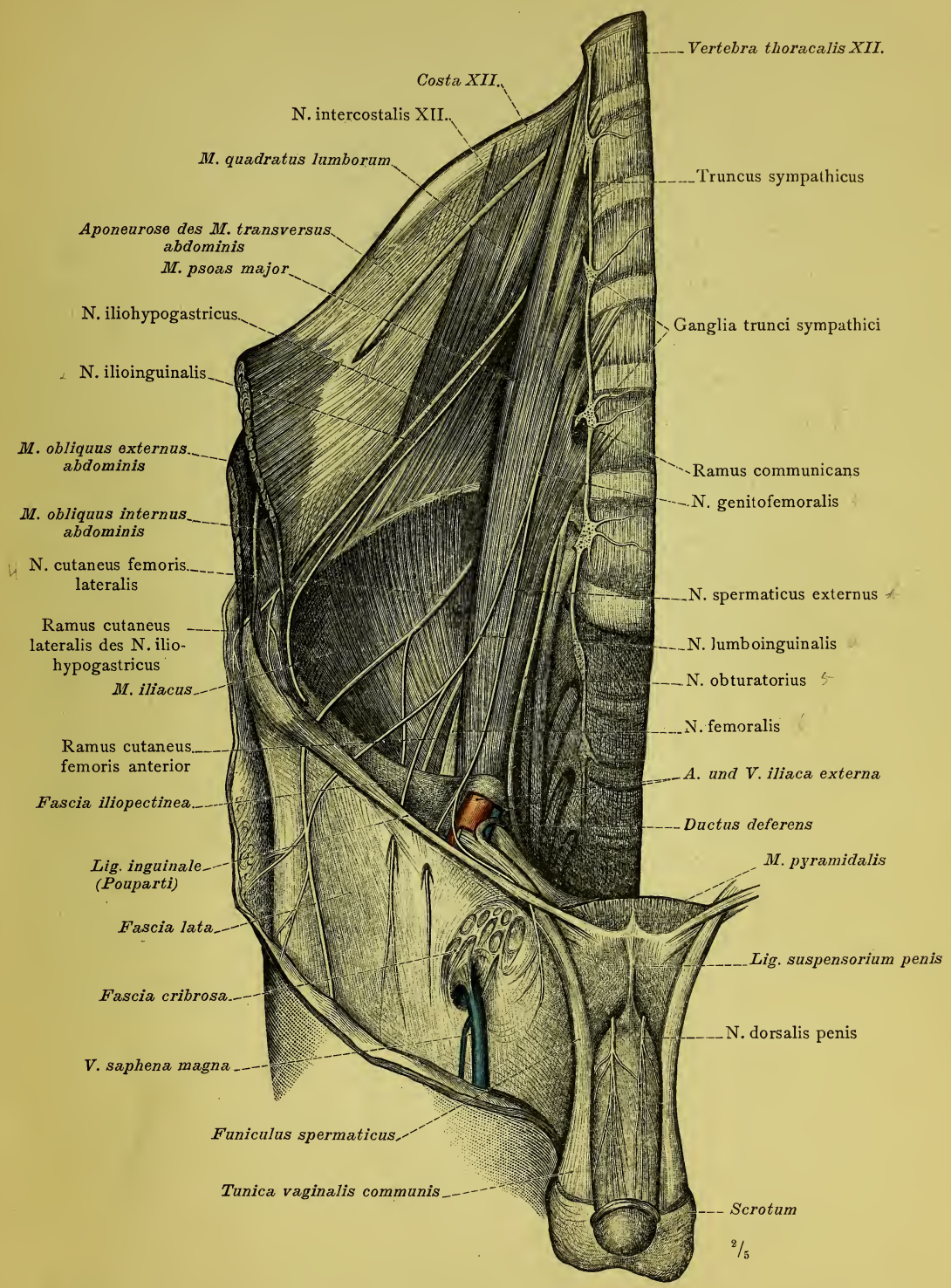

Fig. 1242. Die aus dem Plexus lumbalis stammenden Nerven und der Uebertritt der Nn. genitofemoralis und cutaneus femoris lateralis auf den Oberschenkel. Die Verzweigung des Nervus dorsalis penis auf dem Rücken des männlichen Gliedes. (Der N. ilioinguinalis ist ober der Spina anterior superior des Darmbeines abgeschnitten worden.)

Nerven aus dem Plexus lumbalis.

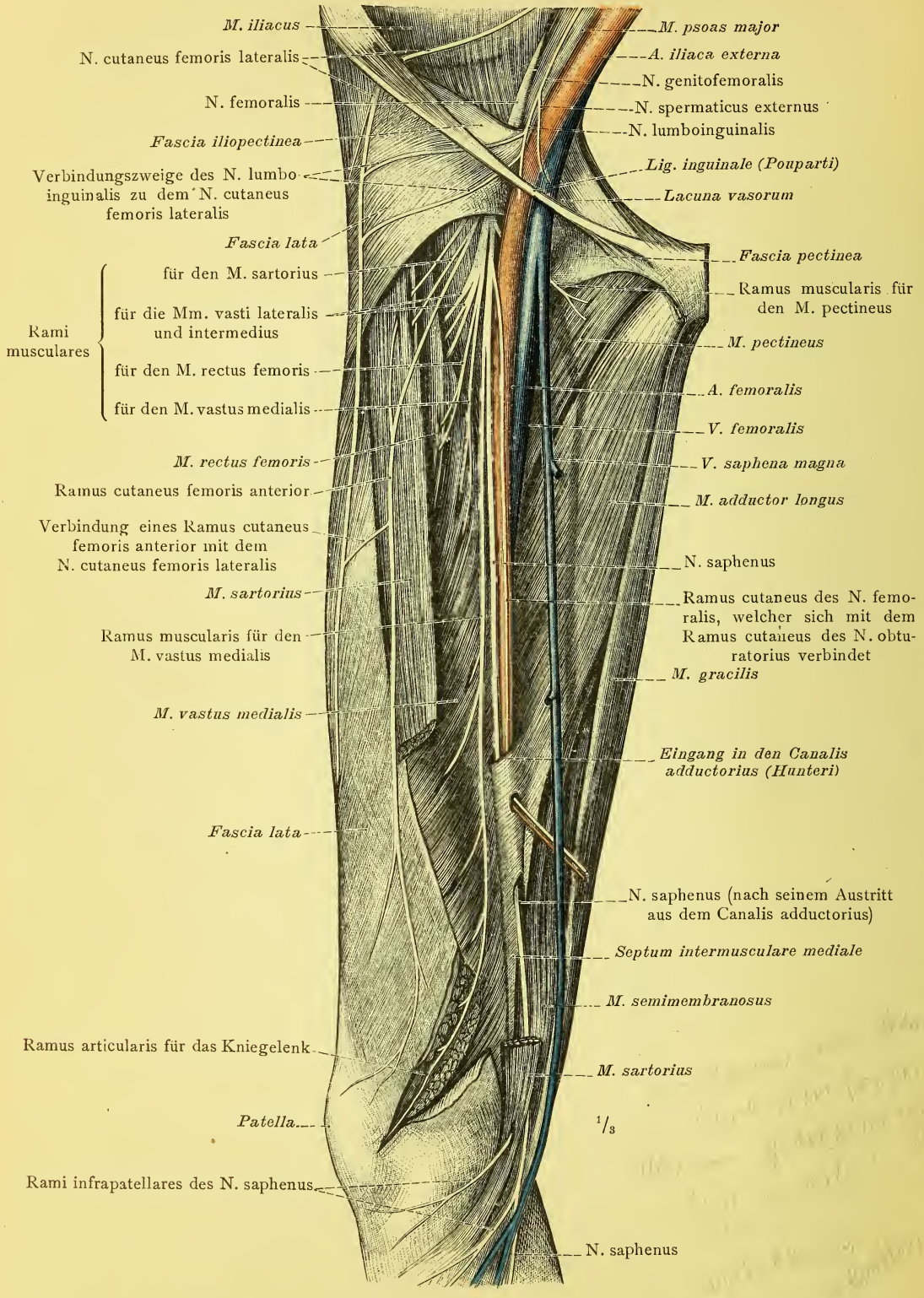

Fig. 1243. Die Verzweigung des N. femoralis an der vorderen Seite des Oberschenkels, nach theilweiser Abtragung des M. sartorius dargestellt; der Zweig zum Kniegelenk wurde durch einen Einschnitt in den M. vastus medialis blossgelegt.

Die tiefen Nerven des Oberschenkels.

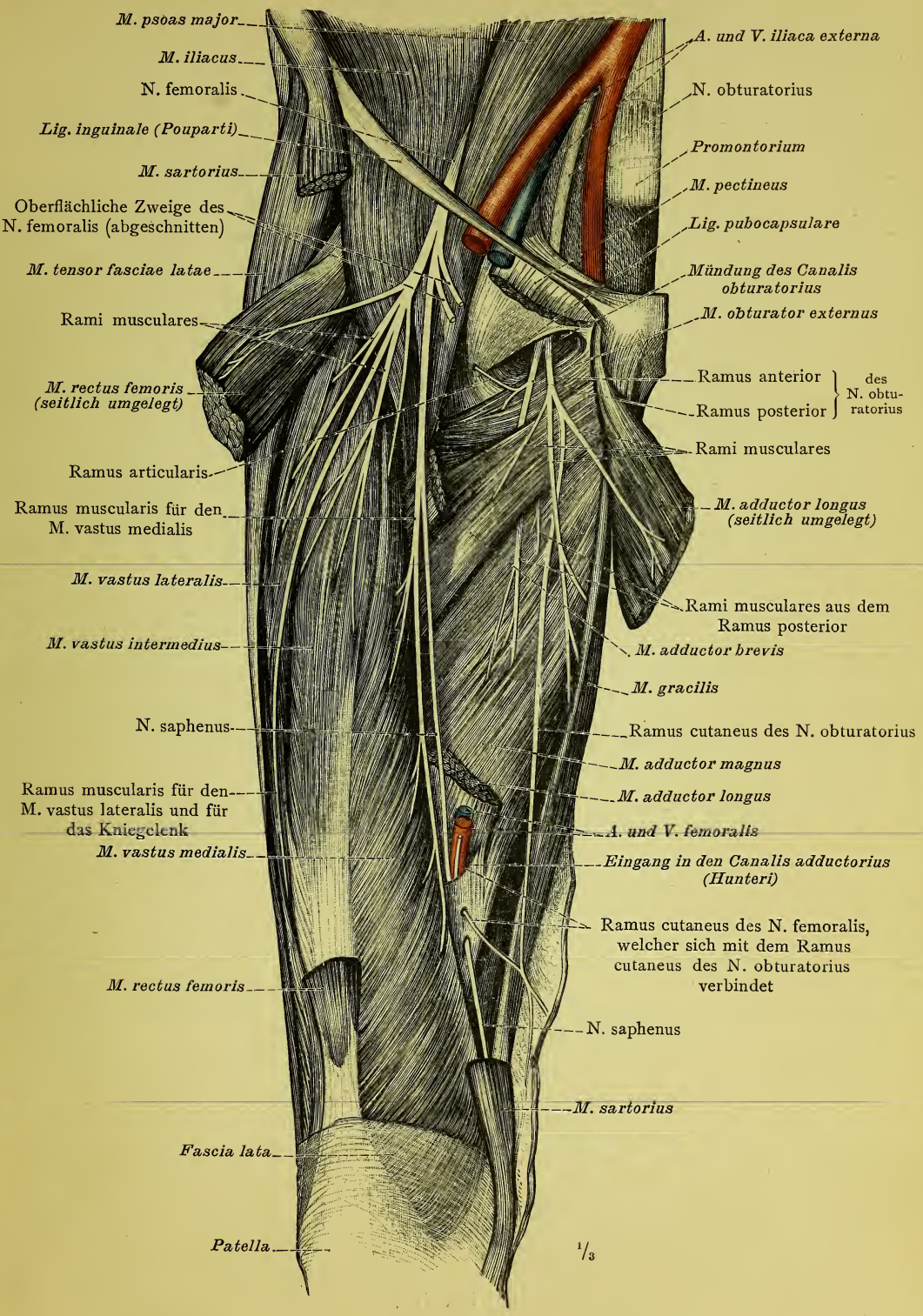

Fig. 1244. Die Verzweigungen des Nervus femoralis und des Nervus obturatorius, nach theilweiser Abtragung der Mm. sartorius, rectus femoris, adductor longus und pectineus von vorne her dargestellt.

Die tiefen Nerven des Oberschenkels.

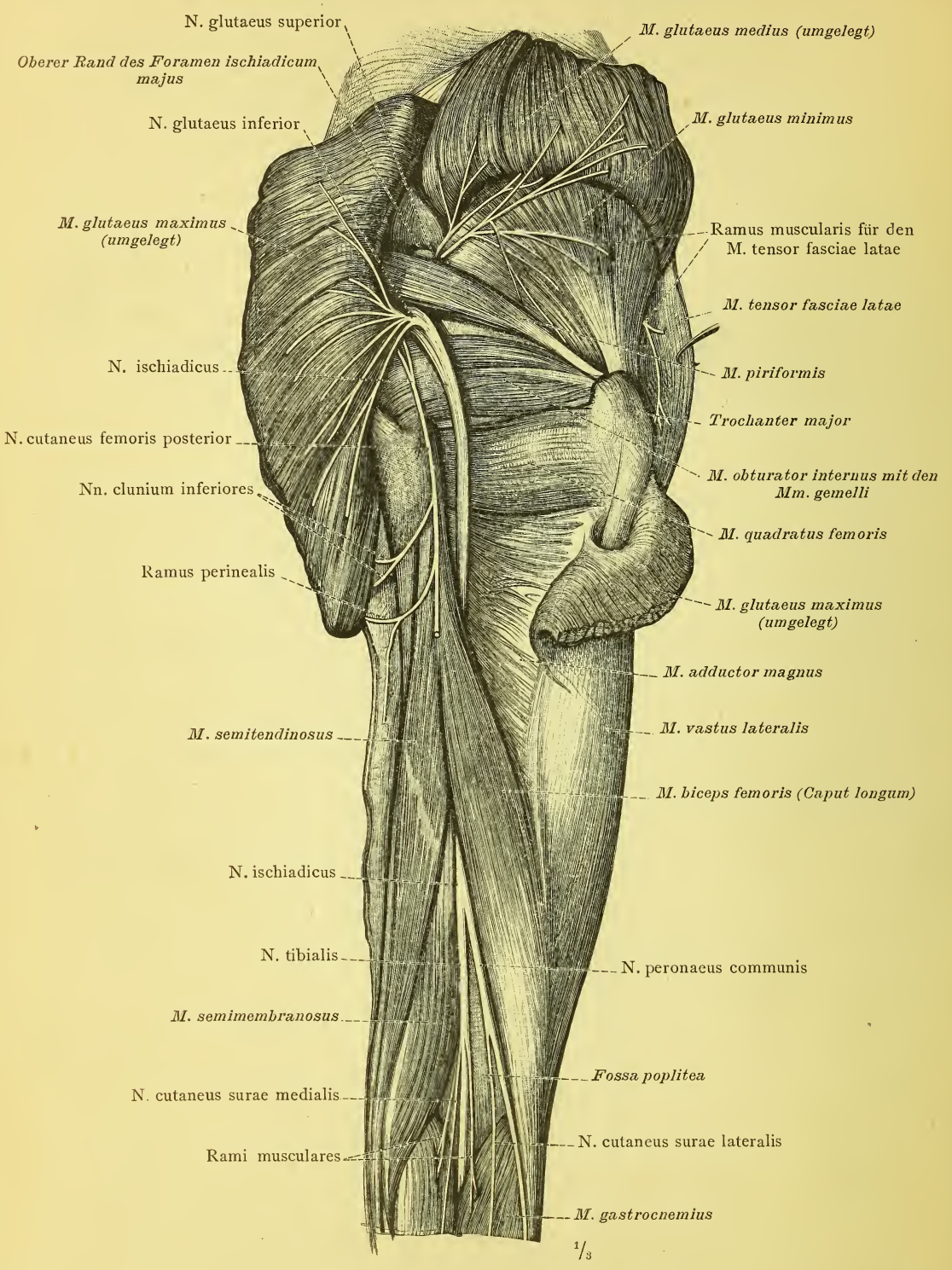

Fig. 1245. Die Nn. glutaei, superior und inferior, und ihre Zweige zu den drei Gesässmuskeln und zu dem M. tensor fasciae latae. Der Verlauf des N. ischiadicus von der Gesässgegend über die hintere Seite des Oberschenkels und seine Theilung in den N. tibialis und den N. peronaeus communis.
(Die Mm. glutaei, maximus und medius, sind durchgeschnitten und umgelegt worden.)

Die tiefen Nerven der Hüfte und des Oberschenkels.

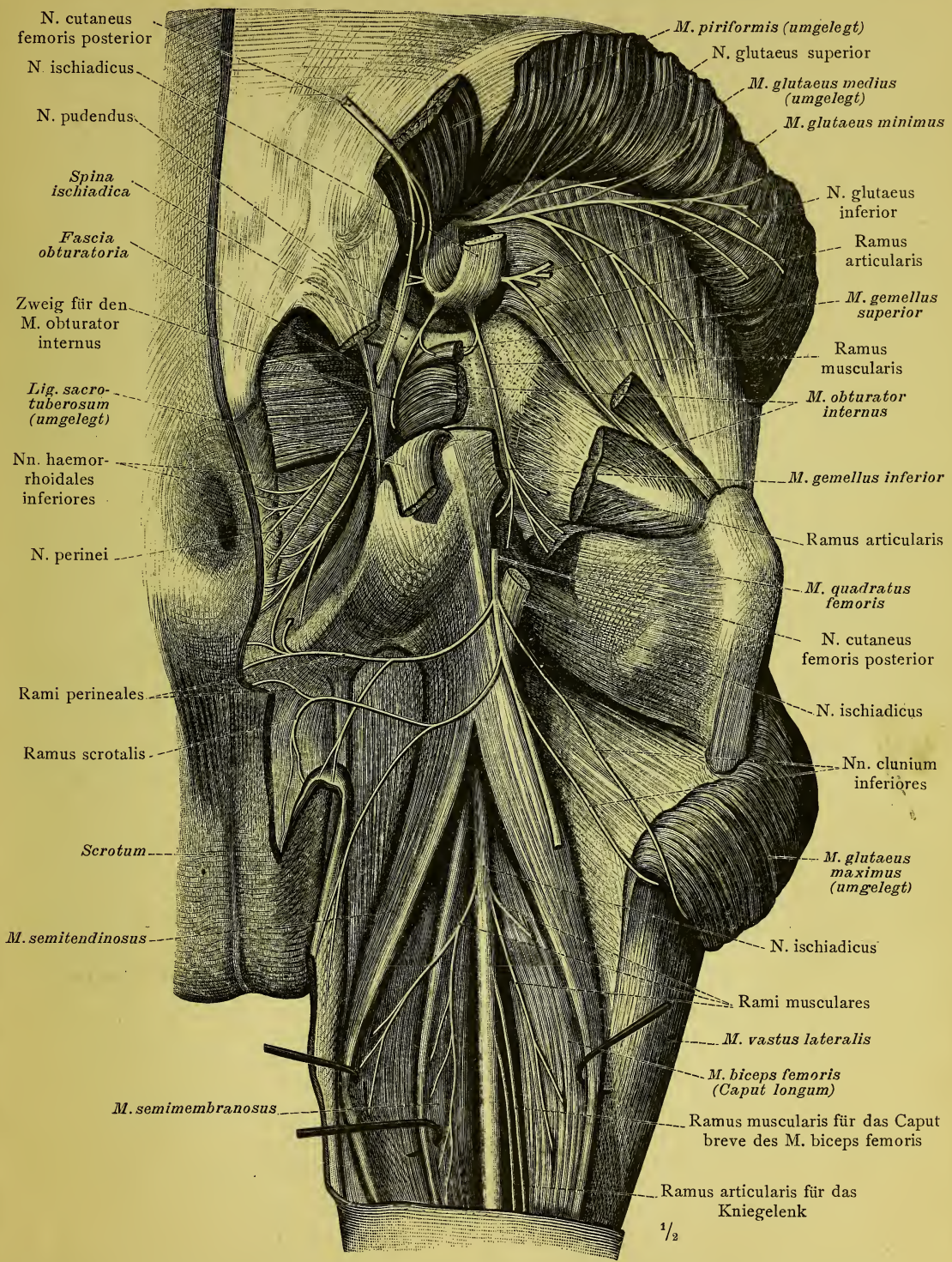

Fig. 1246. Die Nervenzweige für die tiefen Muskeln der Gesässgegend und für die Haut der Mittelfleischgegend. Der Verlauf des N. pudendus über die Spina ischiadica hinweg und durch die Fascia obturatoria hindurch in die Fossa ischiorectalis. (Die Nn. ischiadicus und cutaneus femoris posterior sind entzweigeschnitten und ihre proximalen Stücke nach oben umgelegt worden. Das Ligamentum sacrotuberosum ist durchgetrennt und von der Fascia obturatoria abgelöst.)

Die tiefen Nerven der Hüfte und des Oberschenkels.

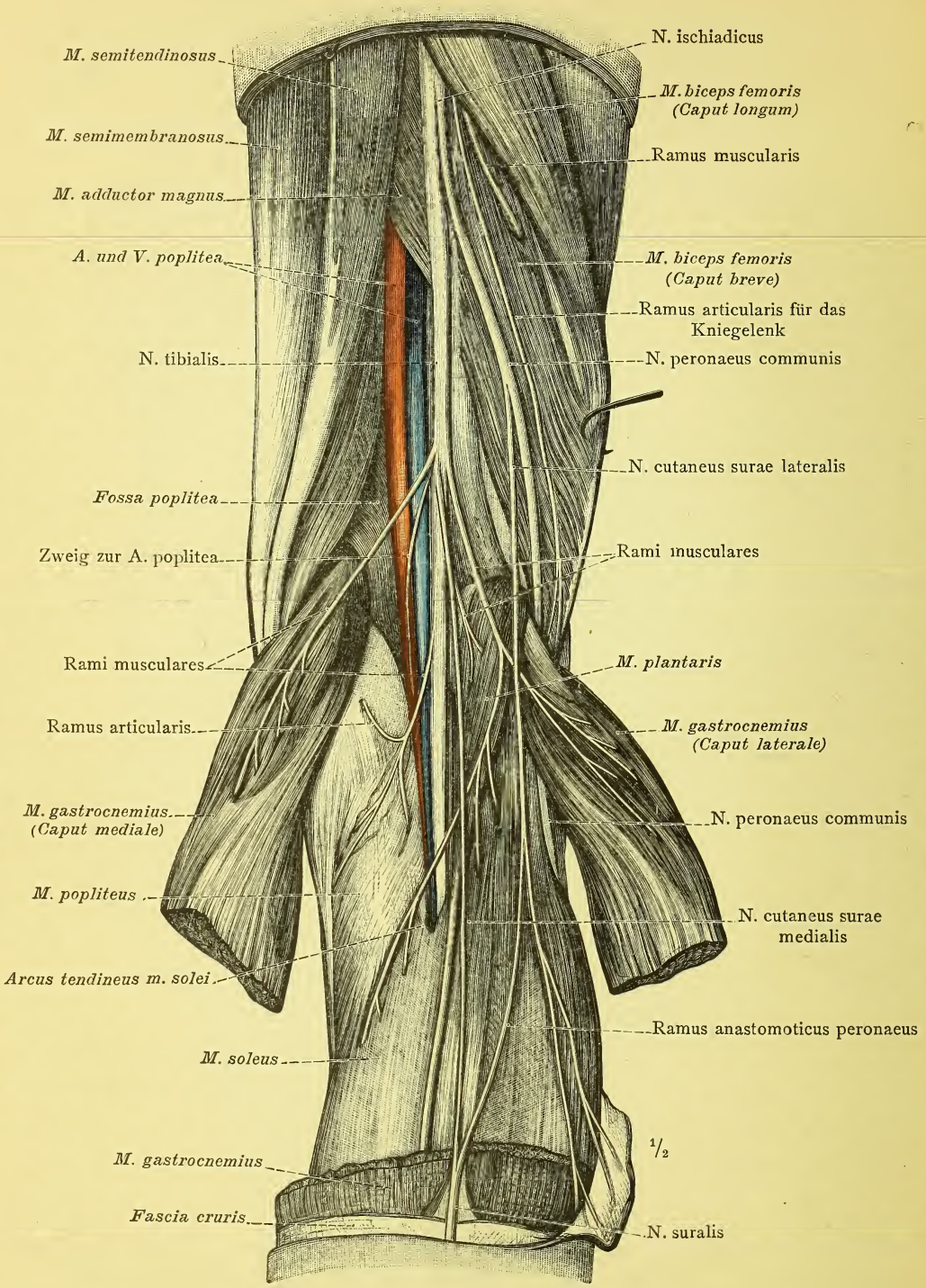

Fig. 1247. Die Theilung des N. ischiadicus in den N. tibialis und den N. peronaeus communis. Das Lageverhältnis des N. tibialis zur A. und V. poplitea und die von diesem Nerven in der Kniekehle sich abzweigenden Muskelnerven. Die Nn. cutanei surae, medialis und lateralis, aus welchen sich durch Vermittlung des Ramus anastomoticus peronaeus, und zwar in diesem Fall schon hoch oben an der Wade, der N. suralis bildet. — (Die Köpfe des M. gastrocnemius sind durchgeschnitten und seitlich umgelegt, so dass die Mm. popliteus, soleus und plantaris, sowie die Sehne des letzteren zum Theile freiliegen.)

Die Nervenverzweigung in der Fossa poplitea.

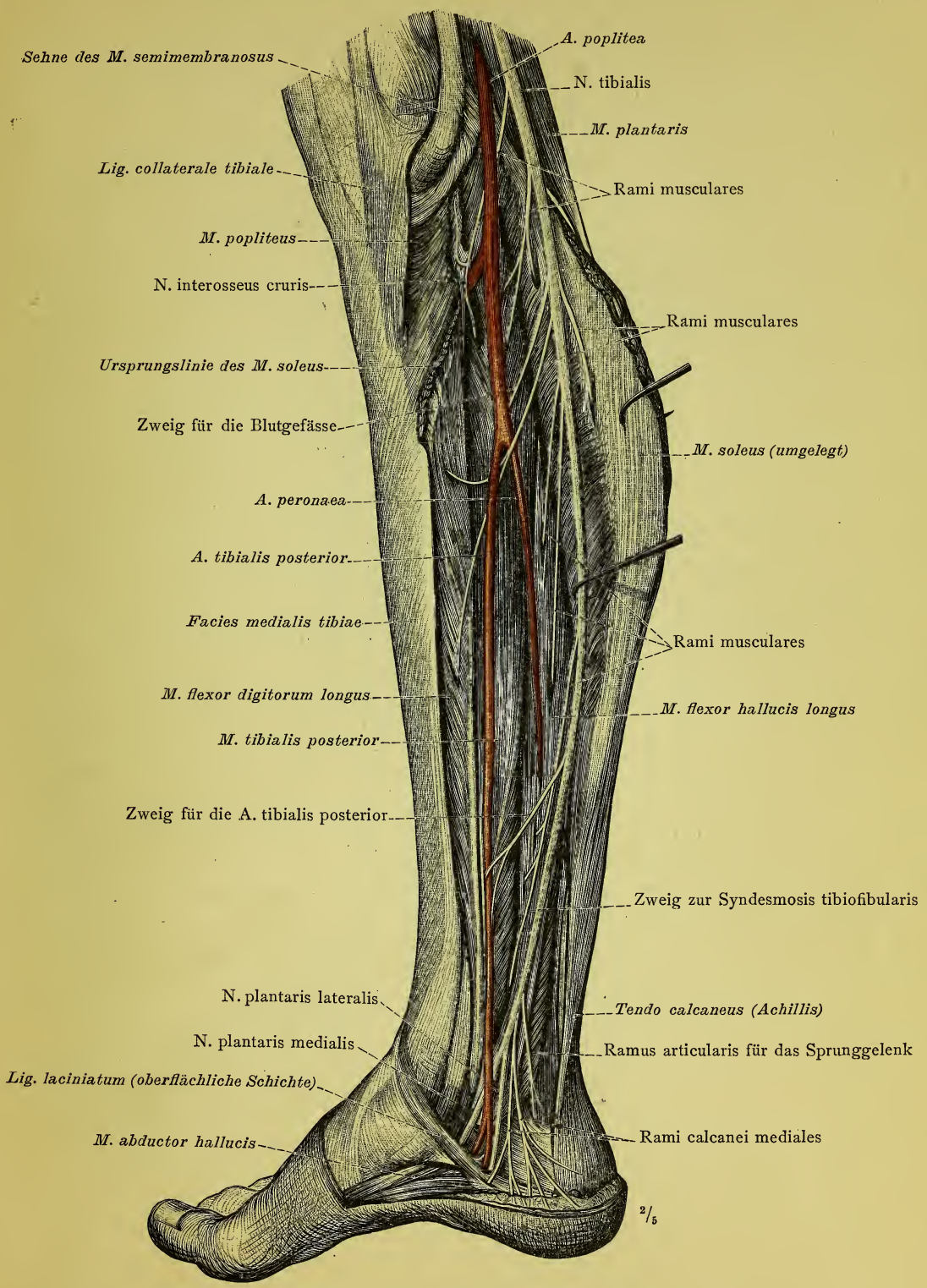

Fig. 1248. Die Zweige des N. tibialis zu den tiefen Muskeln an der hinteren Seite des Unterschenkels und zur Haut der Fersengegend; seine Theilung in die Nn. plantares, medialis und lateralis. Ansicht von der medialen Seite. — (Der M. soleus ist an seinem Ursprung von der Tibia abgelöst und nach hinten umgelegt worden.)

Nerven des Unterschenkels.

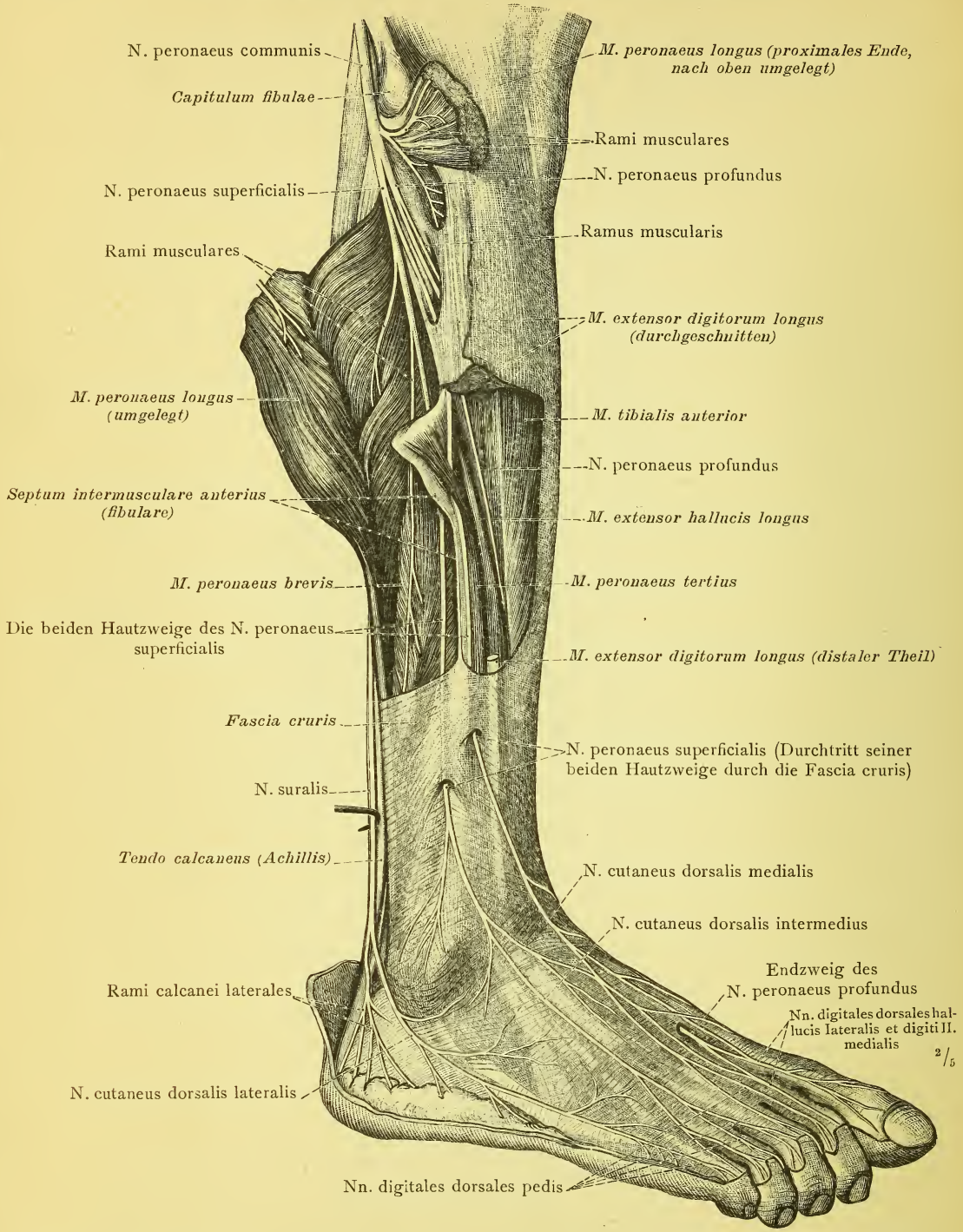

Fig. 1249. Die Theilung des N. peronaeus communis, seine Zweige zu den Mm. peronaei, longus und brevis, und sein Hautast für den Fussrücken: der N. peronaeus superficialis, welcher schon nahe am Knie in seine beiden Endzweige: den medialen und den mittleren Hautnerven des Fussrückens zerfällt. Die Vertheilung dieser beiden Hautnerven und des N. suralis, welcher den lateralen Hautnerven des Fussrückens bildet; ferner die Endverzweigung des N. peronaeus profundus. Ansicht von der lateralen Seite. — (Der M. peronaeus longus ist an seinem proximalen Ende durchgeschnitten und seine beiden Stücke nach entgegengesetzten Seiten umgelegt worden.)

Nerven des Unterschenkels und des Fusses.

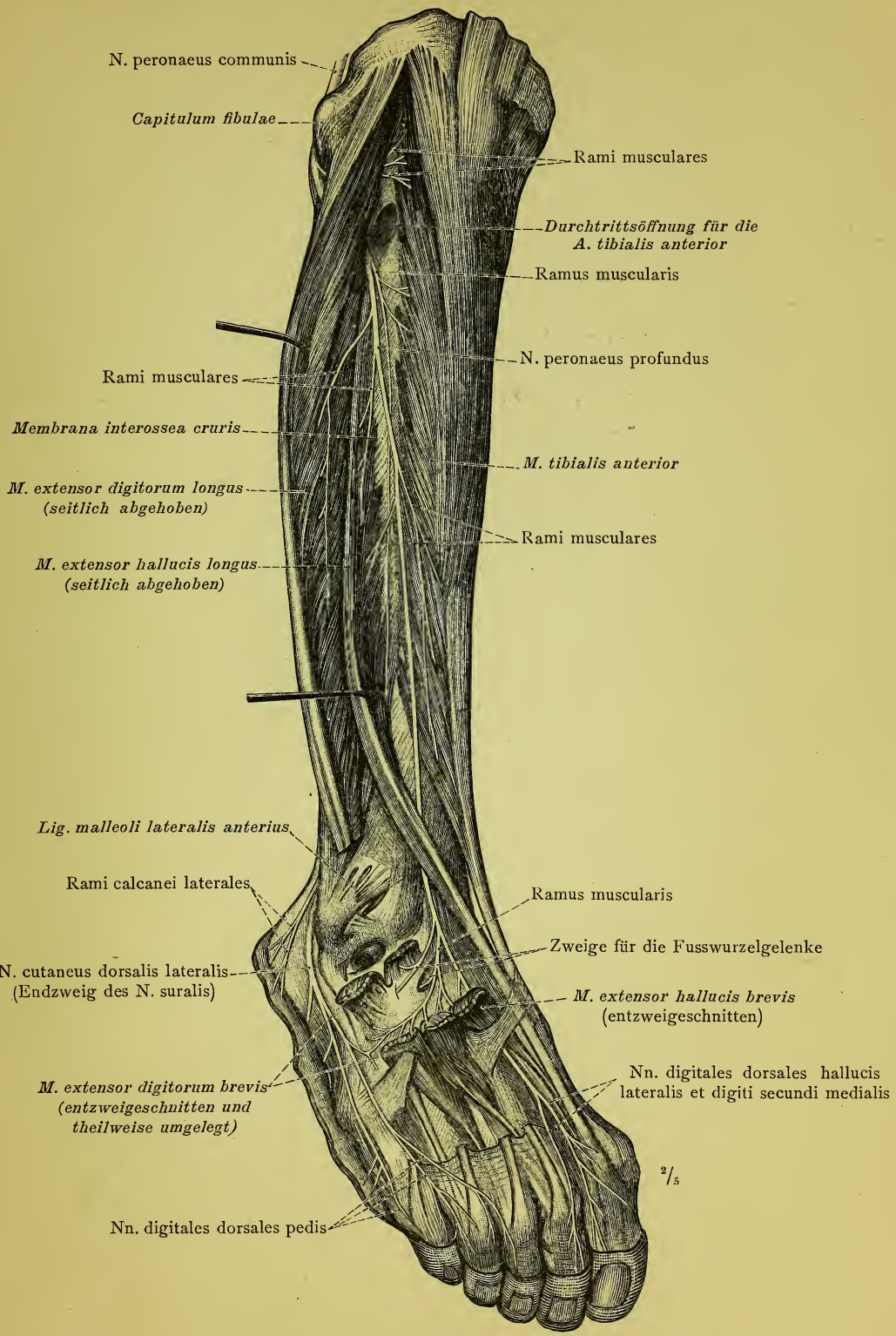

Fig. 1250. Der N. peronaeus profundus und seine Vertheilung in den Muskeln an der Vorderseite des Unterschenkels und am Fussrücken. Die Verzweigung des N. suralis am Fuss; sein Gebiet greift in diesem Fall auf die 4. und 3. Zehe über, während es sich an dem Präparate zu Fig. 1249 auf die laterale Seite der 5. Zehe beschränkt.

Nerven des Unterschenkels und des Fusses.

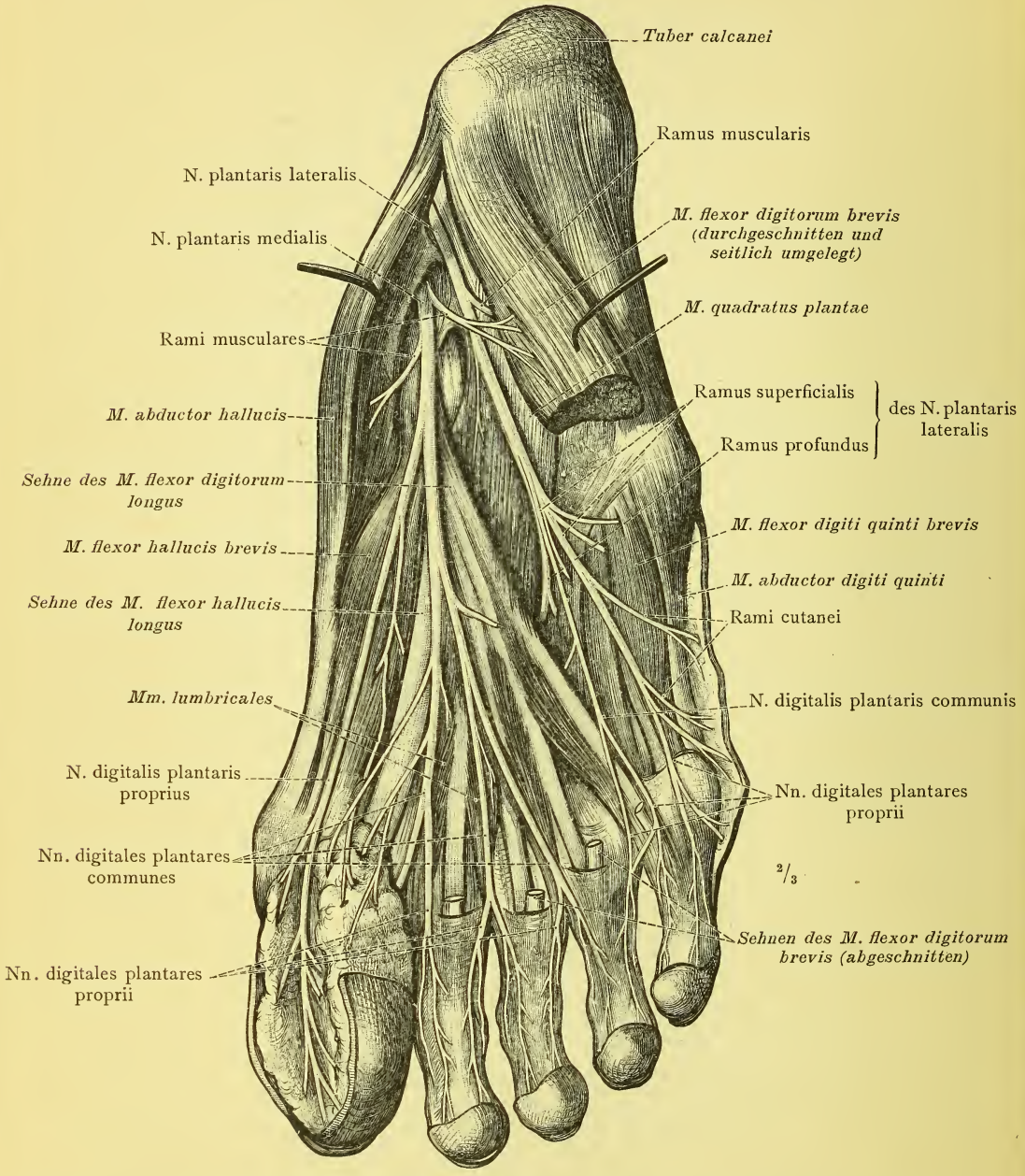

Fig. 1251. Die tiefen Nerven der Fusssohle, nach theilweiser Abtragung der Aponeurosis plantaris und des kurzen Zehenbeugers dargestellt. Der M. abductor hallucis ist in seinem hinteren Antheil seitlich abgehoben worden, um den Eintritt der Nervi plantares, medialis und lateralis, in die Fusssohle sichtbar zu machen.

Nerven der Fusssohle.

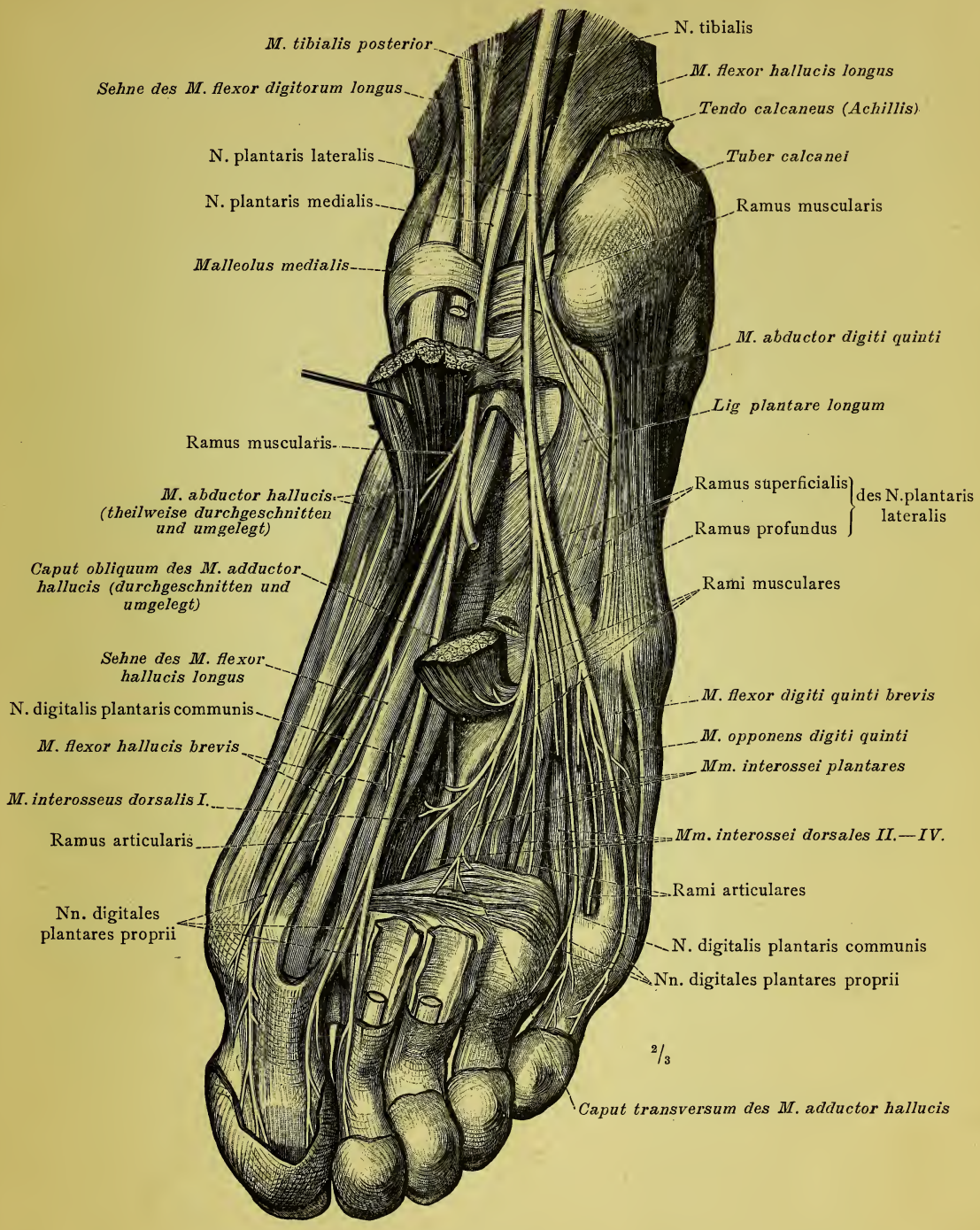

Fig. 1252. Der Ramus profundus des N. plantaris lateralis und seine Vertheilung in den tiefen Muskeln der Fusssohle, nach Entfernung des langen und kurzen Zehenbeugers und Abtragung des Caput obliquum des M. adductor hallucis dargestellt. Der Uebertritt der Nervi plantares, medialis und lateralis von dem Unterschenkel in die Fusssohle ist nach Durchschneidung der oberflächlichen Schichten des Lig. laciniatum und des M. abductor hallucis zur Ansicht gebracht.

Nerven der Fusssohle.

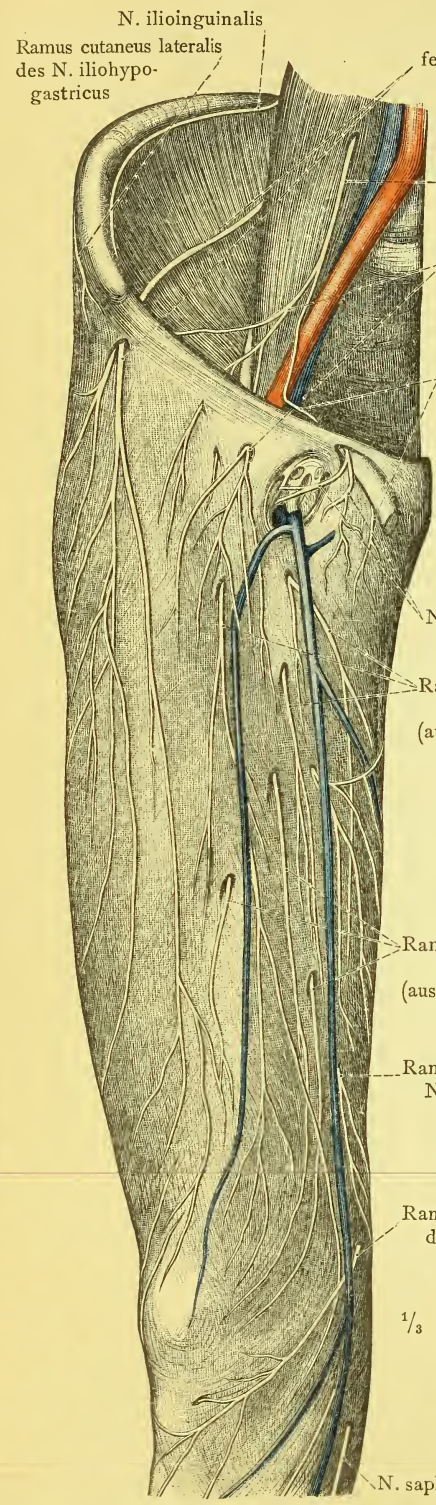

Fig. 1253. Die Hautnerven an der vorderen und medialen Seite des Oberschenkels.

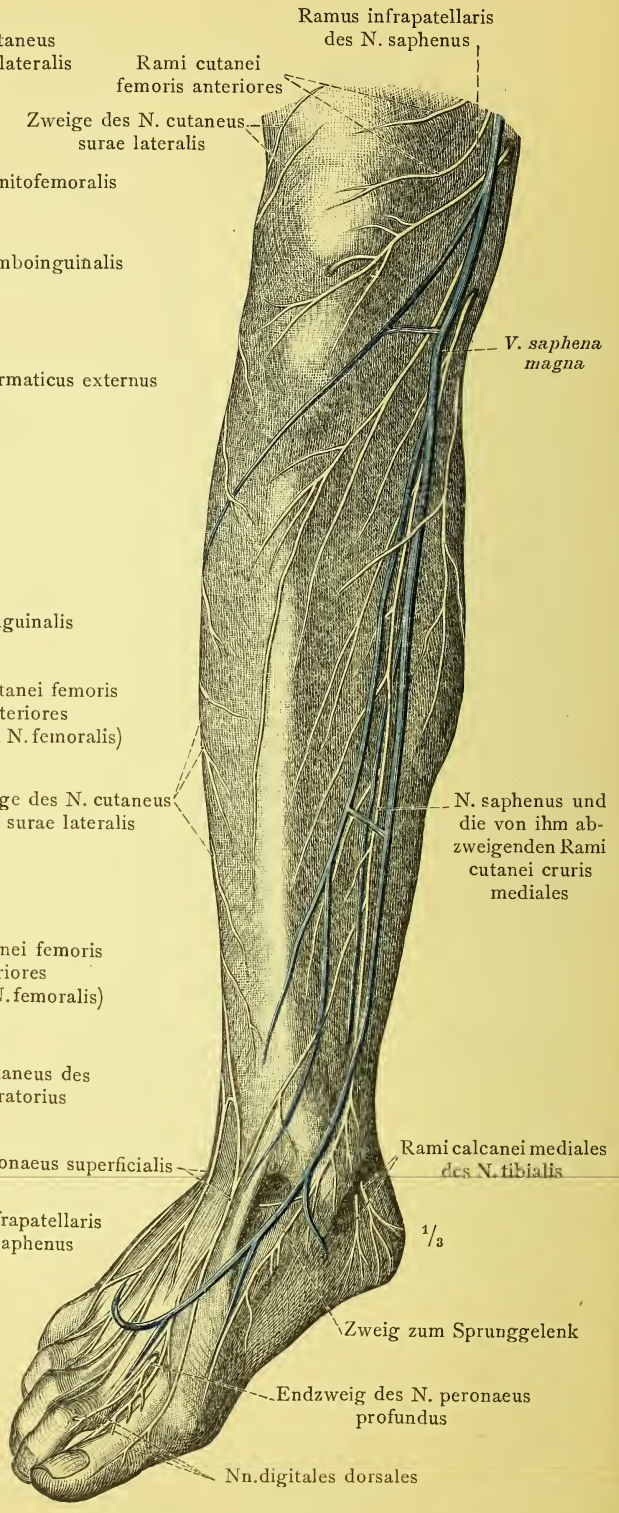

Fig. 1254. Die Hautnerven an der medialen und vorderen Seite des Unterschenkels und des Fusses.

Hautnerven der unteren Gliedmassen.

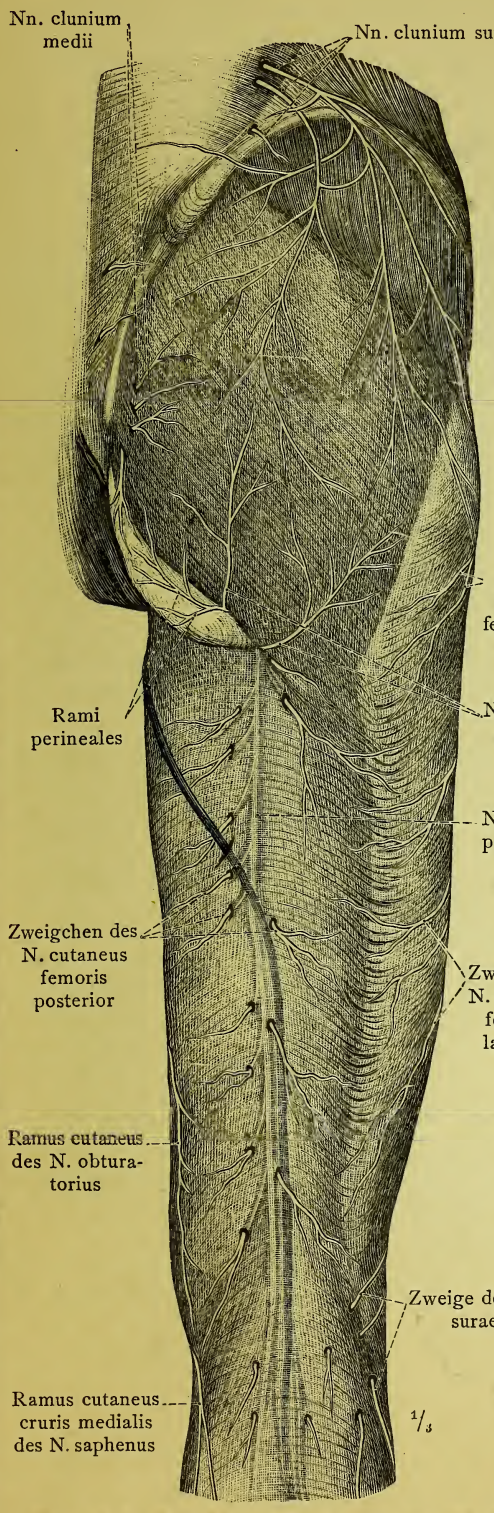

Fig. 1255. Die Hautnerven in der Hüftgegend und an der hinteren Seite des Oberschenkels.

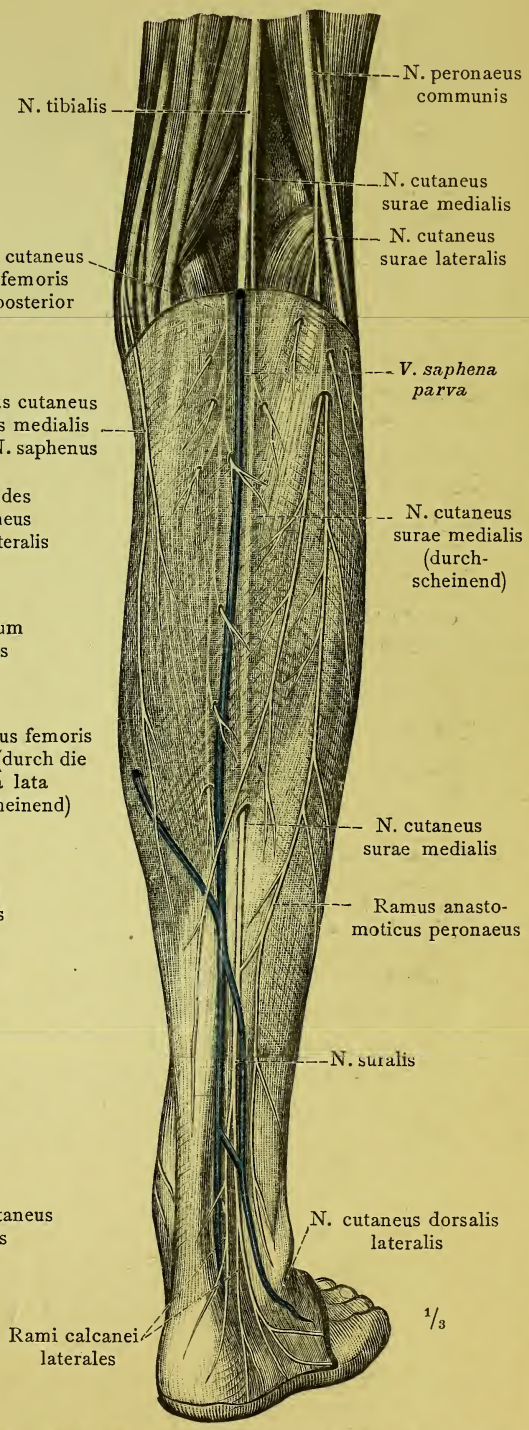

Fig. 1256. Die Hautnerven an der hinteren Seite des Unterschenkels.

Hautnerven der unteren Gliedmassen.

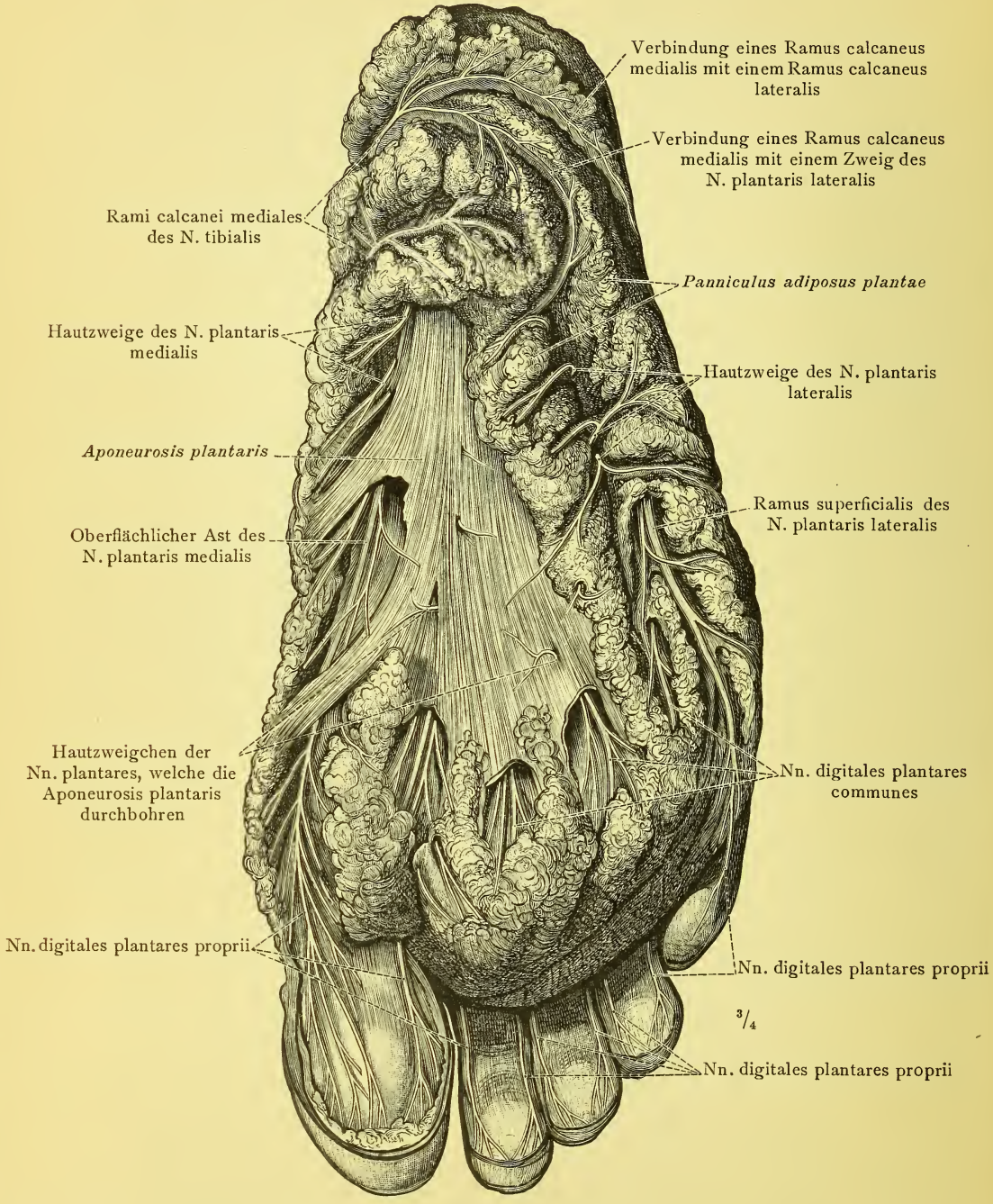

Fig. 1257. Die Hautnerven der Fusssohle, nach Abtragung der Lederhaut und unter theilweiser Erhaltung des subcutanen Fettgewebes dargestellt.

Hautnerven der Fusssohle.

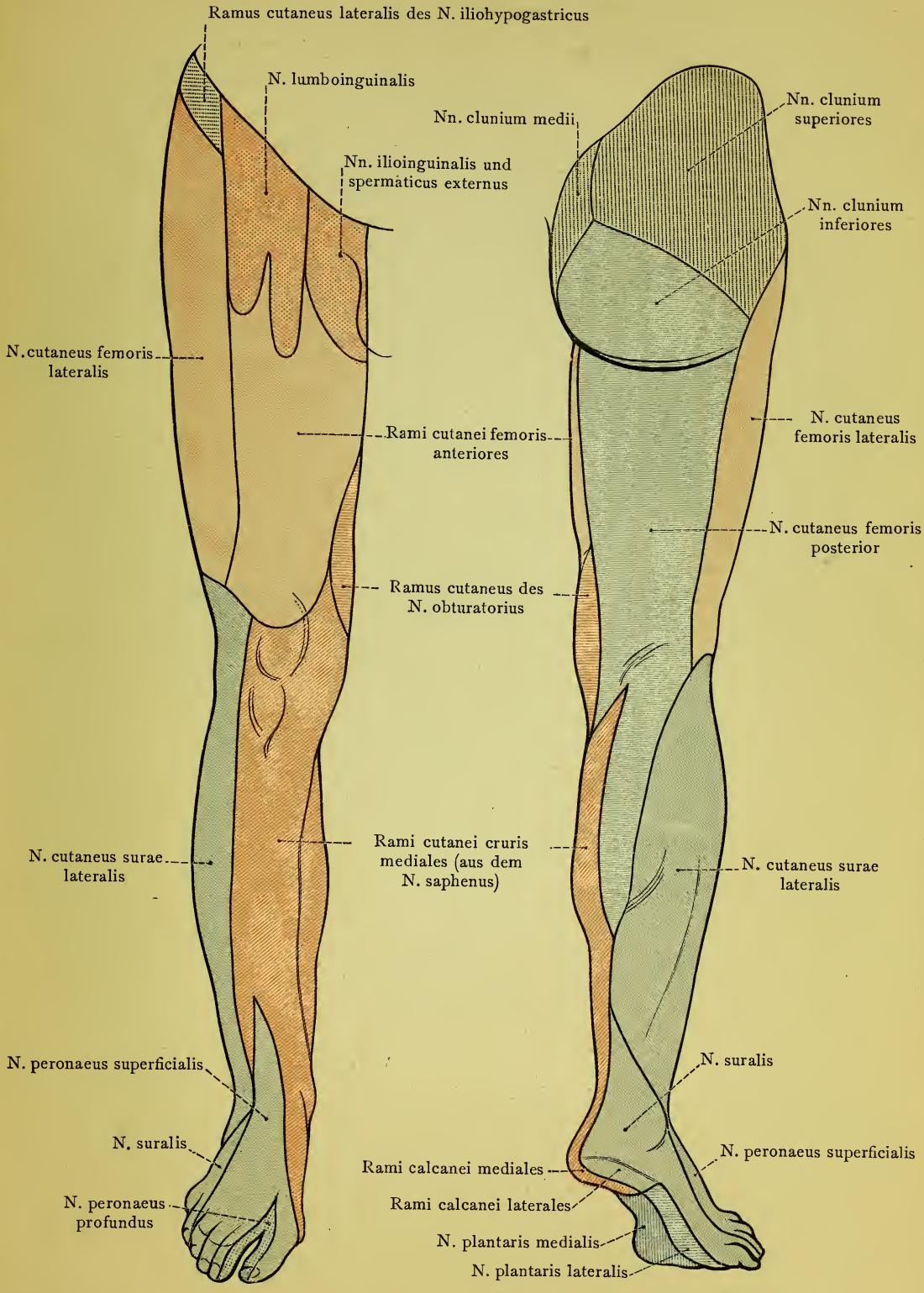

Fig. 1258. Die Hautgebiete der Nerven der unteren Gliedmassen. Vordere Seite.

Fig. 1259. Die Hautgebiete der Nerven der unteren Gliedmassen. Hintere Seite.

Hautnerven der unteren Gliedmassen.

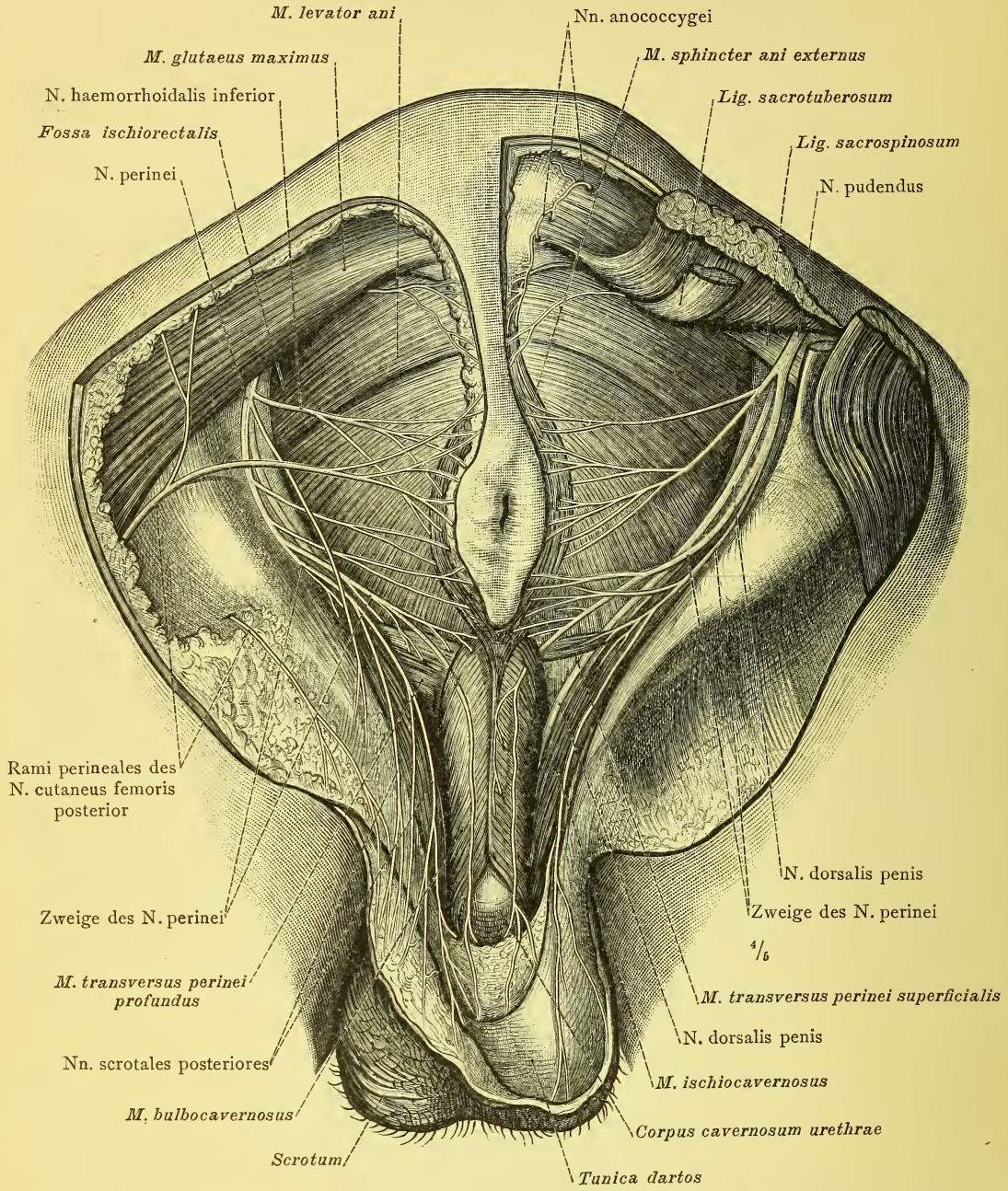

Fig. 1260. Die Verzweigung des N. pudendus in der männlichen Mittelfleischgegend und an der hinteren Seite des Hodensackes. Der Verlauf des N. dorsalis penis an der lateralen Wand der Fossa ischiorectalis. Die Nn. anococcygei. Auf der linken Körperseite sind die Rami perineales des N. cutaneus femoris posterior dargestellt, von welchen einer in diesem Fall aussergewöhnlich stark ist und sich in der Haut der Aftergegend vertheilt (Var.).

(Auf der rechten Körperseite ist der hintere Theil des M. glutaeus maximus und das Lig. sacrotuberosum durchschnitten worden, um den Eintritt des N. pudendus in die Fossa ischiorectalis sichtbar zu machen. Auf derselben Seite ist das Diaphragma urogenitale entfernt, jedoch der M. transversus perinei superficialis erhalten worden. Der Stamm des N. pudendus und die erste Verästlung desselben sind, soweit sie in der Fascia obturatoria verlaufen, aus dieser ausgeschält worden.)

Nerven der männlichen Mittelfleischgegend.

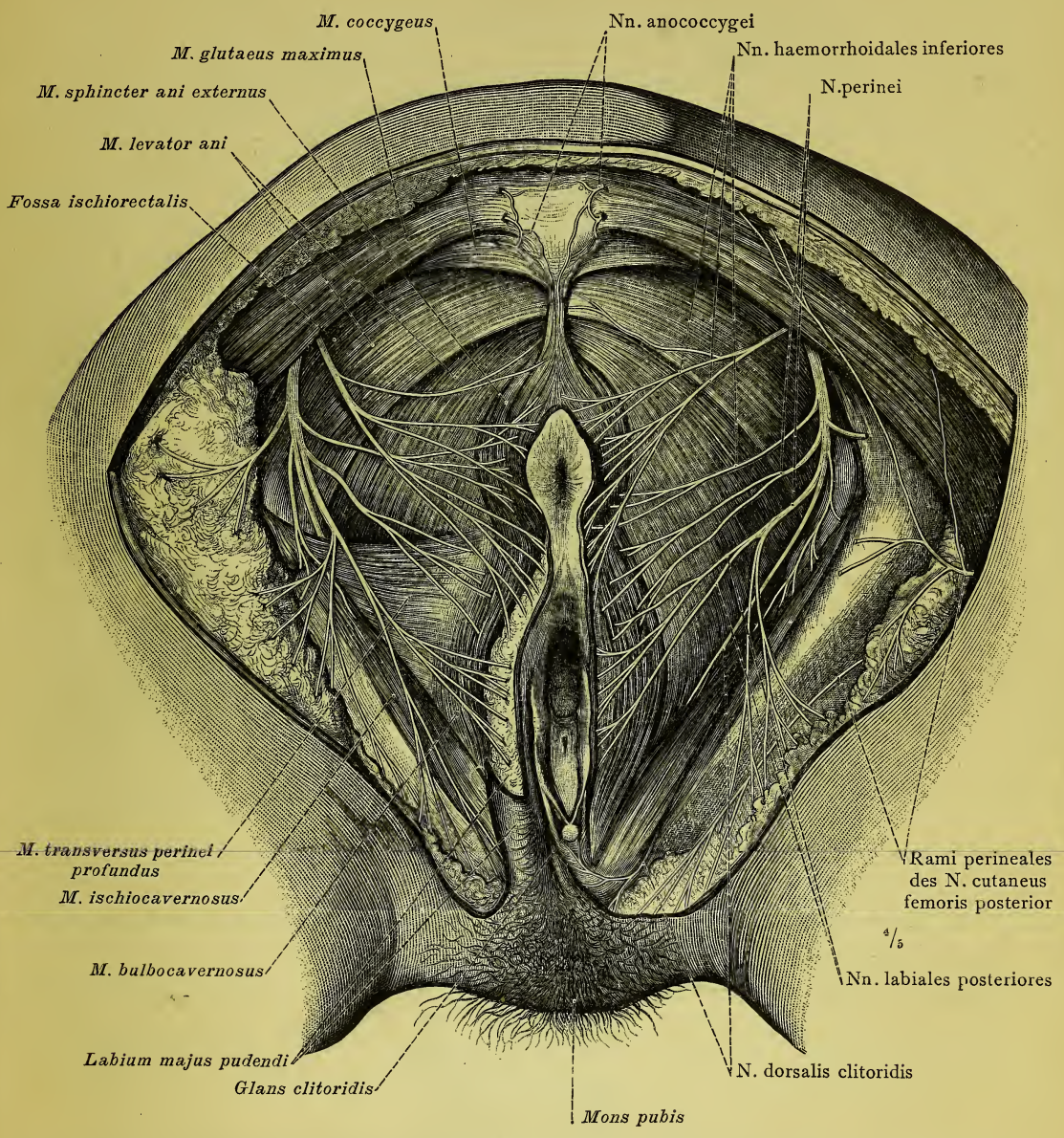

Fig. 1261. Die Verzweigung des N. pudendus in der weiblichen Mittelfleisch- und Schamgegend. Der Stamm des N. pudendus ist von dem Musculus glutaeus maximus bedeckt. Auf der rechten Körperseite sind die Rami perineales des N. cutaneus femoris posterior dargestellt; jedoch sind die zu der grossen Schamlippe ziehenden Zweigchen derselben abgeschnitten worden. Die Zusammensetzung der Nn. anococcygei aus dem hinteren Ast des Steissnerven und aus durchbohrenden Zweigchen, welche den vorderen Aesten des 4. und 5. Kreuznerven und des Steissnerven entstammen. Vergl. hiezu Fig. 1264.

(Auf der rechten Körperseite ist das Diaphragma urogenitale, sowie die grosse Schamlippe vollständig entfernt worden, während auf der linken Seite von der letzteren nur theilweise die Lederhaut abgelöst wurde.)

Nerven der weiblichen Mittelfleischgegend.

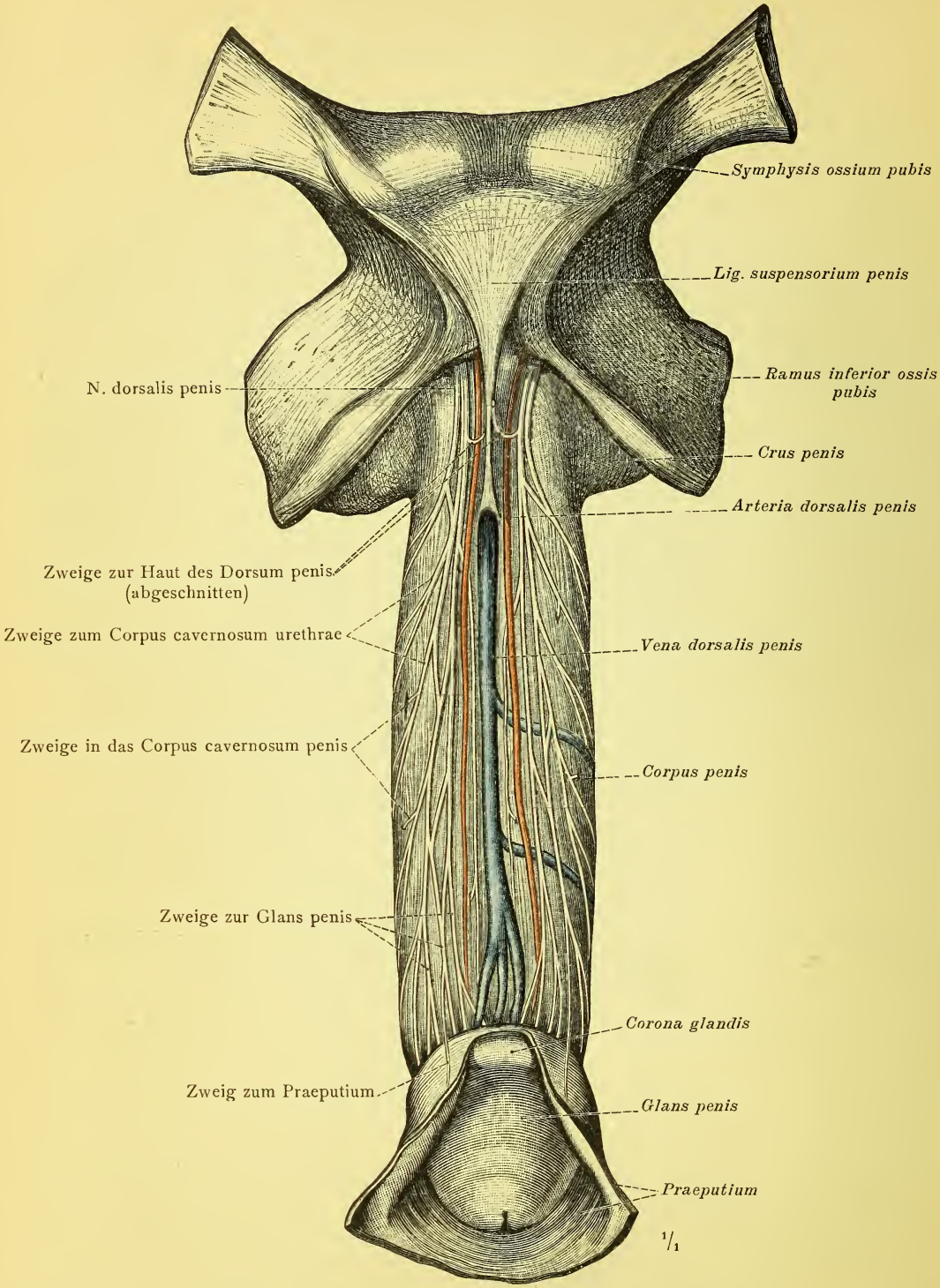

Fig. 1262. Die Vertheilung des N. dorsalis penis an dem Rücken des männlichen Gliedes und das Lageverhältnis der A. und V. dorsalis penis zu den Zweigen des genannten Nerven.
(Die Haut des Penis ist bis auf das Praeputium abgelöst und das letztere an der Dorsalseite entzweigeschnitten worden.)

Nerven des männlichen Gliedes.

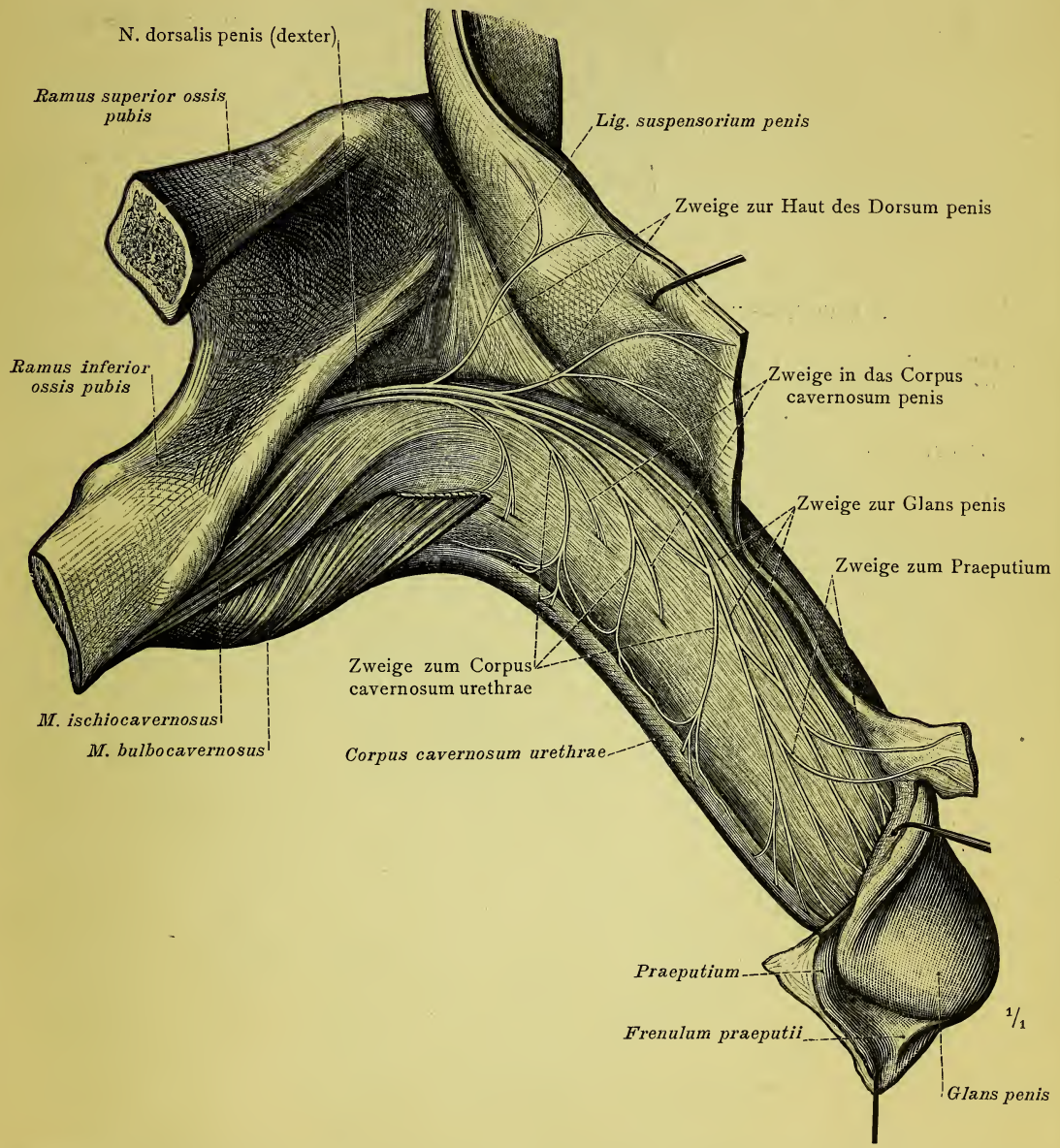

Fig. 1263. Die Vertheilung des N. dorsalis penis an dem männlichen Gliede und in der Haut desselben. Ansicht von der rechten Seite.
(Der von der rechten Seite des Penis und des Mons pubis erhalten gebliebene Theil der äusseren Haut ist nach oben umgelegt worden. Von dem M. bulbocavernosus ist der vorderste Theil abgeschnitten worden, um den in ihn eintretenden Zweig des N. dorsalis penis zur Ansicht zu bringen.)

Nerven des männlichen Gliedes.

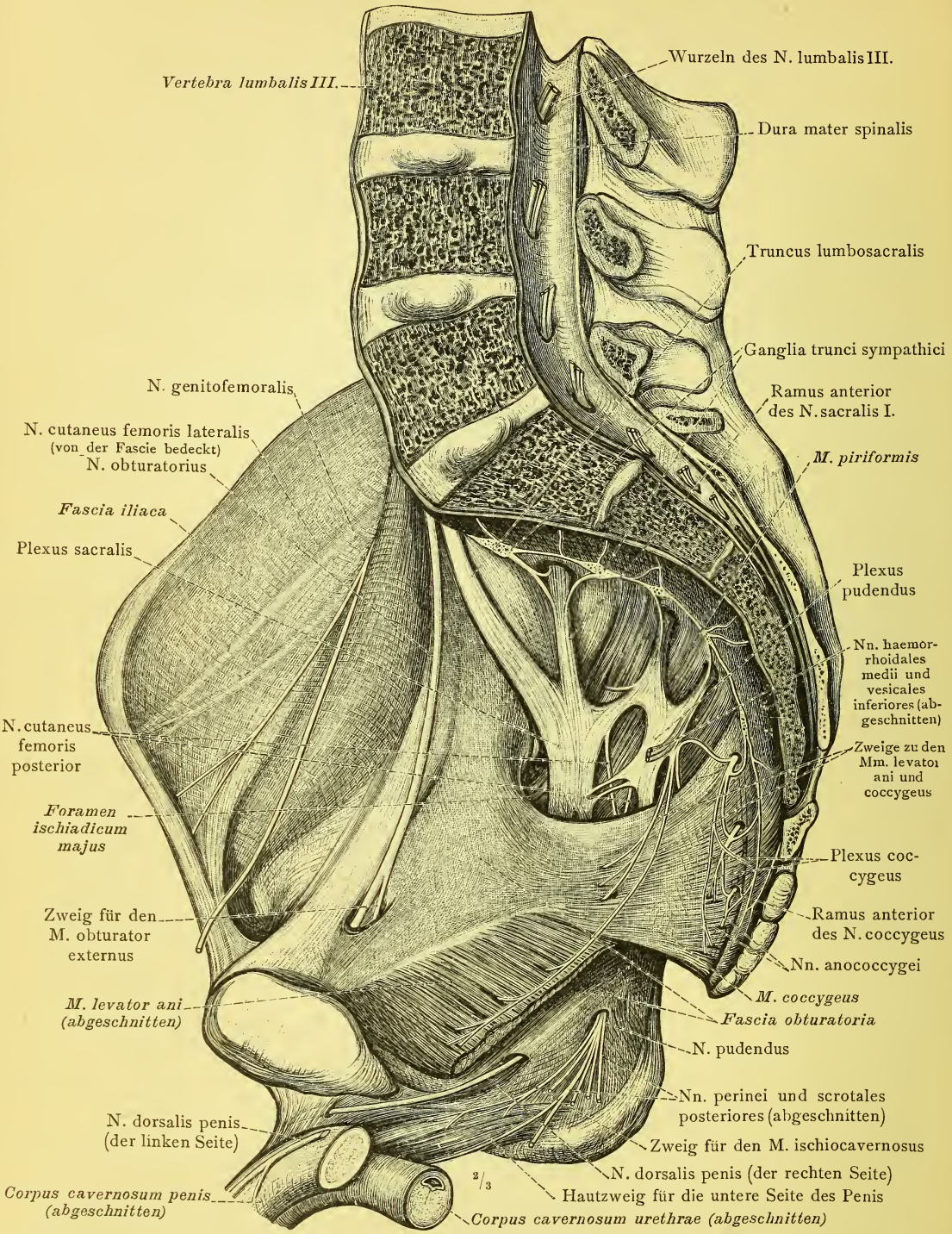

Fig. 1264. Der Plexus sacralis, der Plexus pudendus und der Plexus coccygeus, an der rechten Hälfte eines median-sagittal durchschnittenen männlichen Beckens dargestellt. Die aus dem 3. und 4. Kreuznerven stammenden Zweige für die Mm. levator ani und coccygeus. Die Zweige aus den vorderen Aesten des Steissnerven und der letzten Kreuznerven, welche nach Aufnahme eines Verbindungszweiges aus dem sympathischen Nervensystem den M. coccygeus durchbohren und die Nn. anococcygei bilden helfen (vergl. hiezu Fig. 1261). Der Durchtritt der Aeste des N. pudendus durch die Fascia obturatoria in die Fossa ischiorectalis.

Plexus sacralis, Plexus pudendus und Plexus coccygeus.

SYSTEMA NERVORUM PERIPHERICUM.

DAS PERIPHERE NERVENSYSTEM.

NERVI CEREBRALES.

HIRNNERVEN.

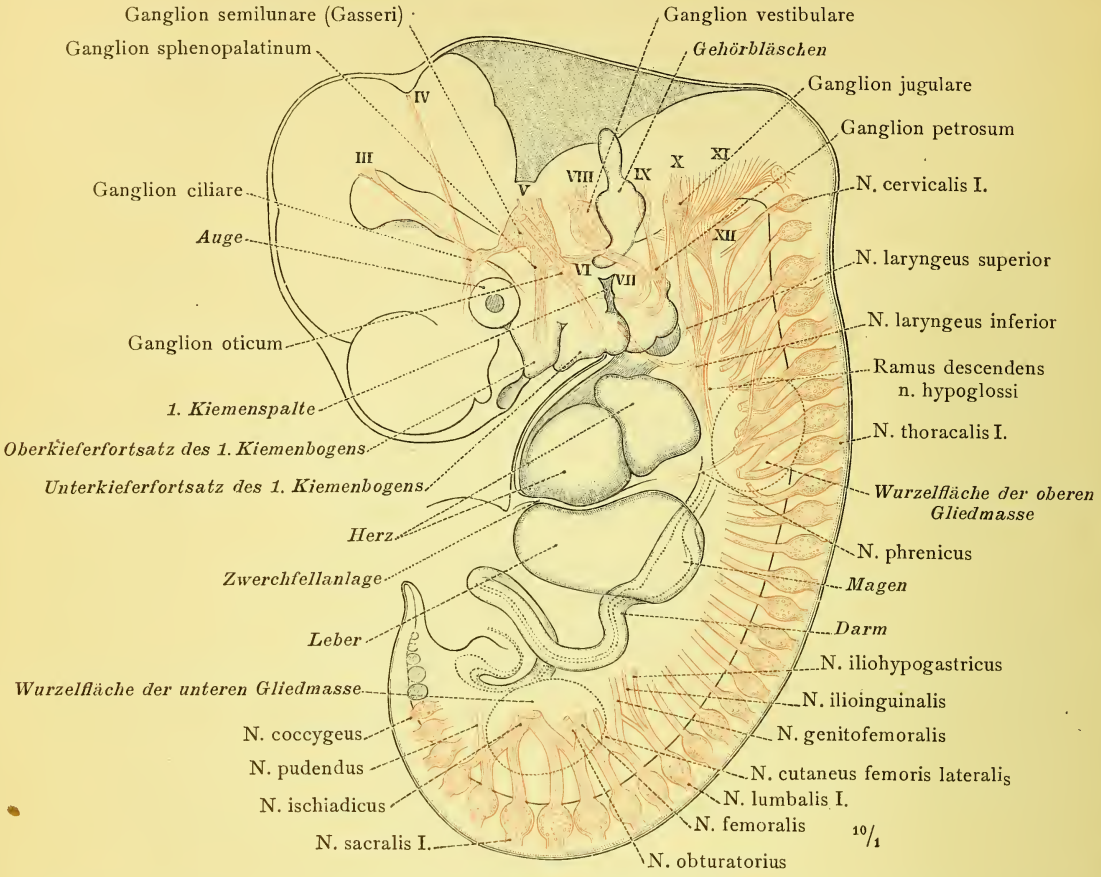

Fig. 1265. Anlage des cerebrospinalen Nervensystems an einem menschlichen Embryo von 10·2 Mm. Länge (etwa 32. Tag der Entwicklung). Construction von W. His.

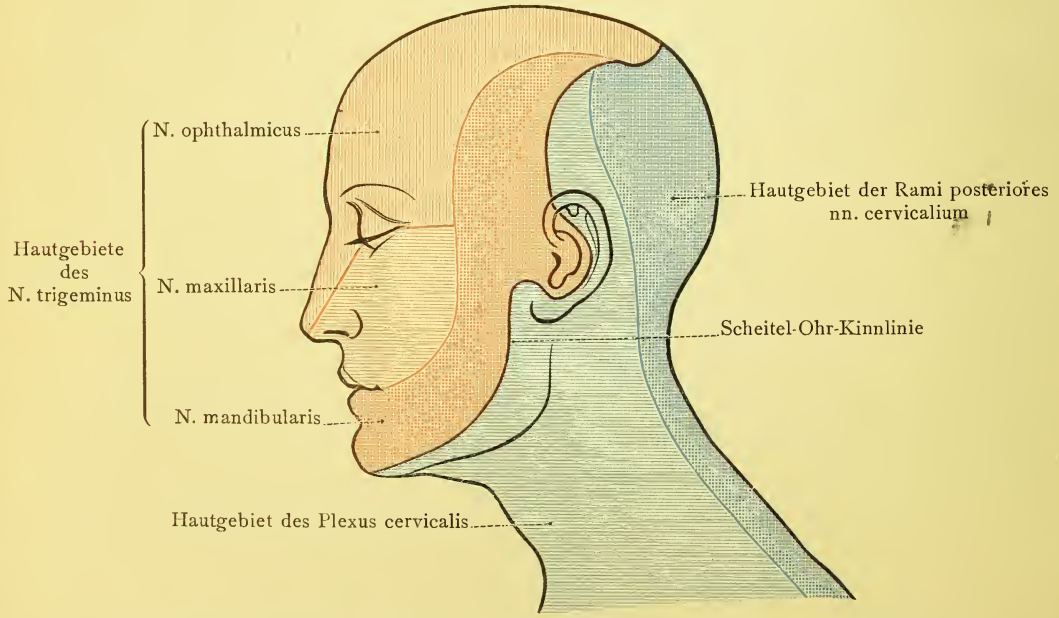

Fig. 1266. Die Hautgebiete des N. trigeminus und seiner drei Aeste.

Trigeminus-Gruppe.

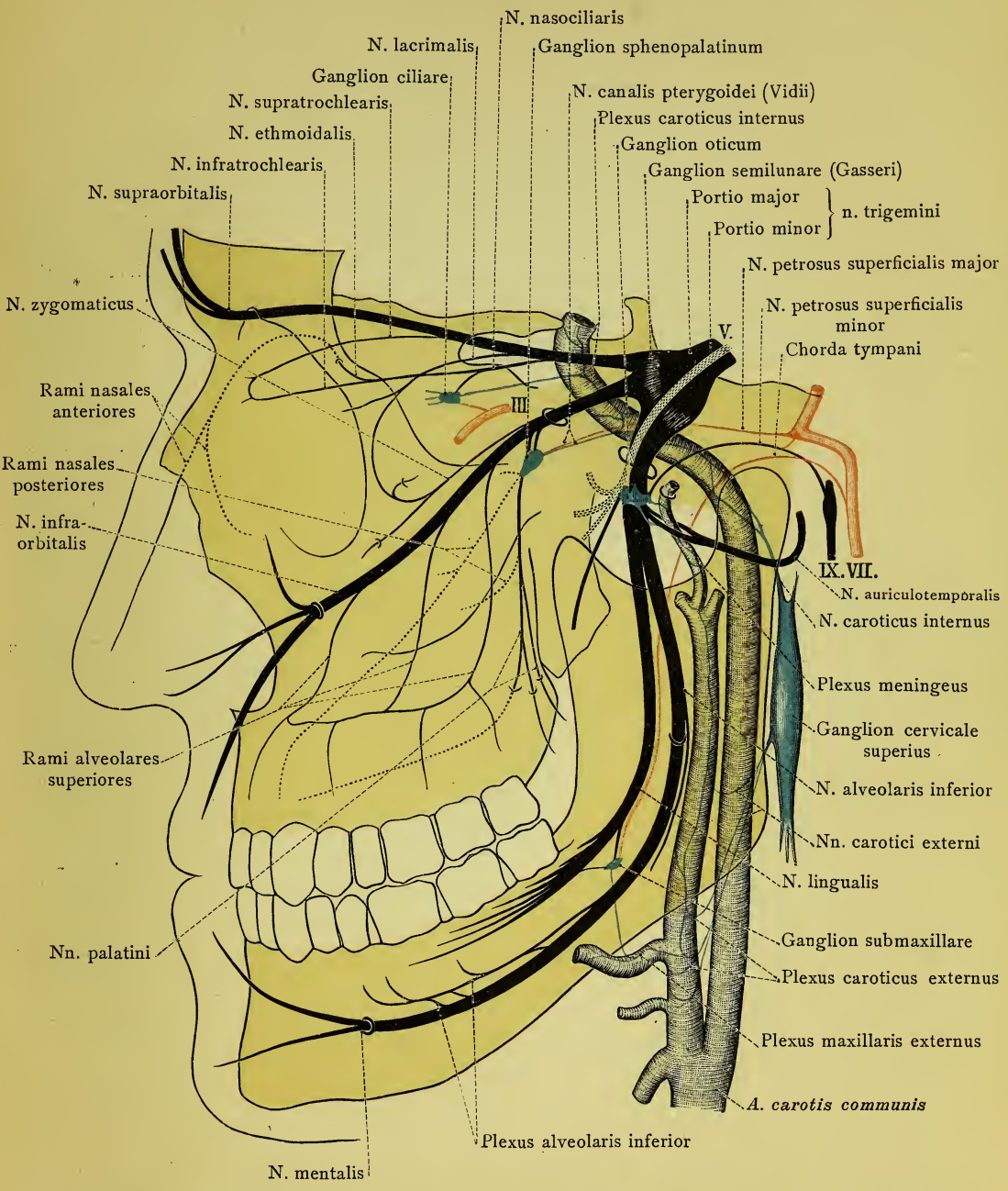

Fig. 1267. Der dreigetheilte Nerve, N. trigeminus; schematische Darstellung seiner Verzweigungen und seiner wichtigsten Verbindungen.
(Die durch rothe Farbe gekennzeichneten Nerven sind der N. oculomotorius (III) und der N. facialis (VII); mit V ist die Wurzel des N. trigeminus, mit IX der N. glossopharyngeus bezeichnet. Die Ganglien des N. trigeminus, sowie die Theile des sympathischen Nervensystems sind durch blaue Farbe hervorgehoben.)

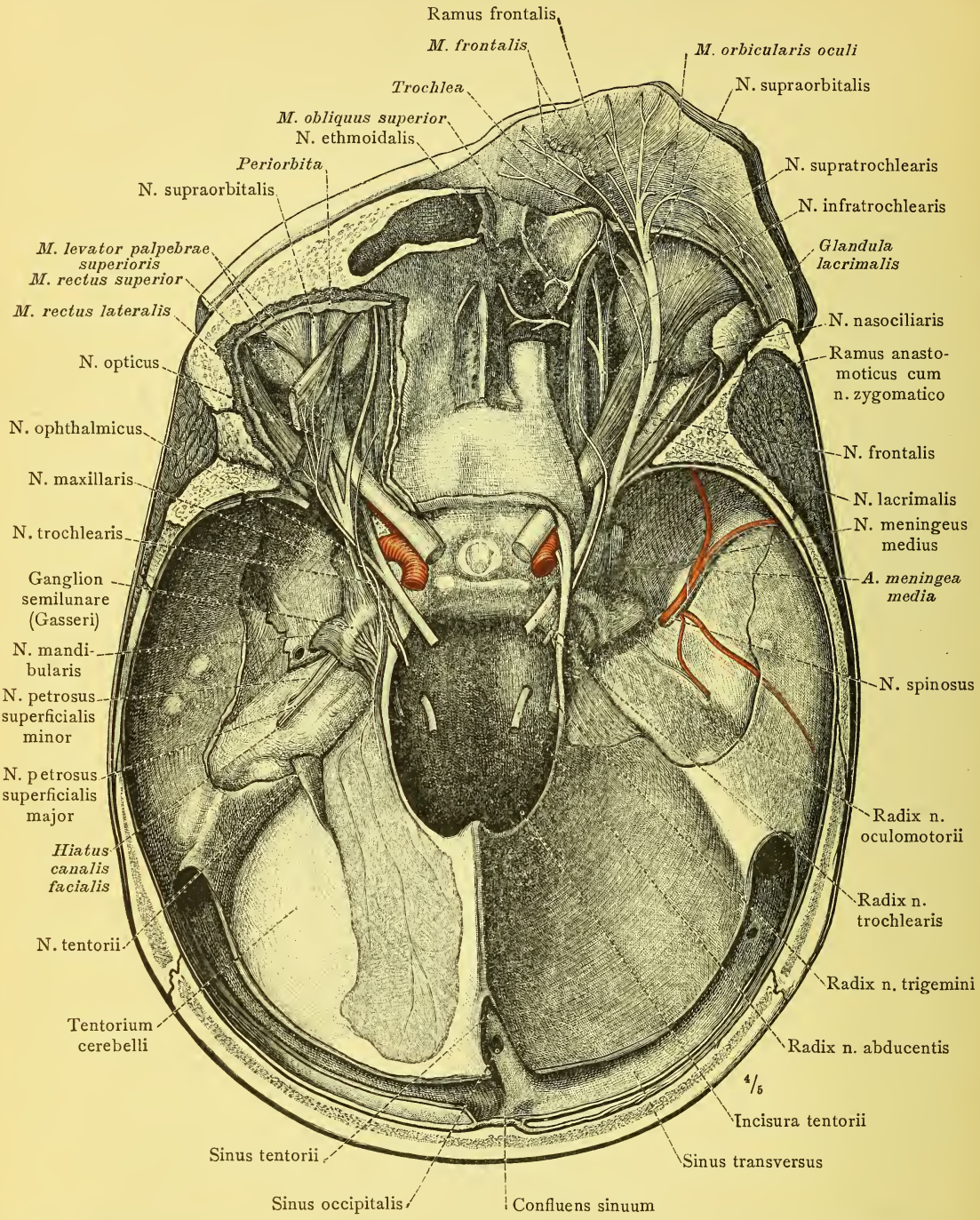

Fig. 1268. Der 1. Ast des N. trigeminus, N. ophthalmicus, sowie der Ramus superior des N. oculomotorius und der N. trochlearis, nach Abtragung der oberen Augenhöhlenwand dargestellt. Die Nerven der harten Hirnhaut: der aus dem 1. Ast des N. trigeminus stammende N. tentorii (bezüglich seines Ursprunges ist Fig. 1273 zu vergleichen), der N. meningeus medius aus dem 2. und der N. spinosus aus dem 3. Ast des N. trigeminus. (Auf der linken Körperseite ist der obere Augenhöhlenrand erhalten geblieben, hingegen wurden die Mm. levator palpebrae superioris und rectus superior an ihren Ursprungsstellen abgelöst und seitlich umgelegt, um die in sie eintretenden Zweige des N. oculomotorius sichtbar zu machen.)

Trigeminus-Gruppe.

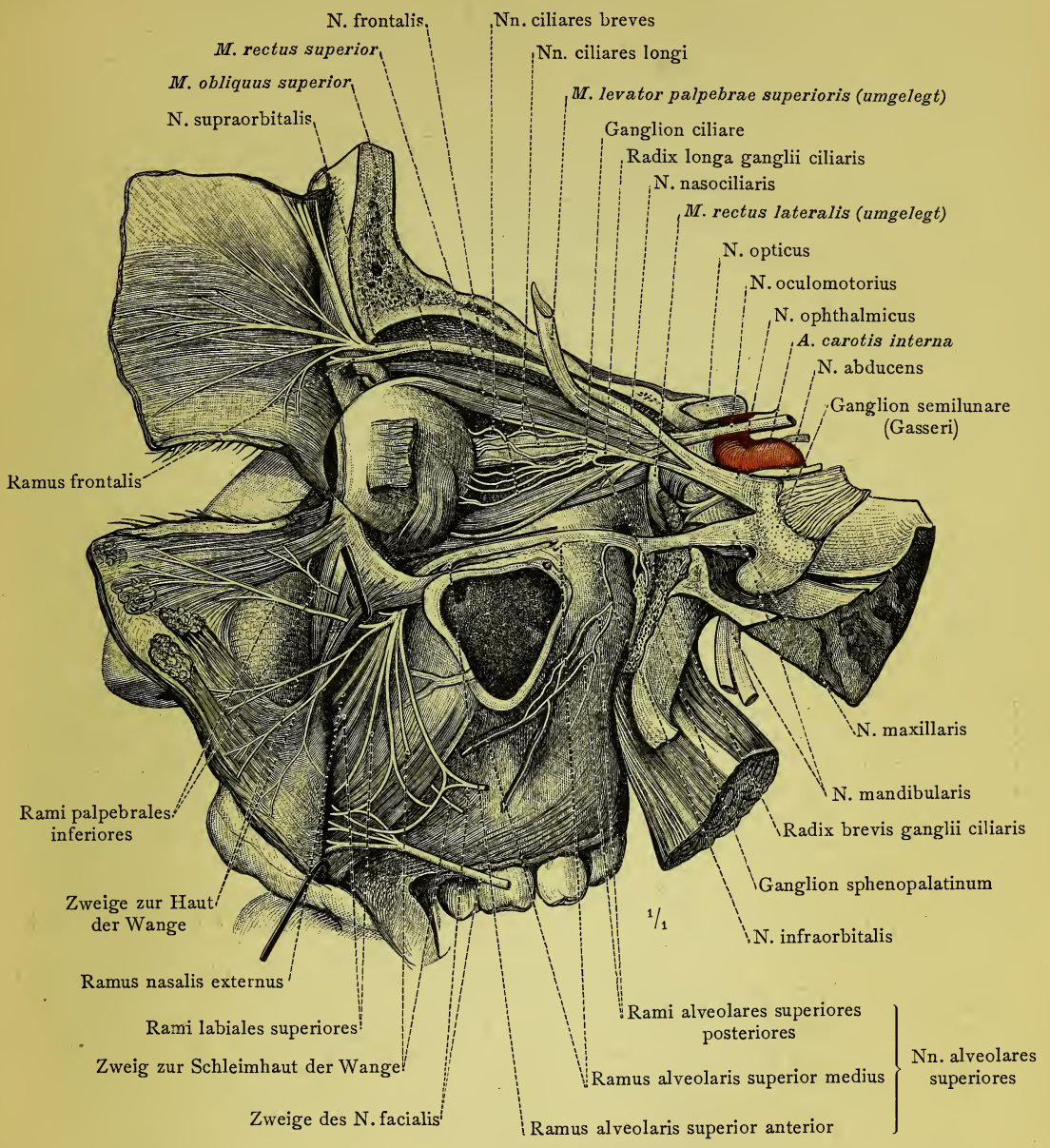

Fig. 1269. Der 2. Ast des N. trigeminus, N. maxillaris, und dessen Verbindung mit dem Ganglion sphenopalatinum durch zwei Nn. sphenopalatini. Die Zahnnerven des Oberkiefers, Nn. alveolares superiores. Die aus dem N. infraorbitalis hervorgehende Gesichtsradiation des N. maxillaris. Von dem 1. Ast des N. trigeminus sind der N. frontalis und das Ganglion ciliare mit den in den Augapfel tretenden Nn. ciliares dargestellt. Linke Seite; Ansicht von links.

(Die Haut der Stirne und der Backe ist sammt den oberflächlichen Gesichtsmuskeln von der Seite her abgelöst und nach vorne umgelegt worden. Hierauf wurde der Unterkiefer entfernt und die laterale Augenhöhlenwand, sowie die Seitenwand des Schädels bis zur Fossa pterygopalatina abgetragen. Die Mm. levator palpebrae superioris und rectus lateralis sind durchgeschnitten und ihre hinteren Antheile nach hinten umgelegt worden. Der M. quadratus labii superioris, welcher die Ausstrahlung des N. infraorbitalis bedeckt, ist durch einen Haken emporgehoben.)

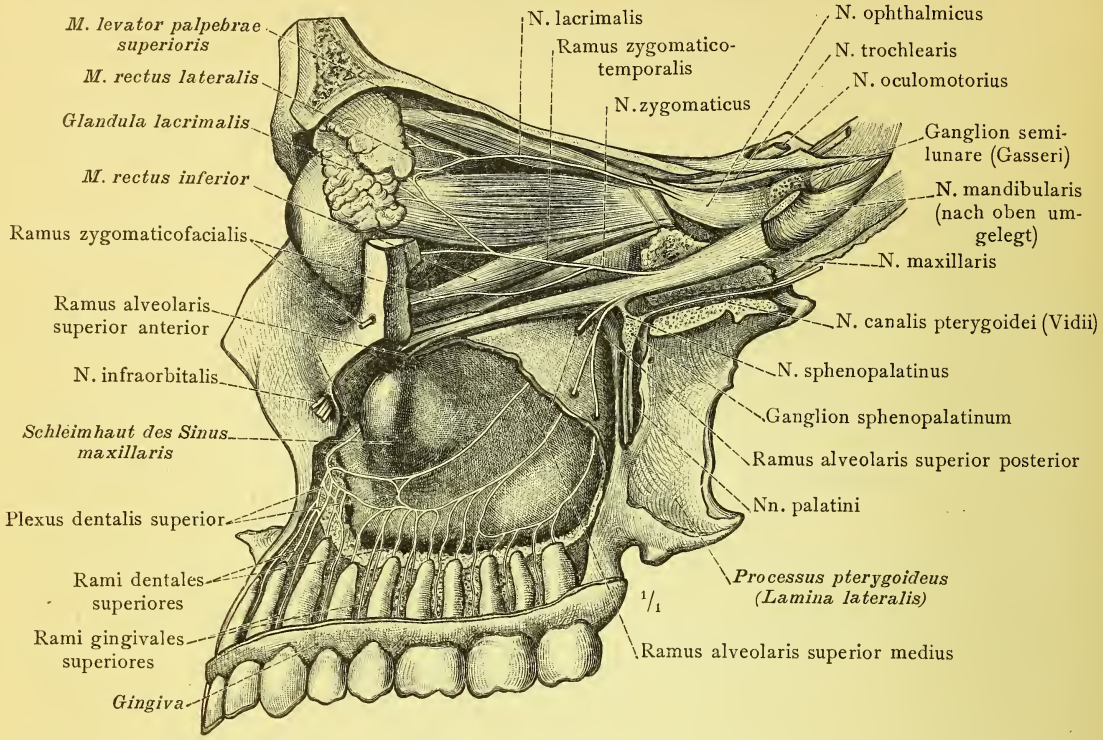

Fig. 1270. Die von dem N. maxillaris abzweigenden Zahnnerven des Oberkiefers, Nn. alveolares superiores, der Plexus dentalis superior und die Rami dentales superiores, nach Abtragung der äusseren Lamelle des Oberkieferbeines dargestellt. N. zygomaticus und seine Anastomose mit dem N. lacrimalis. Linke Seite; Ansicht von links. (In dem Bereich der Kieferhöhle ist die Aussenseite der Schleimhaut blossgelegt.)

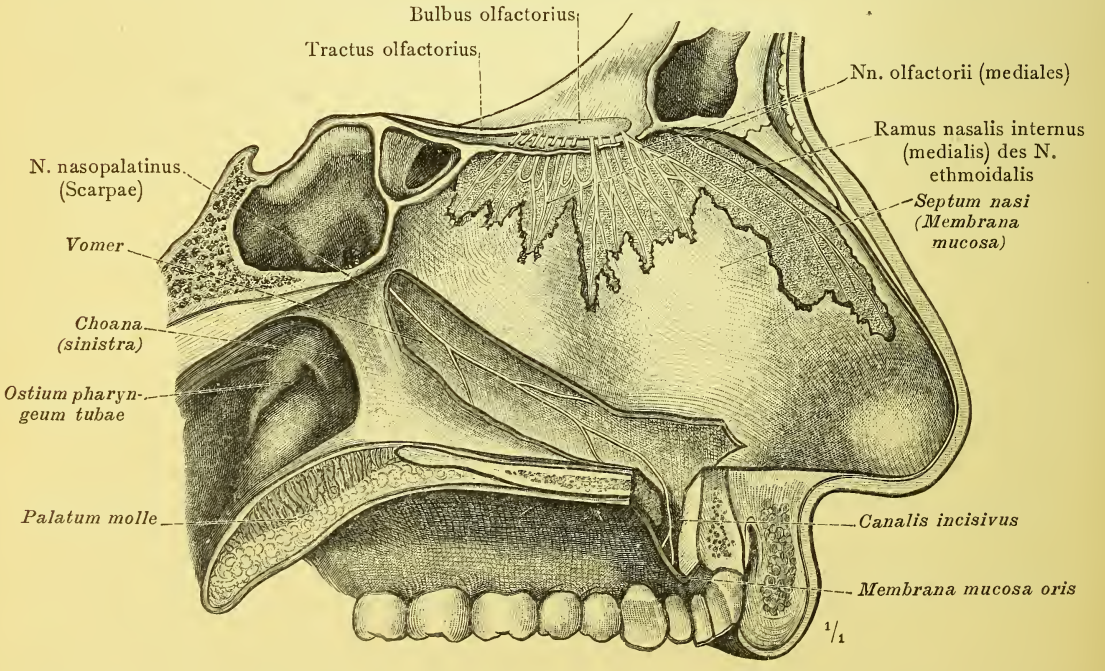

Fig. 1271. Die Nn. olfactorii, der Ramus nasalis internus (medialis) des N. ethmoidalis und der aus dem Ganglion sphenopalatinum stammende N. nasopalatinus, an der rechten Seite der Nasenscheidewand durch theilweise Abtragung der Schleimhaut blossgelegt.

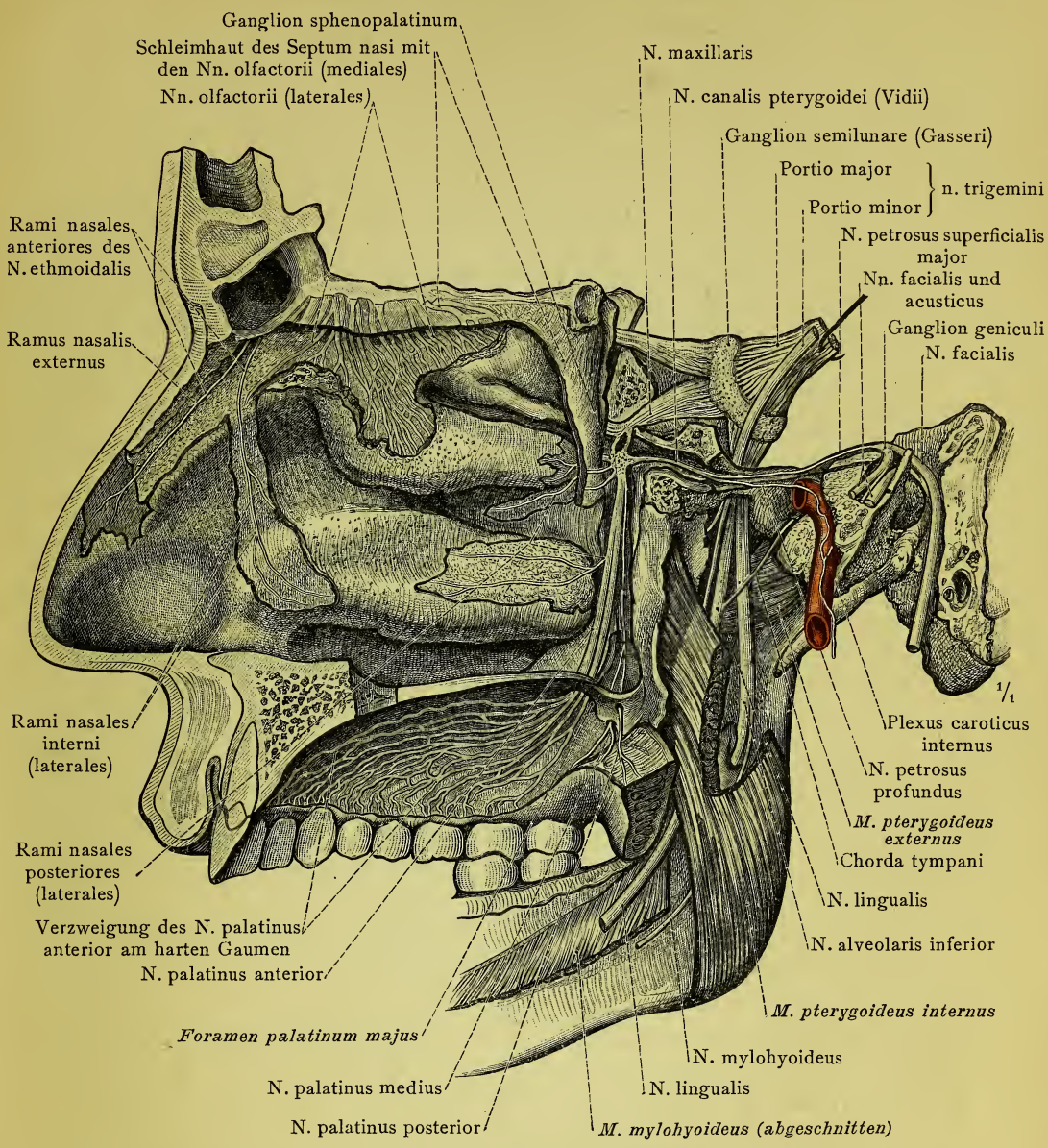

Fig. 1272. Das Ganglion sphenopalatinum; seine Wurzeln: die Nn. sphenopalatini und der N. canalis pterygoidei (Vidii); die von diesem Ganglion ausgehende Nasengaumen-Radiation des N. maxillaris: die Rami nasales posteriores und die Nn. palatini. Die aus dem N. nasociliaris stammenden Rami nasales anteriores (laterales). Der Austritt des 3. Astes des N. trigeminus, N. mandibularis, aus dem Foramen ovale und die Verbindung des N. lingualis mit der Chorda tympani. Die Verzweigung der Nn. olfactorii (laterales) an der oberen und mittleren Nasenmuschel.

(An der rechten Hälfte eines sagittal durchschnittenen Kopfes wurden die Zunge, der grösste Theil des weichen Gaumens und der Schlundkopf entfernt; sodann der mittlere Theil der Schädelbasis bis zum Canalis caroticus abgetragen und dieser, sowie der Canalis pterygoideus (Vidii), der innere Gehörgang und der Falloppi'sche Canal des Felsenbeines eröffnet. Das Ganglion semilunare wurde lateral umgelegt, um die an seiner unteren Seite verlaufende Portio minor des N. trigeminus zu zeigen. Von der Nasenscheidewand ist ein schmaler Schleimhautstreifen erhalten, an dessen oberen Theil die Stämmchen der medialen Riechnerven sichtbar sind.)

Trigeminus-Gruppe. — Nn. olfactorii, Riechnerven.

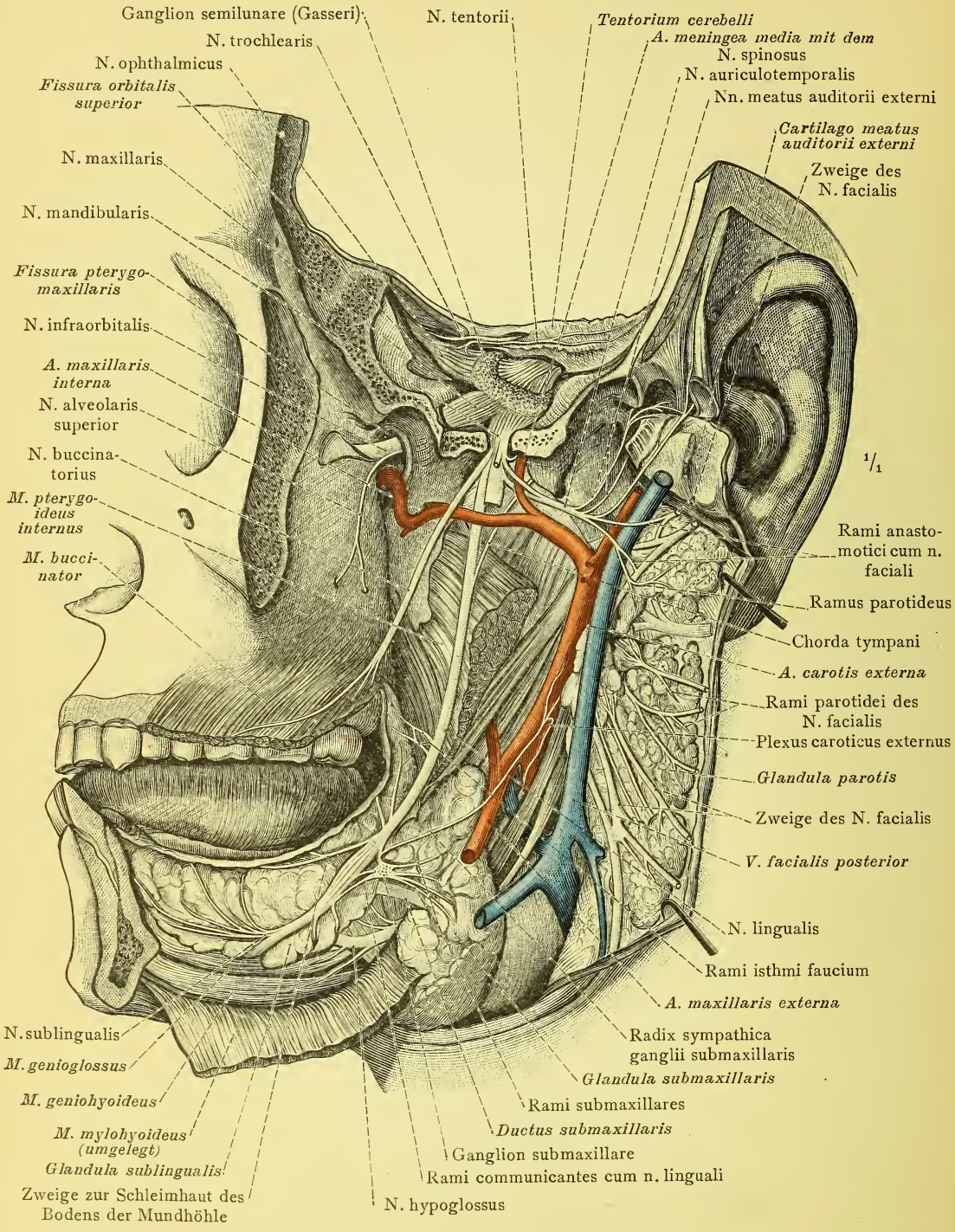

Fig. 1273. Der 3. Ast des N. trigeminus, N. mandibularis. Von seinen Zweigen sind die motorischen und der N. alveolaris inferior nahe an der Schädelbasis abgeschnitten. (An der linken Kopfseite ist vor dem Ohr ein senkrechter Schnitt durch die Ohrspeicheldrüse geführt, die linke Unterkieferhälfte abgetragen und zwischen dem Jochbein und dem äusseren Gehörgang ein keilförmiges, bis an das Foramen ovale reichendes Stück der Schädelbasis ausgesägt worden. Der hintere Antheil der Glandula parotis ist sammt der äusseren Haut nach hinten umgelegt.)

Trigeminus-Gruppe.

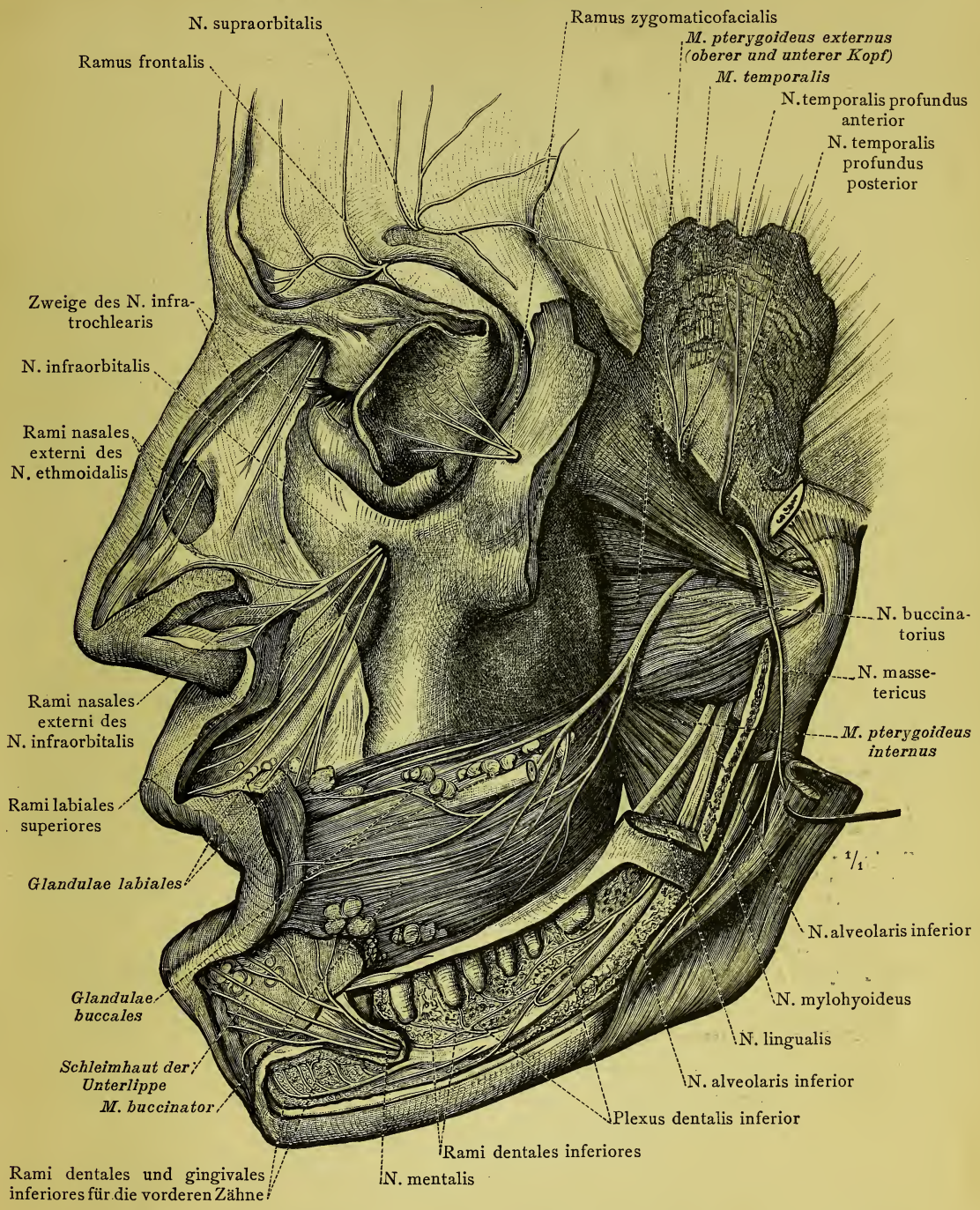

Fig. 1274. Der N. alveolaris inferior; sein Verlauf durch den Canal des Unterkiefers; die von ihm abzweigenden Zahnnerven des Unterkiefers mit dem Plexus dentalis inferior, und sein Endzweig, der N. mentalis. Der N. buccinatorius. Von den motorischen Zweigen des N. mandibularis kommen die Nn. temporales profundi und der N. masseter zur Ansicht. — Der Ramus zygomaticofacialis des N. zygomaticus, die Rami labiales superiores und die Hautnerven der äusseren Nase. Die in die Stirngegend austretenden Zweige des N. ophthalmicus.

(Nach Abtragung des Jochbogens, des vorderen Theiles des Unterkieferastes und der äusseren Platte des Unterkieferkörpers dargestellt. Um die Nn. temporales profundi zur Ansicht zu bringen, ist der untere Theil des M. temporalis abgetragen worden.)

Trigeminus-Gruppe.

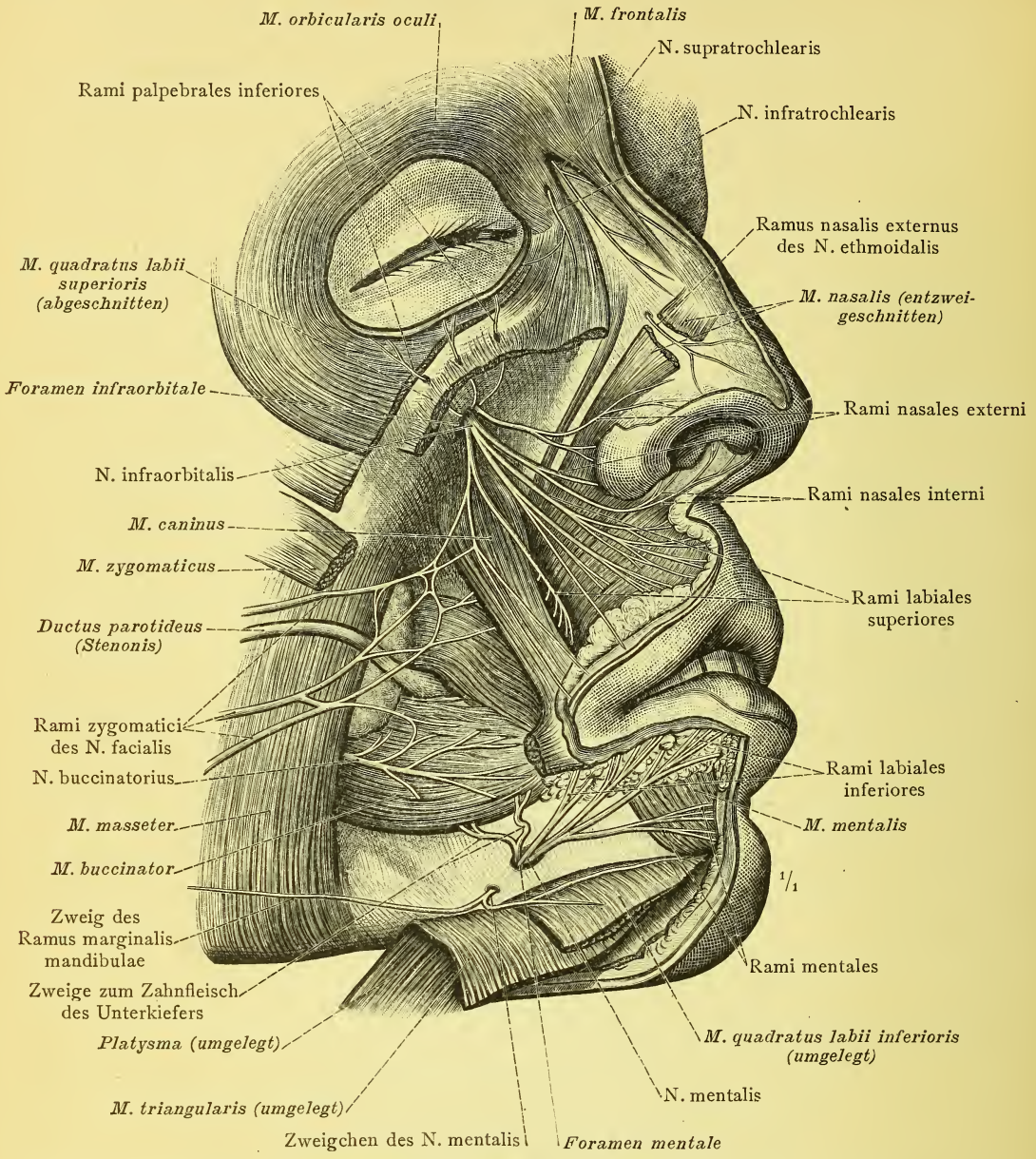

Fig. 1275. Ein Theil der Gesichtsradiation des N. maxillaris mit den Hautnerven der äusseren Nase und den Nerven der Unter- und Oberlippe: die in der Haut der Oberkiefergegend, des Nasenflügels, der Nasenscheidewand und des unteren Augenlides endigenden Zweige des N. infraorbitalis: Rami labiales superiores, Rami nasales, externi und interni, und Rami palpebrales inferiores. Die Verbindung der erstgenannten Zweige mit Zweigen des N. facialis. Die Vertheilung der aus dem 1. Ast des N. trigeminus stammenden Nn. supratrochlearis und infratrochlearis, sowie die Endverzweigung der dem 3. Ast angehörenden Nn. buccinatorius und mentalis. Ein selbständig aus dem Unterkieferbein austretendes Zweigchen des N. mentalis anastomosirt mit dem Ramus marginalis mandibulae des N. facialis.
(Darstellung an der rechten Gesichtsseite, nach Ablösung der Haut und der oberflächlichen Schichte der Gesichtsmuskulatur. Der M. nasalis ist entzweigeschnitten worden, um den Verlauf des aus dem N. nasociliaris stammenden Ramus nasalis externus an der äusseren Nase zur Ansicht zu bringen.)

Trigeminus-Gruppe.

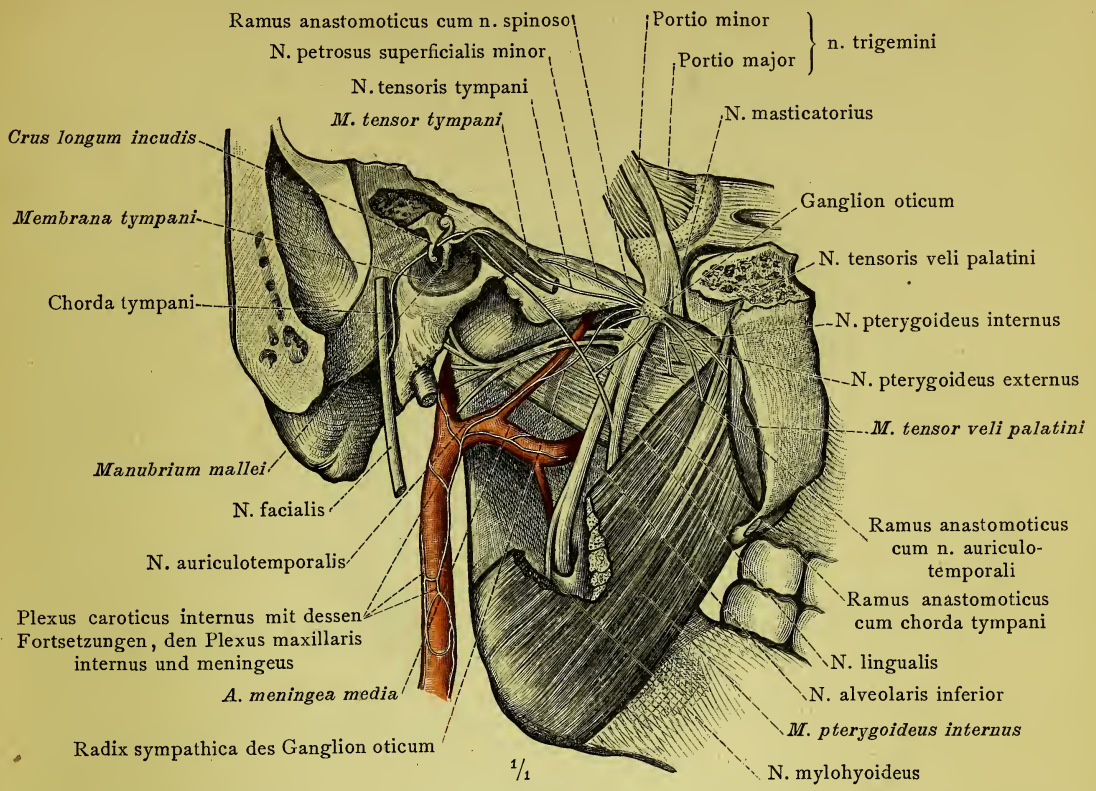

Fig. 1276. Das Ganglion oticum; seine Verbindungen und die von ihm ausstrahlenden peripheren Nerven, an der linken Kopfhälfte von der medialen Seite her dargestellt.

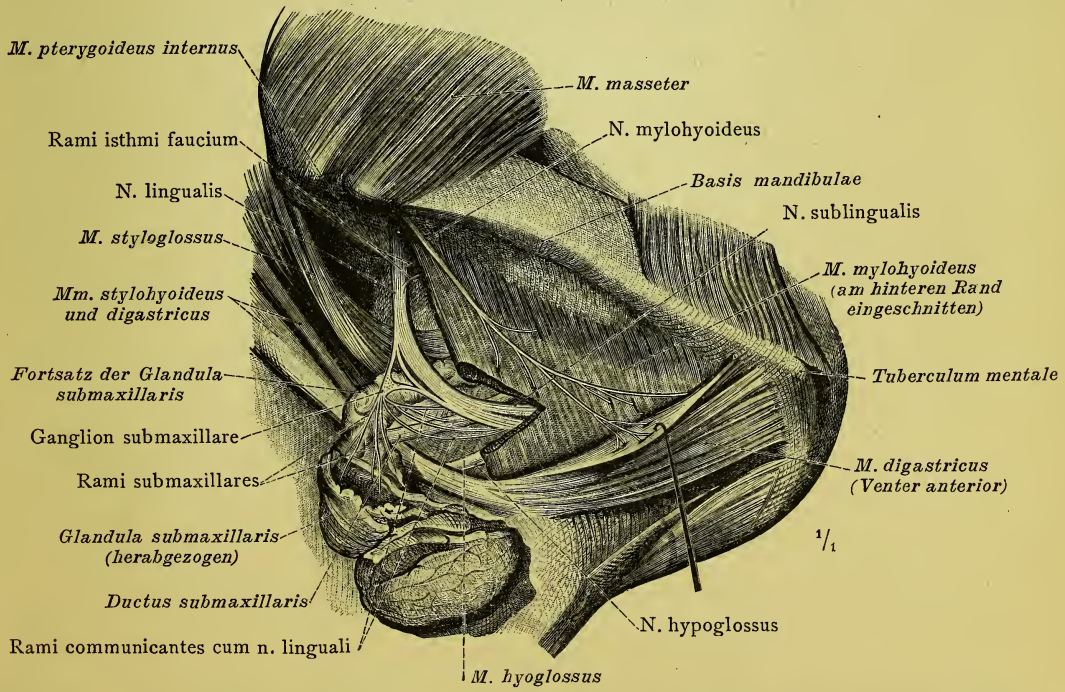

Fig. 1277. Das Ganglion submaxillare und die von ihm ausgehenden Nerven, sowie der N. mylohyoideus, in der rechten Regio submaxillaris dargestellt. Ansicht schräg von unten. (Die Unterkieferdrüse ist aus ihrer Lagerstätte ausgeschält und nach unten umgelegt worden.)

Trigeminus-Gruppe.

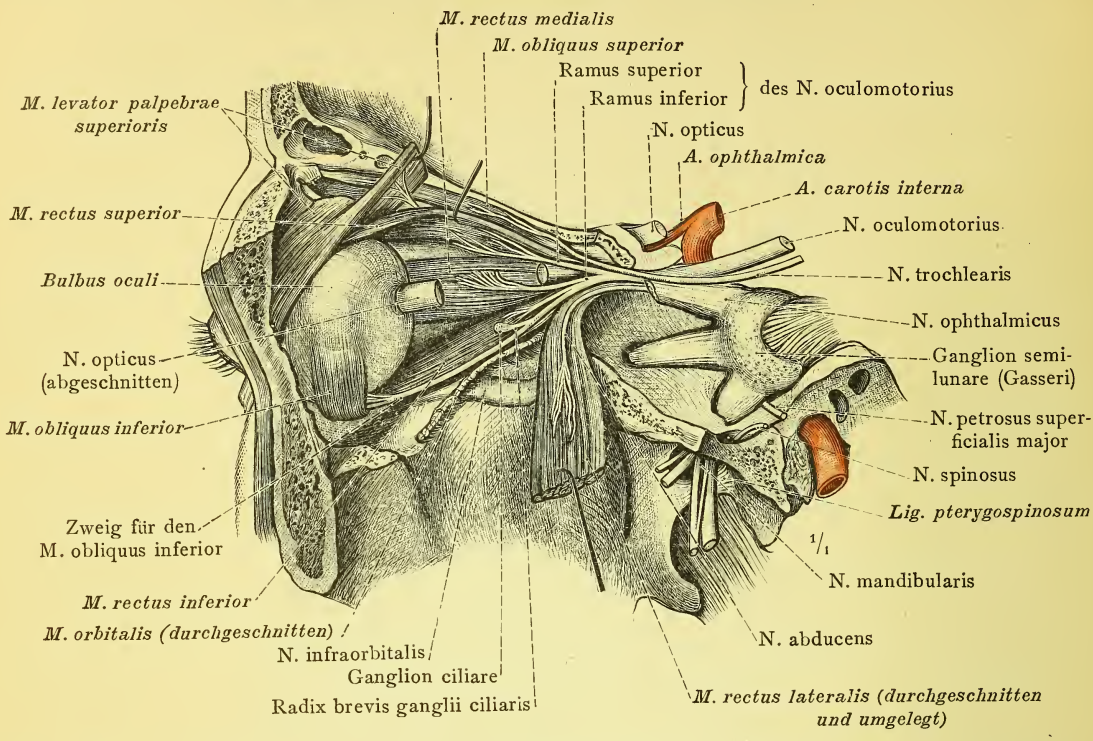

Fig. 1278. Die Nerven der äusseren Augenmuskeln: Nn. oculomotorius, trochlearis und abducens, nach Abtragung der lateralen und oberen Augenhöhlenwand an der linken Kopfhälfte dargestellt. (Die Mm. levator palpebrae superioris und rectus lateralis sind durchgeschnitten und umgelegt worden.)

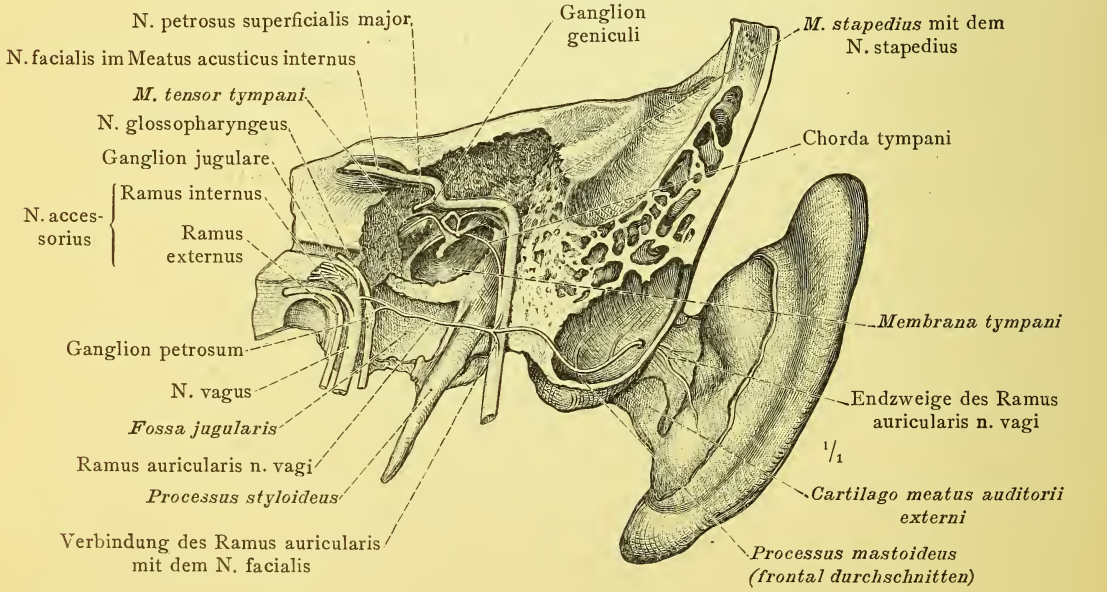

Fig. 1279. Der Gesichtsnerve, N. facialis; sein Verlauf durch den Falloppi'schen Kanal und die auf dieser Strecke von ihm entstehenden Zweige, an dem rechten Felsenbein von hinten her dargestellt. Der Ramus auricularis des N. vagus und die Verbindung des N. glossopharyngeus mit demselben durch den Ramus anastomoticus cum ramo auriculari n. vagi.

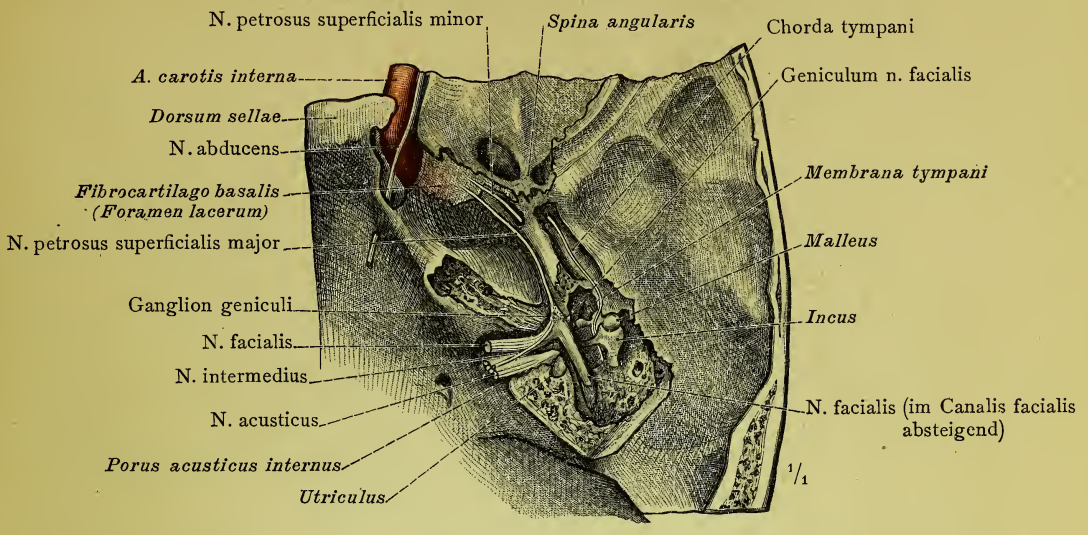

Fig. 1280. Die Chorda tympani und der N. petrosus superficialis major im Bereich des rechten Felsenbeines von oben her nach Eröffnung der Trommelhöhle und des inneren Gehörganges dargestellt. N. intermedius und Ganglion geniculi.

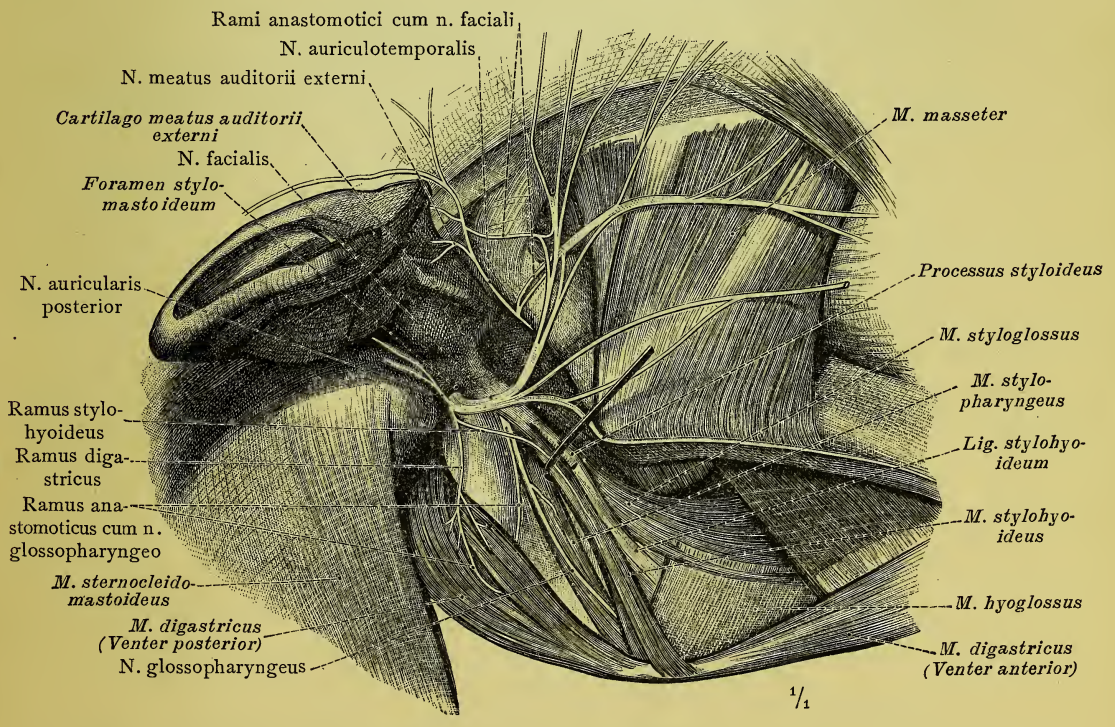

Fig. 1281. Der Austritt des Gesichtsnerven, N. facialis, aus dem Foramen stylomastoideum, seine Verästelung in der Fossa retromandibularis und die Verbindung seiner Zweige mit dem N. glossopharyngeus und dem N. auriculotemporalis, nach vollständiger Entfernung der Ohrspeicheldrüse an der rechten Kopfseite dargestellt. Der schlingenförmige Verbindungszweig zwischen dem N. facialis und dem N. glossopharyngeus durchbohrt den hinteren Bauch des M. digastricus. Ansicht schräg von unten.

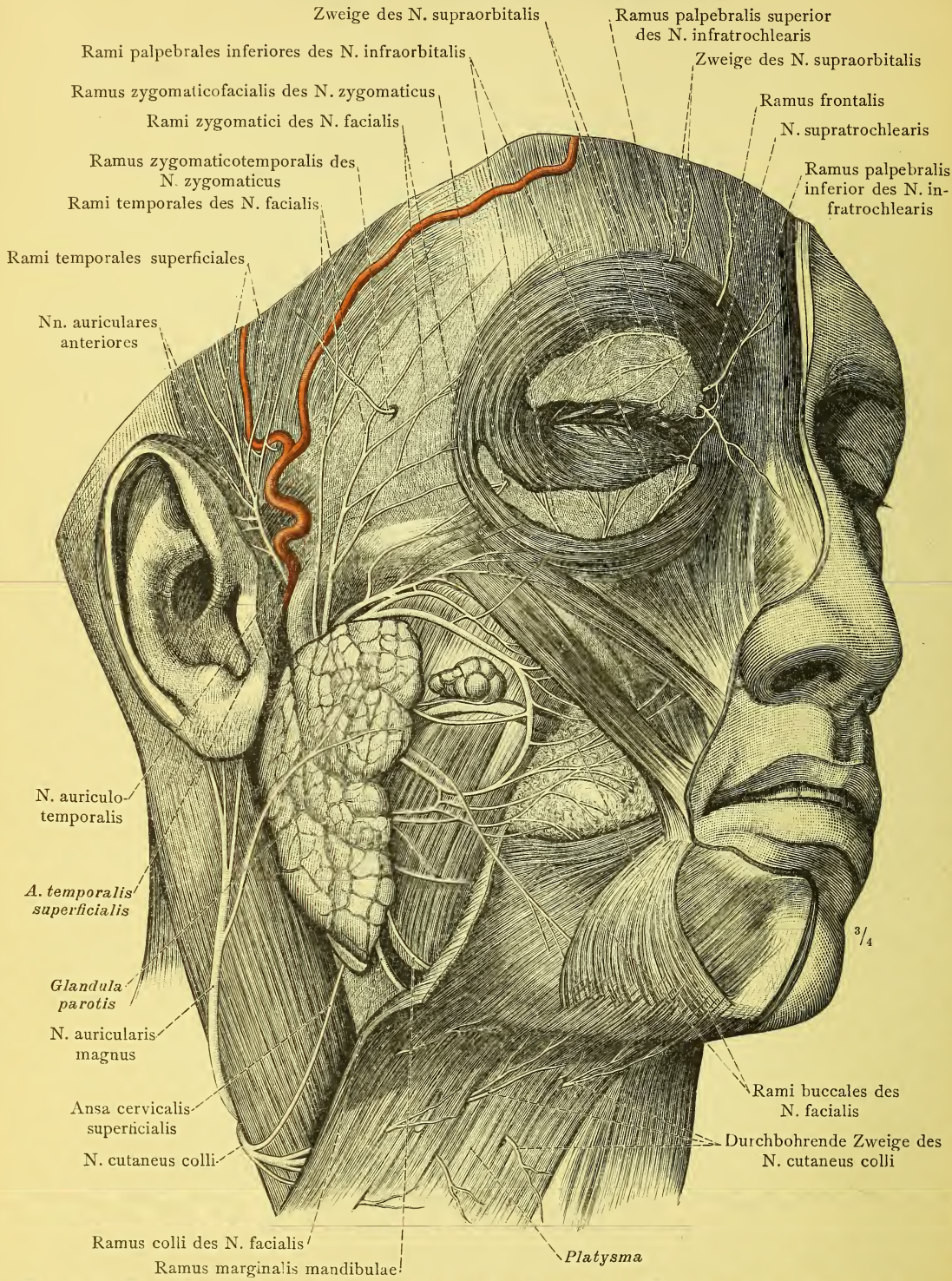

Fig. 1282. Der Gesichtsnerve, N. facialis; seine Zweige bei Erhaltung der Ohrspeicheldrüse, der oberflächlichen Gesichtsmuskulatur und des Corpus adiposum buccae an der rechten Kopfhälfte dargestellt. Die in das Gesicht und in den oberen Theil des Halses ausstrahlenden Nerven aus dem Plexus cervicalis und dem 1. Ast des N. trigeminus; von den Gesichtszweigen des 2. Astes sind nur die des N. zygomaticus erhalten. (Um den Verlauf der für die Augenlider bestimmten Nervenzweige zur Ansicht zu bringen, ist ein Theil des sie bedeckenden M. orbicularis oculi abgetragen worden.)

Trigeminus-Gruppe.

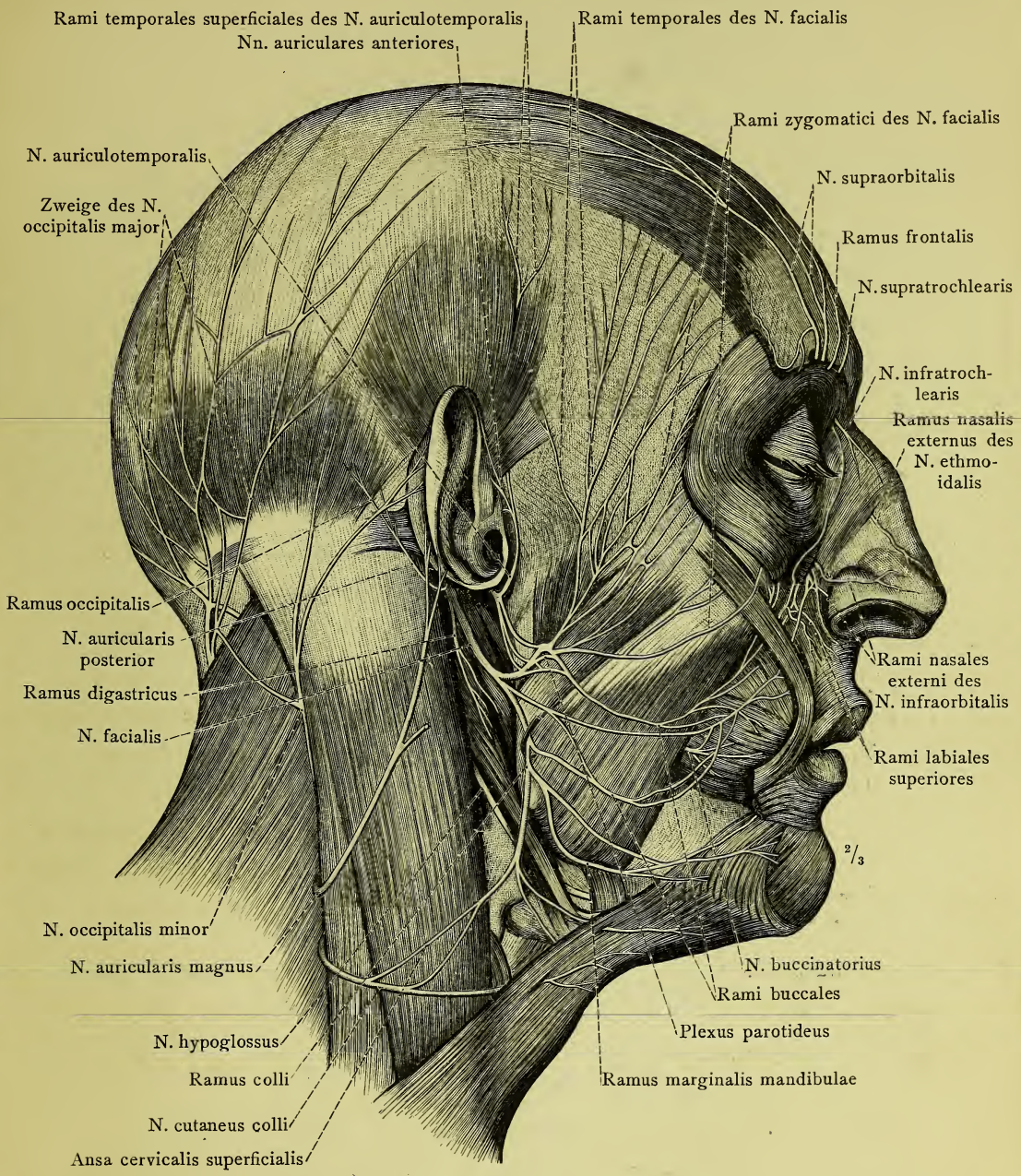

Fig. 1283. Die Verästelung des N. facialis im Gesicht, nach Entfernung der Ohrspeicheldrüse und eines Theiles der oberflächlichen Gesichtsmuskeln an der rechten Kopfhälfte dargestellt. Die Verbindungen des N. facialis mit dem N. auriculotemporalis, mit Zweigen des N. infraorbitalis und mit dem N. cutaneus colli. Die sensiblen Nerven der Stirngegend, der äusseren Nase und der Ohrmuschel; die Vertheilung der Nn. occipitalis major und occipitalis minor am Hinterkopf.
(Der obere Theil des M. orbicularis oculi und der untere Theil des M. frontalis sind abgetragen worden, um den Austritt der Zweige des N. frontalis aus der Augenhöhle sichtbar zu machen. Ebenso ist der hintere und obere Theil des Platysma entfernt, um die Verbindung des N. facialis mit dem N. cutaneus colli, die Ansa cervicalis superficialis, sowie den Ramus colli des N. facialis darzustellen. Der letztere ist mittelst eines Häkchens aus der Tiefe der Fossa retromandibularis herausgezogen.)

Trigeminus-Gruppe.

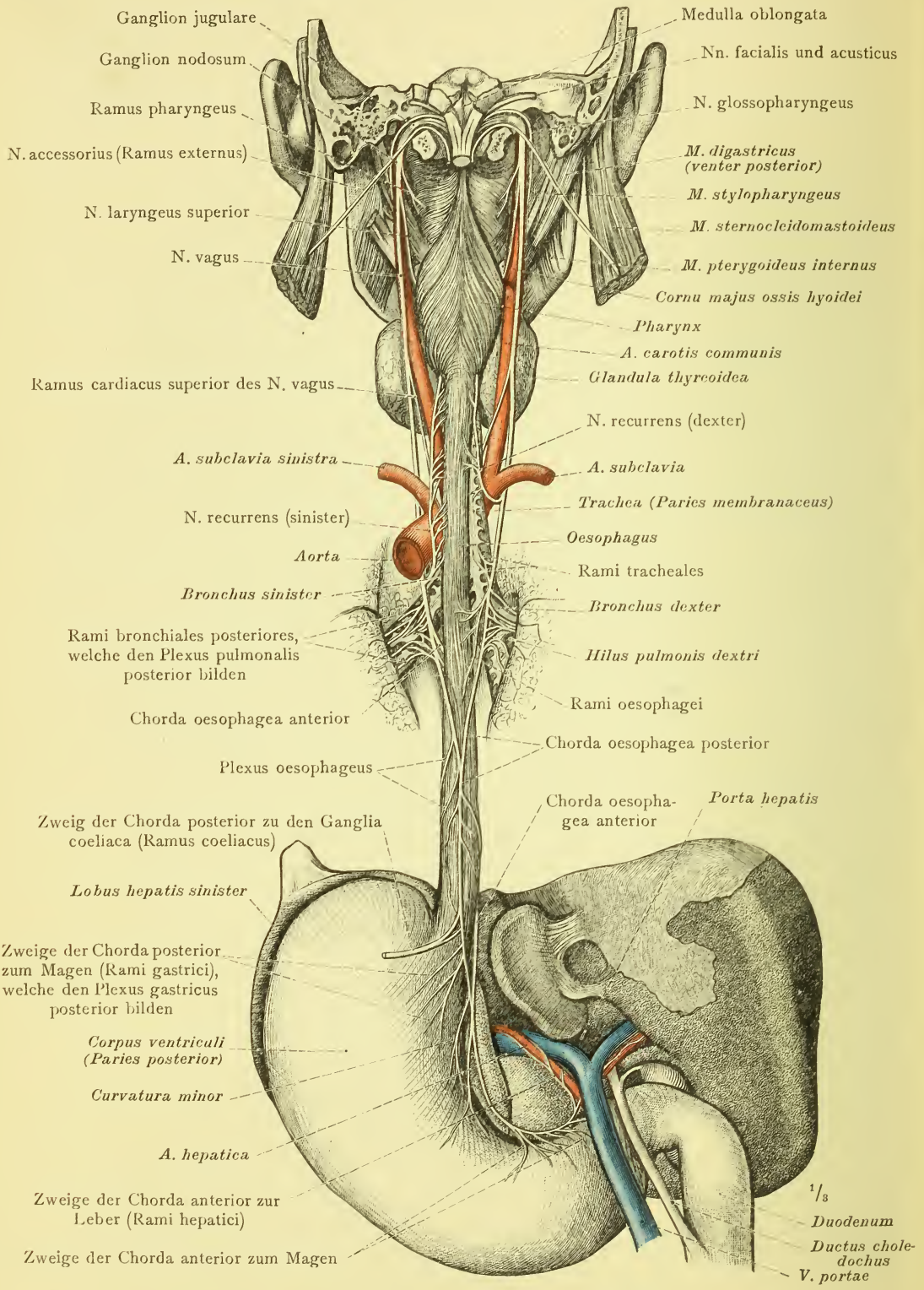

Fig. 1284. Der herumschweifende Nerve, N. vagus; Uebersicht seiner wichtigsten Zweige, an den ausgelösten Eingeweiden von der hinteren Seite dargestellt. (Bezüglich des Ramus auricularis n. vagi vergl. Fig. 1279.)

Vagus-Gruppe.

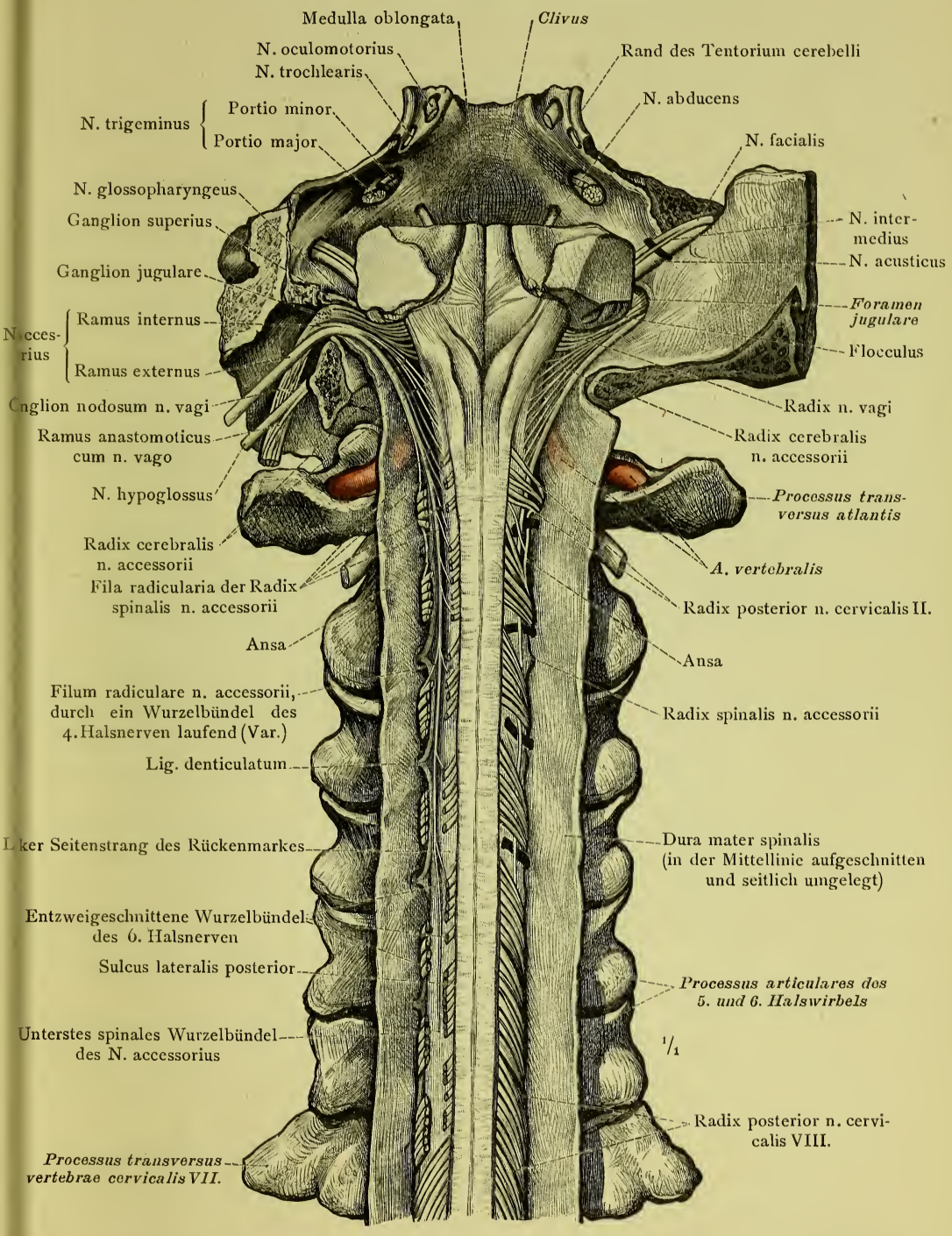

Fig. 1285. Die Wurzeln des N. vagus und des Beinerven, N. accessorius; die Theilung des N. accessorius in den Ramus internus und externus. Ansicht von hinten. Nach Entfernung der Hinterhauptschuppe und der Wirbelbögen wurde die Dura mater spinalis entlang der Mittellinie gespalten und seitlich umgelegt, die Arachnoidea entfernt und auf der linken Seite jene Strecken der hinteren Wurzeln der Rückenmarksnerven ausgeschnitten, welche die spinalen Wurzelbündel des N. accessorius bedecken; rechts sind die letzteren mit schwarzen Papierstreifchen unterlegt. Auf der linken Seite wurden die durch das Foramen jugulare austretenden Nerven blossgelegt.)

Vagus-Gruppe.

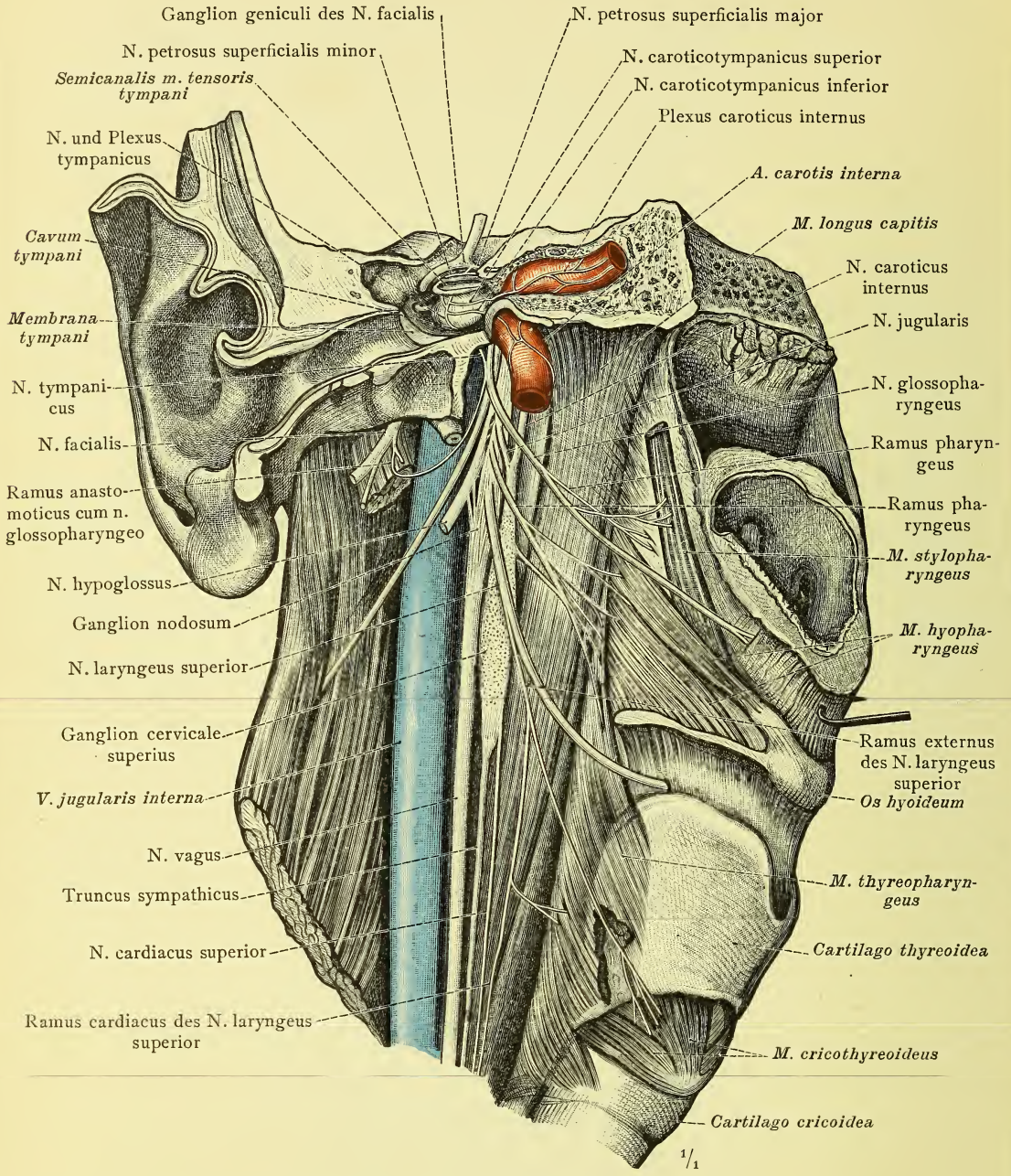

Fig. 1286. Der Zungenschlundkopfnerve, N. glossopharyngeus; seine Verbindung mit dem N. facialis, die Verbindung des von ihm abzweigenden N. tympanicus mit den Nn. caroticotympanici zu dem Plexus tympanicus und seine Zweige zu dem Schlundkopf und zu dem M. stylopharyngeus. Die Verbindung des N. vagus mit dem N. hypoglossus und dem sympathischen Nervensystem und seine Zweige zum Schlundkopf und Kehlkopf.

(An der rechten Kopfseite wurde ein Sägeschnitt durch den äusseren Gehörgang, die Trommelhöhle und die vordere Wand des Canalis caroticus geführt und die Pars basilaris des Hinterhauptbeines quer durchtrennt. Der Schlundkopf und der weiche Gaumen wurden von der Schädelbasis abgelöst und der erstere sammt dem M. stylopharyngeus und dem Kehlkopf nach links hin abgezogen.)

Vagus-Gruppe.

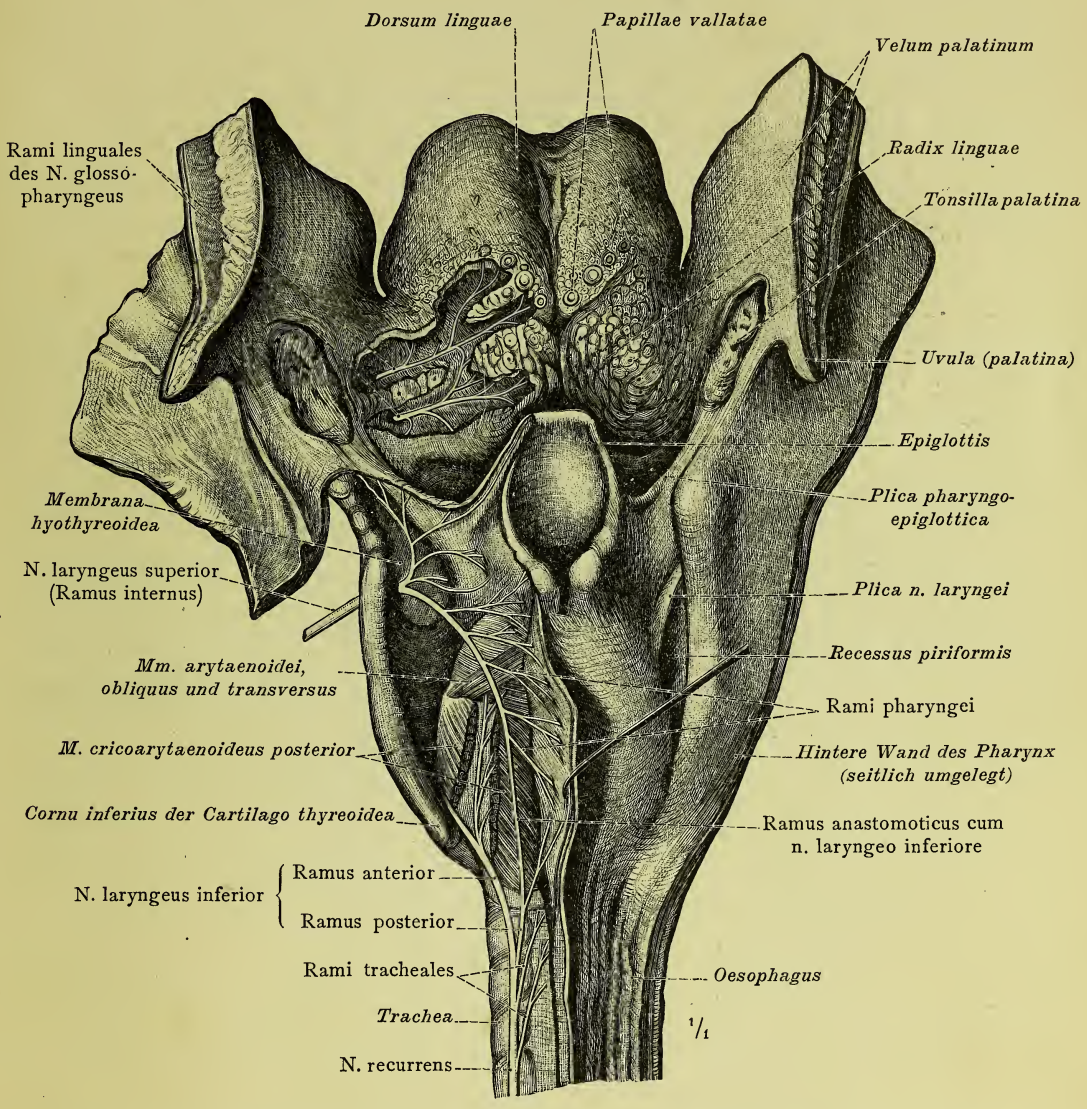

Fig. 1287. Die peripheren Zweige des N. glossopharyngeus für die Schleimhaut der Zungenwurzel und für die Papillae vallatae. (Bezüglich der Zweige zum Seitenrand der Zunge vergl. Fig. 1293.) Die Zweige des inneren Astes des N. laryngeus superior für die Schleimhaut des Kehlkopfes und Schlundkopfes und die Verbindung desselben mit dem N. laryngeus inferior. Ansicht von hinten.
(Zunge, weicher Gaumen und Schlundkopf sind von ihren Verbindungen abgelöst, der weiche Gaumen median durchgeschnitten und seine beiden Hälften seitlich umgelegt. Die Zweige des N. glossopharyngeus sind durch theilweise Abtragung der Schleimhaut der Zungenwurzel blossgelegt worden. Um die Verzweigung des N. laryngeus superior darzustellen, ist auf der linken Seite die Schleimhaut des Pharynx von der Plica pharyngoepiglottica an bis herab zur Speiseröhre abgelöst und gegen die Mittellinie umgelegt worden.)

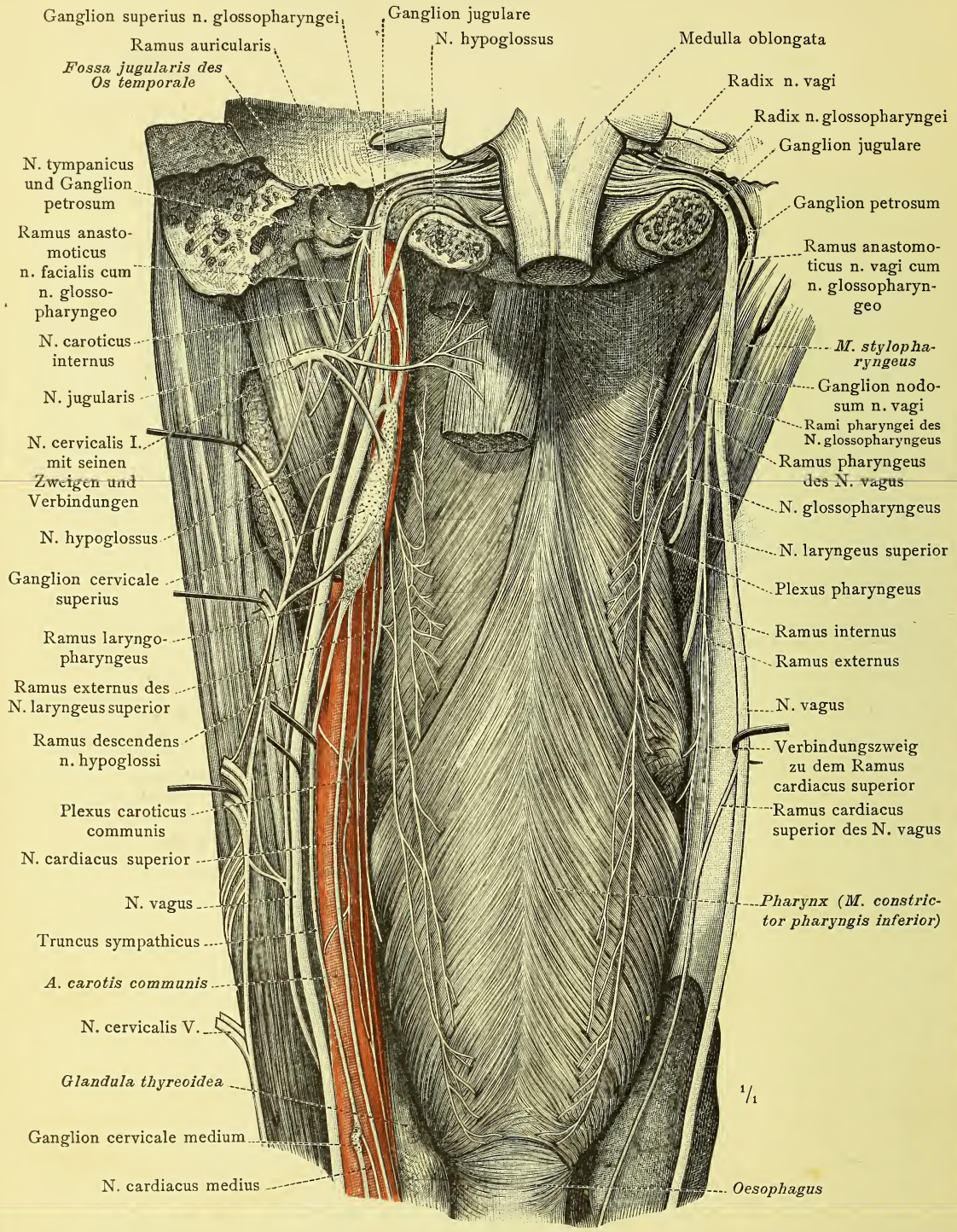

Fig. 1288. Der Kopftheil und der obere Abschnitt des Halstheiles des N. vagus in der Ansicht von hinten. Auf der linken Seite sind die Verbindungen des N. vagus mit den Nn. glossopharyngeus und hypoglossus, sowie die Verbindungen des sympathischen Nervensystems mit den genannten Nerven und mit den oberen Halsnerven dargestellt; auch sind hier die obersten Stücke der Mm. longus capitis und rectus capitis anterior erhalten. Auf der rechten Seite sind nur die Nn. vagus und glossopharyngeus mit ihren Rami pharyngei und dem Plexus pharyngeus dargestellt.

Vagus-Gruppe.

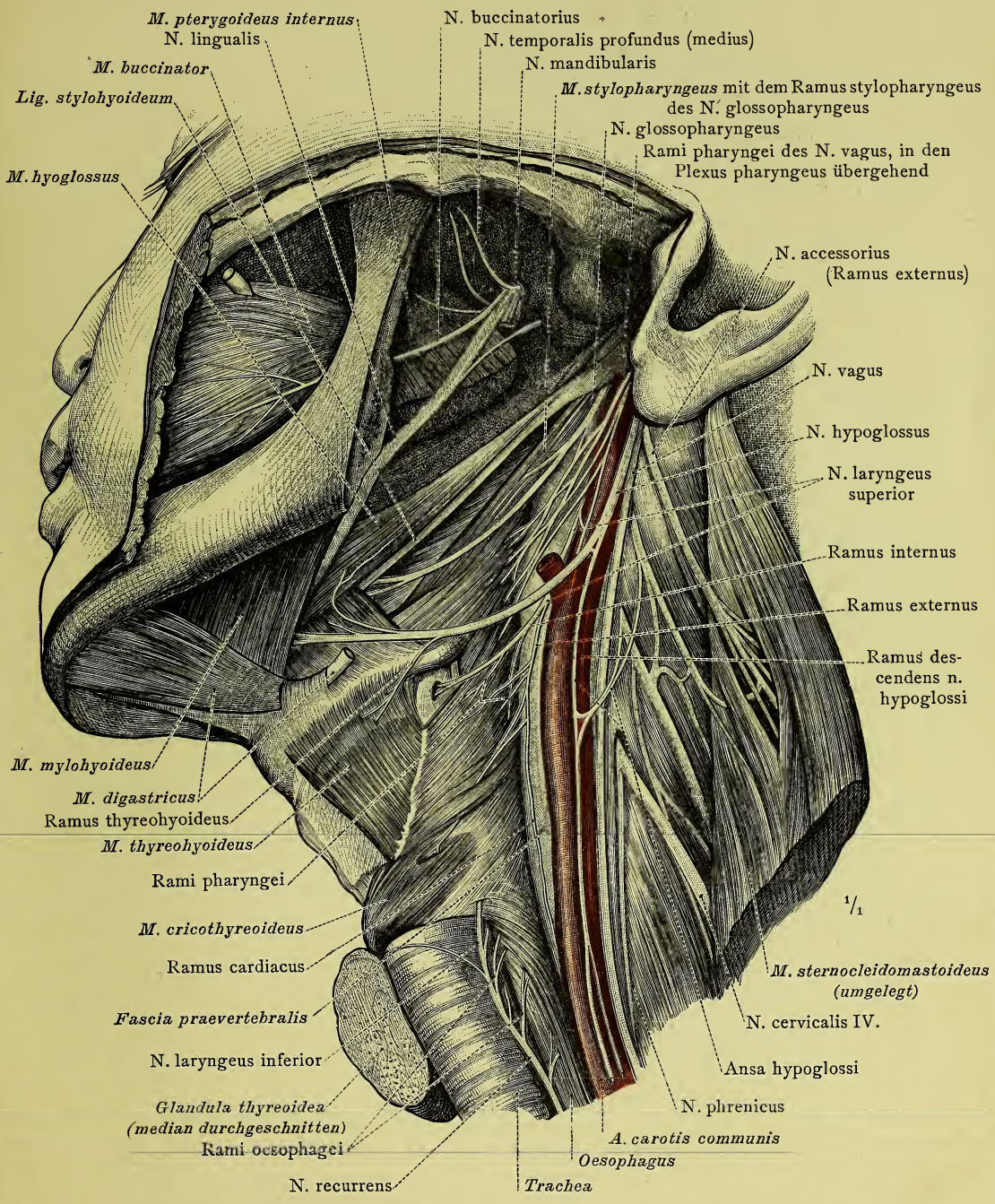

Fig. 1289. Der Zungenfleischnerve, N. hypoglossus, an der linken Halsseite dargestellt; sein Ramus descendens mit der Ansa hypoglossi. (Bezüglich der Vertheilung des Ramus descendens vergl. Fig. 1218, und bezüglich der Endausbreitung des N. hypoglossus in der Zunge Fig. 1294.) Die Lageverhältnisse der Nn. glossopharyngeus und vagus, ihre Zweige zum Schlundkopf und die Vereinigung der letzteren zum Plexus pharyngeus. Der Ramus externus des N. accessorius und seine Verbindung mit dem 2. und 3. Halsnerven. Ein Theil der Verzweigung des N. mandibularis.
(Der hintere Bauch des M. digastricus und der M. stylohyoideus sind entfernt und der M. sternocleidomastoideus ist nach hinten umgelegt worden.)

Vagus-Gruppe.

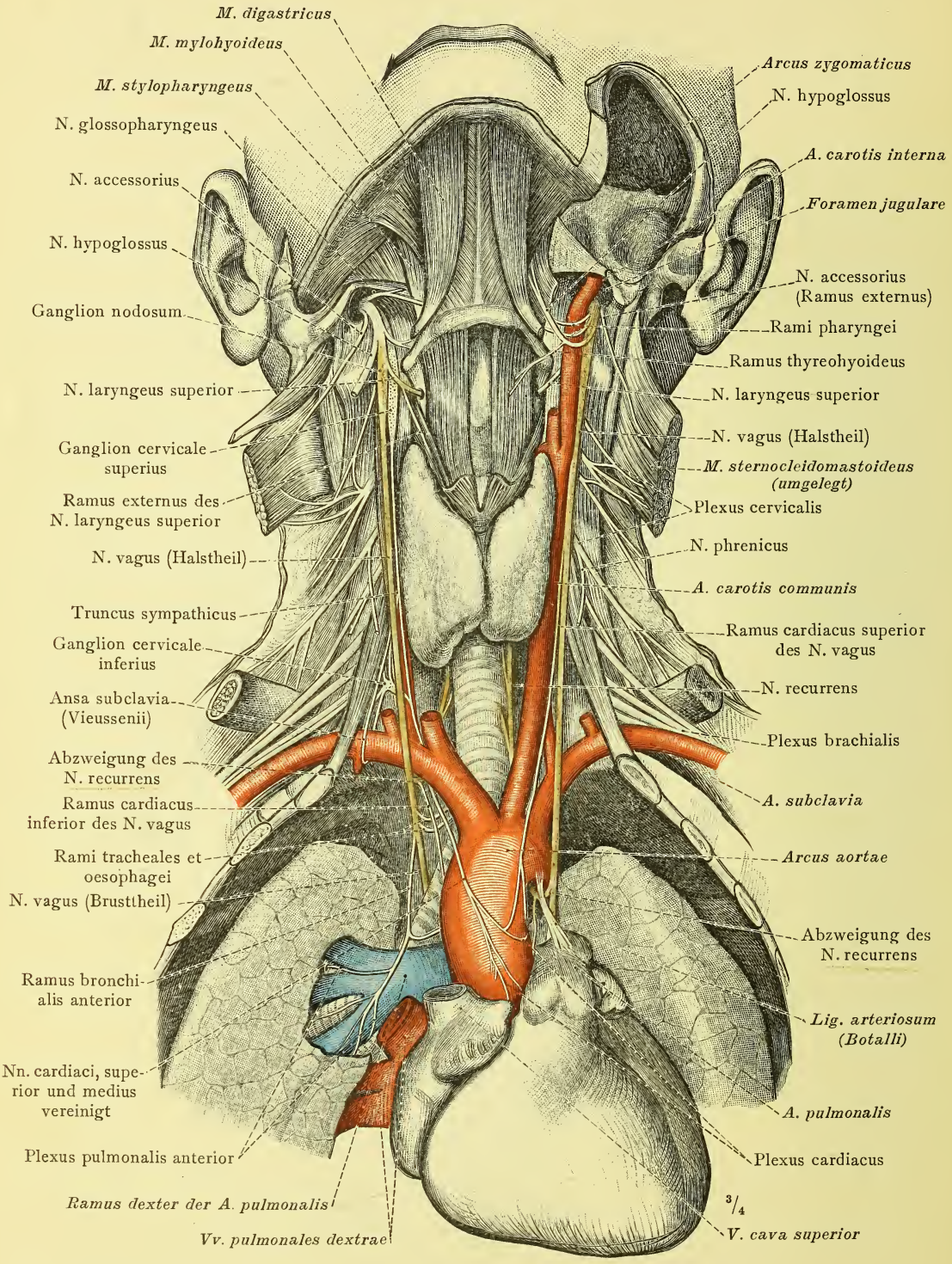

Fig. 1290. Der Halstheil und der oberste Abschnitt des Brusttheiles des N. vagus, von vorne dargestellt; seine Rami cardiaci und sein Ramus bronchialis anterior. Die Abzweigung des N. recurrens. Auf der rechten Körperseite ist auch der Grenzstrang des sympathischen Nervensystems dargestellt.
(Der Kopf ist stark nach hinten abgebogen.)

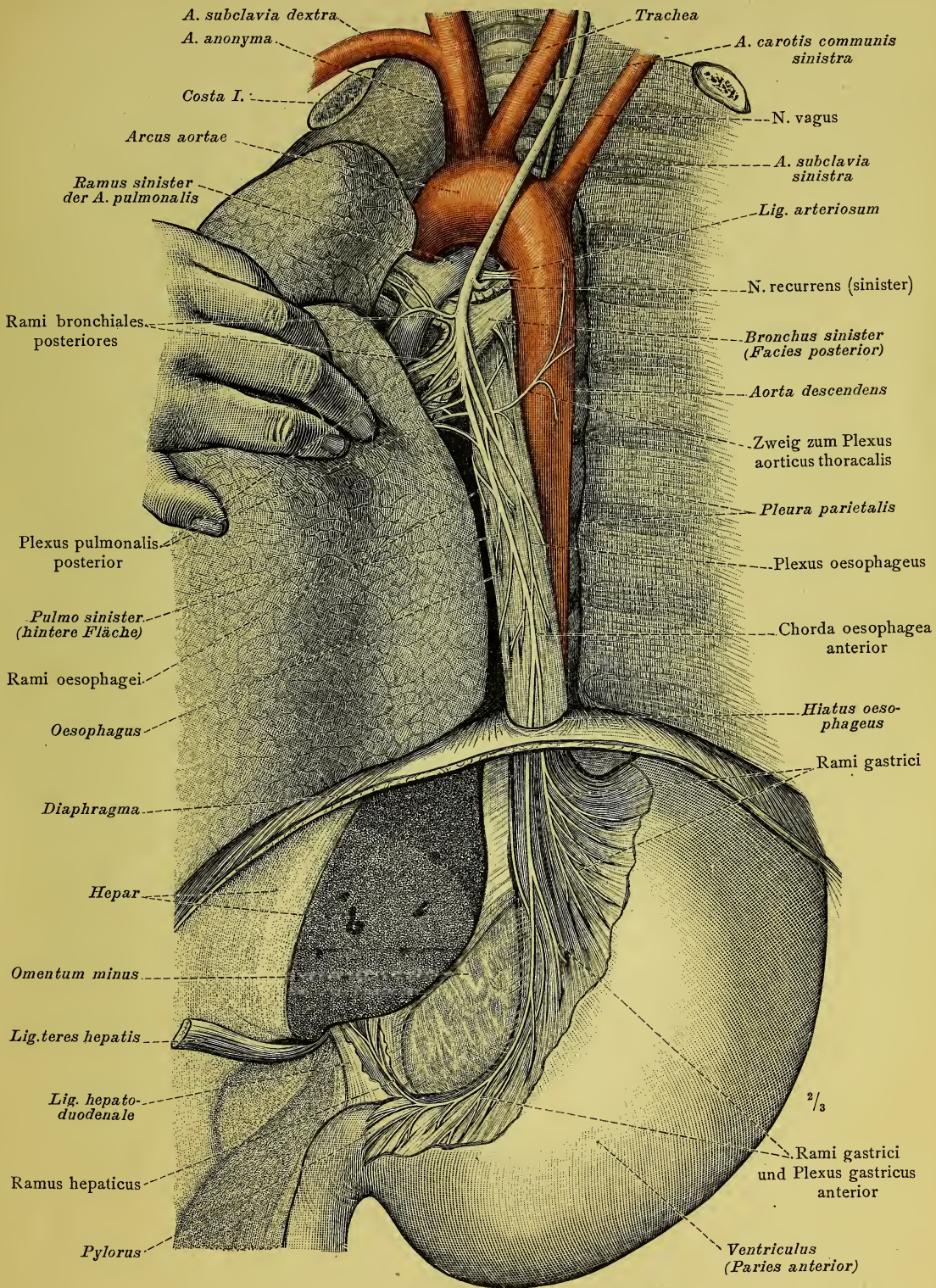

Fig. 1291. Der Brusttheil des linken N. vagus in der Ansicht von vorne. Die Rami bronchiales posteriores, der Plexus oesophageus und die Vertheilung der Chorda oesophagea anterior an der vorderen Wand des Magens. (Vergl. hiezu Fig. 1284.) (Die linke Lunge ist aus der Brusthöhle herausgehoben und nach rechts umgelegt.)

Vagus-Gruppe.

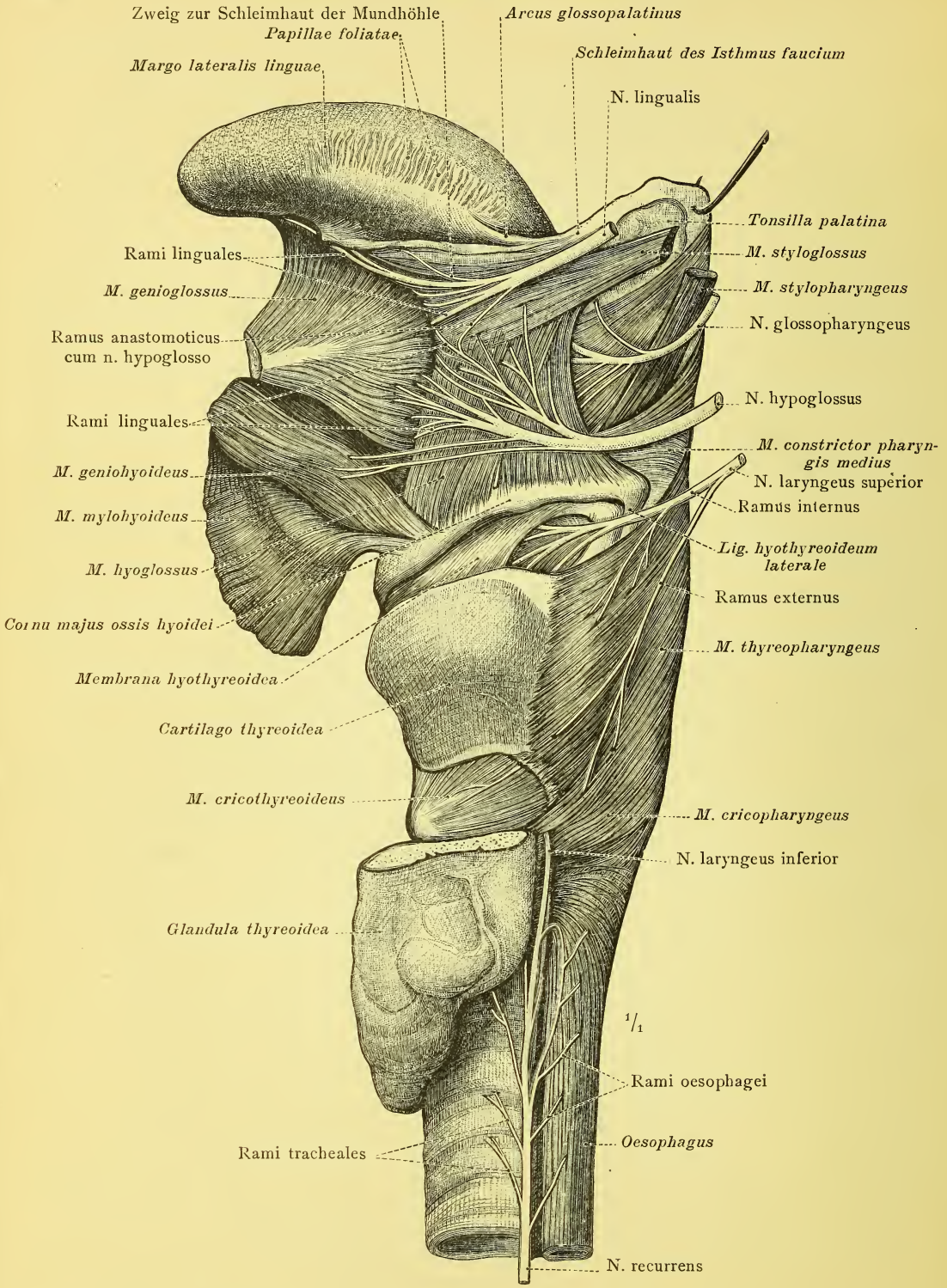

Fig. 1292. Die Vertheilung der Nn. glossopharyngeus und hypoglossus, sowie des N. laryngeus superior und des N. recurrens, an der Aussenseite der isolirten Kopf- und Halseingeweide dargestellt. Ansicht von der linken Seite.
(Um den M. cricothyreoideus und das in ihn eintretende Nervenzweigchen freizulegen, ist die obere Hälfte des linken Schilddrüsenlappens abgetragen worden.)

Vagus-Gruppe.

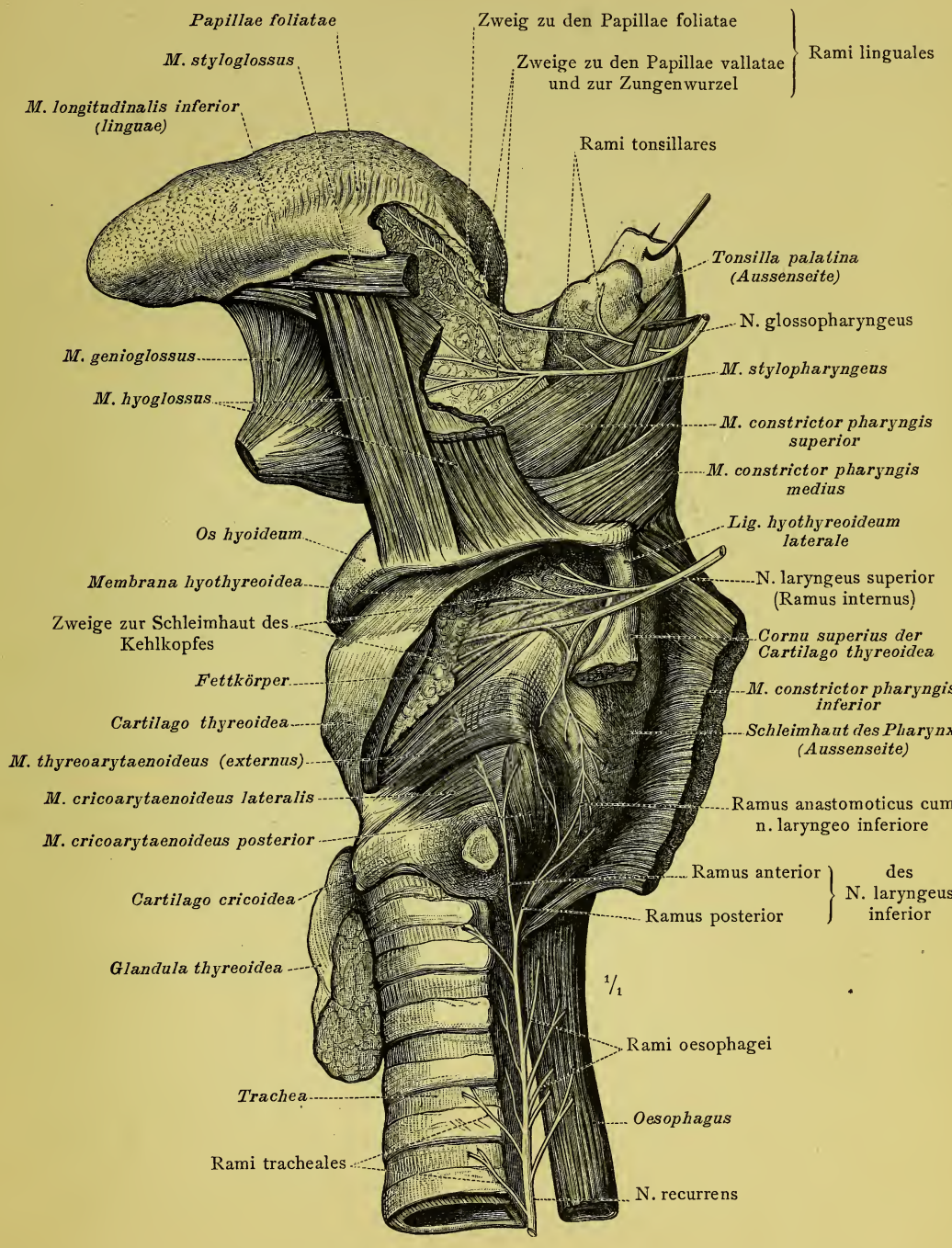

Fig. 1293. Die Endverzweigung des N. glossopharyngeus in der Gegend des Isthmus faucium, an der Gaumenmandel und an dem Seitenrand der Zunge. Die Vertheilung der Nn. laryngei, superior und inferior, in dem Kehlkopf und Schlundkopf, nach Abtragung des grössten Theiles der linken Schildknorpelplatte und des M. constrictor pharyngis inferior dargestellt. Ansicht von links.

Vagus-Gruppe.

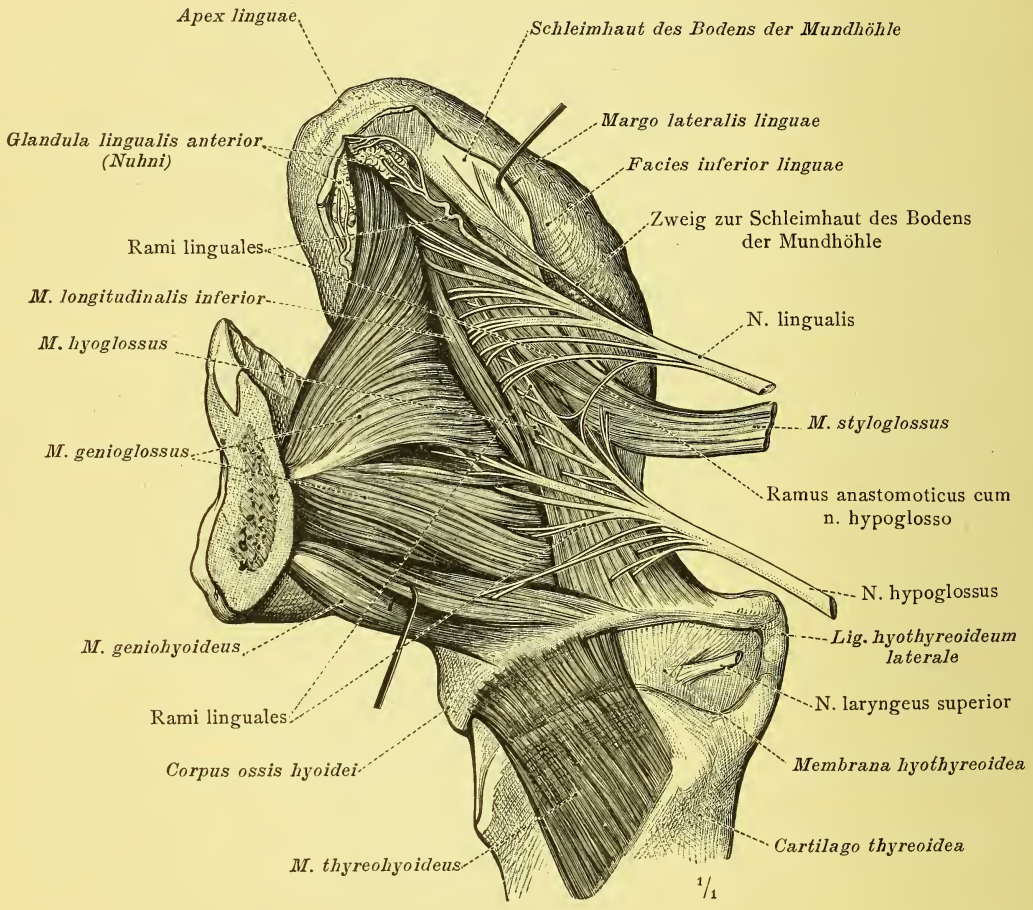

Fig. 1294. Die Vertheilung des N. hypoglossus und des N. lingualis in der Zunge und die gegenseitige Verbindung dieser Nerven, in der Ansicht schief von unten und links dargestellt. Der Eintritt des N. laryngeus superior durch die Membrana hyothyreoidea in den Kehlkopf.

SYSTEMA NERVORUM SYMPATHICUM.

DAS SYMPATHISCHE NERVENSYSTEM.

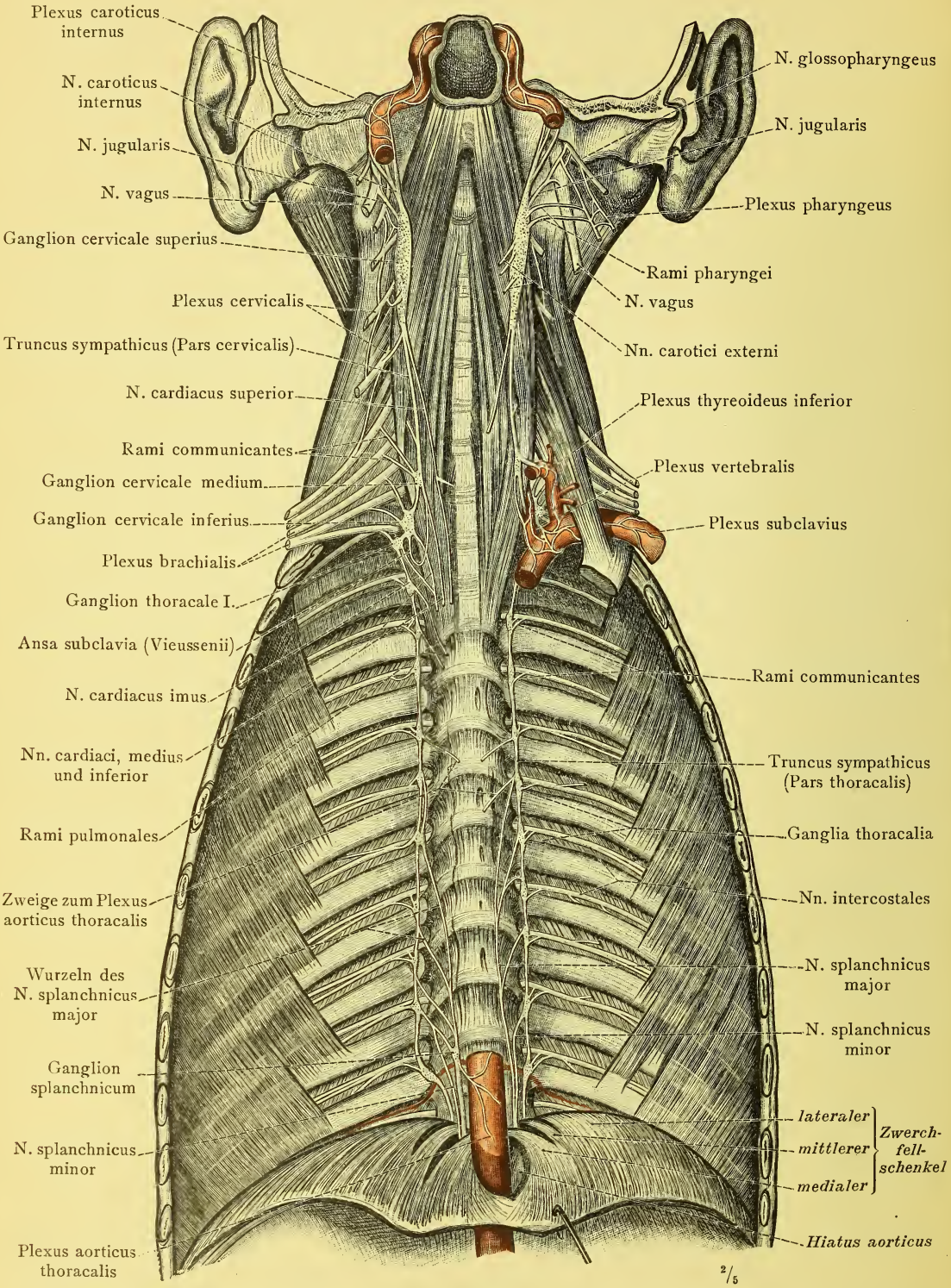

Fig. 1295. Hals- und Brusttheil, Pars cervicalis und Pars thoracalis, des Grenzstranges mit den Grenzganglien, Ganglia trunci sympathici; sein Uebergang in den Plexus caroticus internus, seine Verbindungen mit den cerebrospinalen Nerven und die von ihm abzweigenden peripheren Nerven. Ansicht von vorne.

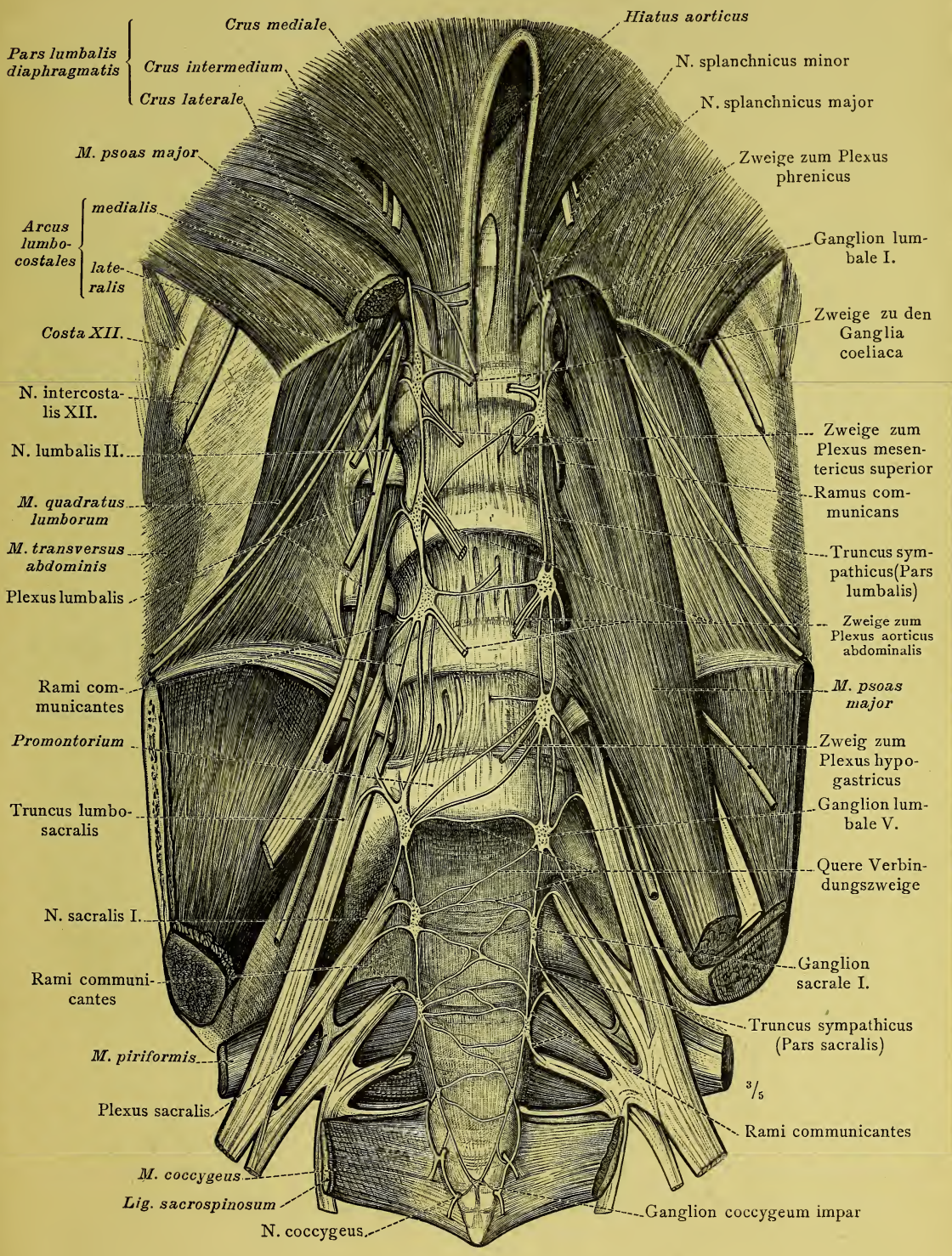

Fig. 1296. Lenden- und Kreuztheil, Pars lumbalis und Pars sacralis, des Grenzstranges mit den Grenzganglien, Ganglia trunci sympathici; seine Verbindungen mit den spinalen Nerven und die von ihm abzweigenden peripheren Nerven. Ansicht von vorne.

Truncus sympathicus, Grenzstrang des sympathischen Nervensystems.

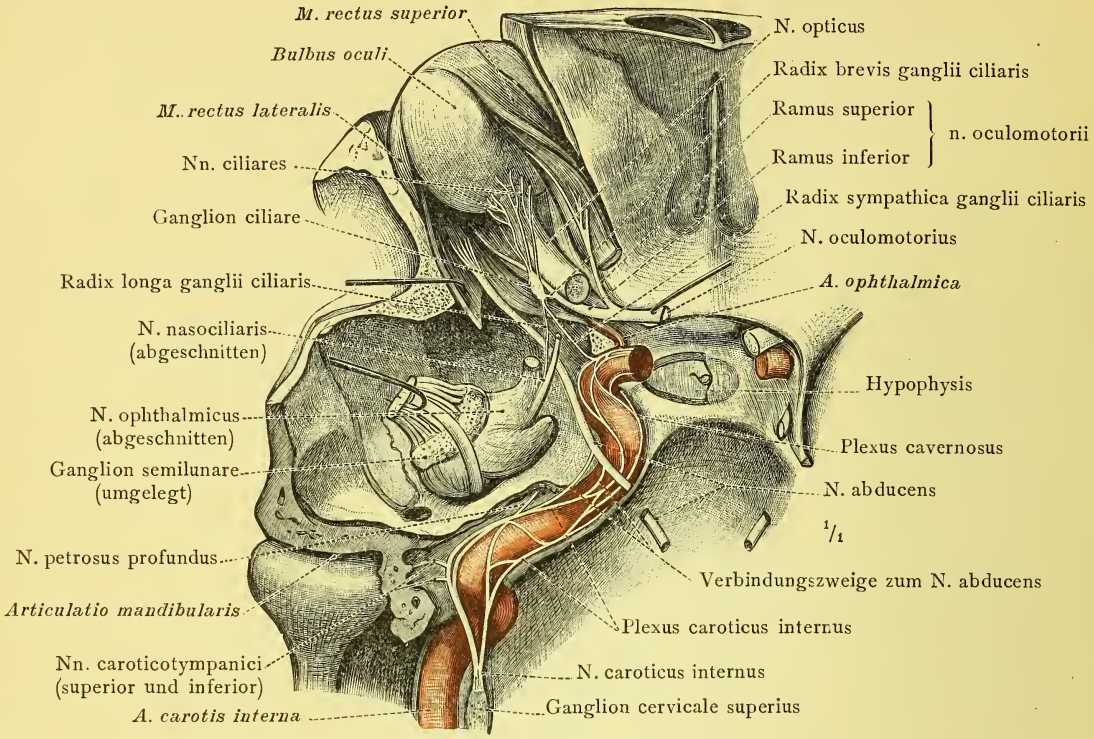

Fig. 1297. Der Kopftheil, Pars cephalica, des sympathischen Nervensystems. Ansicht schief von hinten und oben.

(Der Canalis caroticus und der Sinus cavernosus sind ihrer ganzen Länge nach eröffnet und die laterale, sowie ein Theil der oberen Wand der linken Augenhöhle abgetragen. Das Ganglion semilunare ist nach vorne umgelegt.)

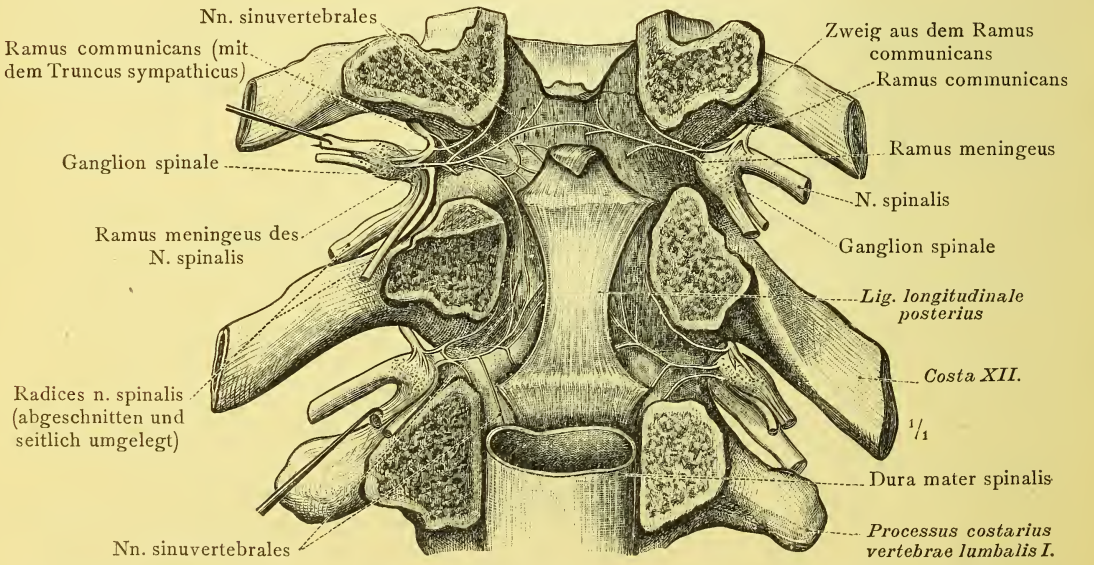

Fig. 1298. Die Nerven des Wirbelkanales, Nn. sinuvertebrales, an dem 11. und 12. Brustwirbel nach Abtragung der Wirbelbögen und Entfernung des Rückenmarkes von hinten dargestellt.

(Die Wurzeln der Spinalnerven sind sammt den Spinalganglien seitlich abgezogen.)

Pars cephalica systematis sympathici, Kopftheil des sympathischen Nervensystems. — Nervi sinuvertebrales.

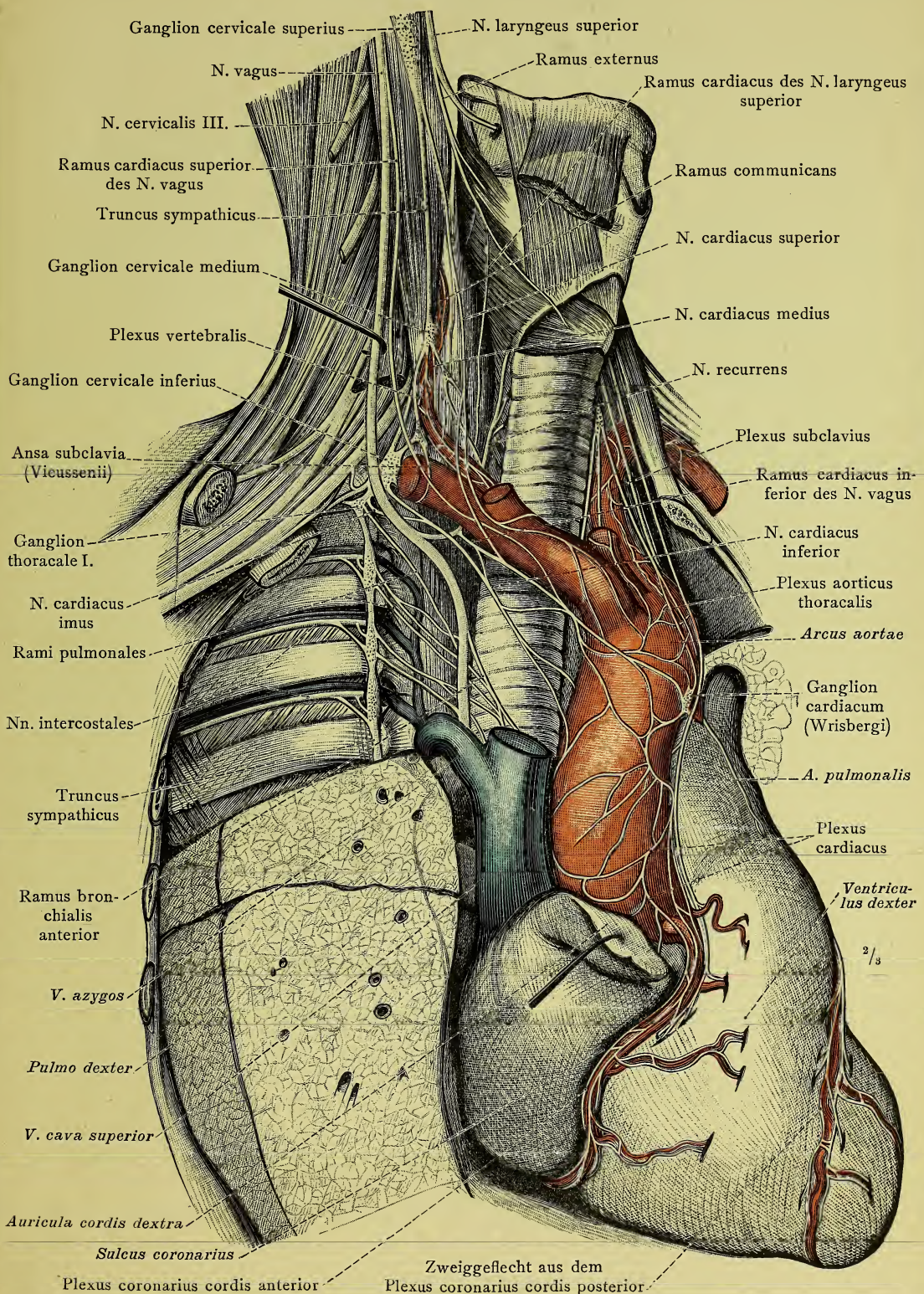

Fig. 1299. Die Herznerven, Nn. cardiaci, und das Herznervengeflecht, Plexus cardiacus, von der rechten Seite her dargestellt. (Die vorderen und oberen Theile der rechten Lunge sind abgetragen worden.)

Pars thoracalis systematis sympathici, Brusttheil des sympathischen Nervensystems.

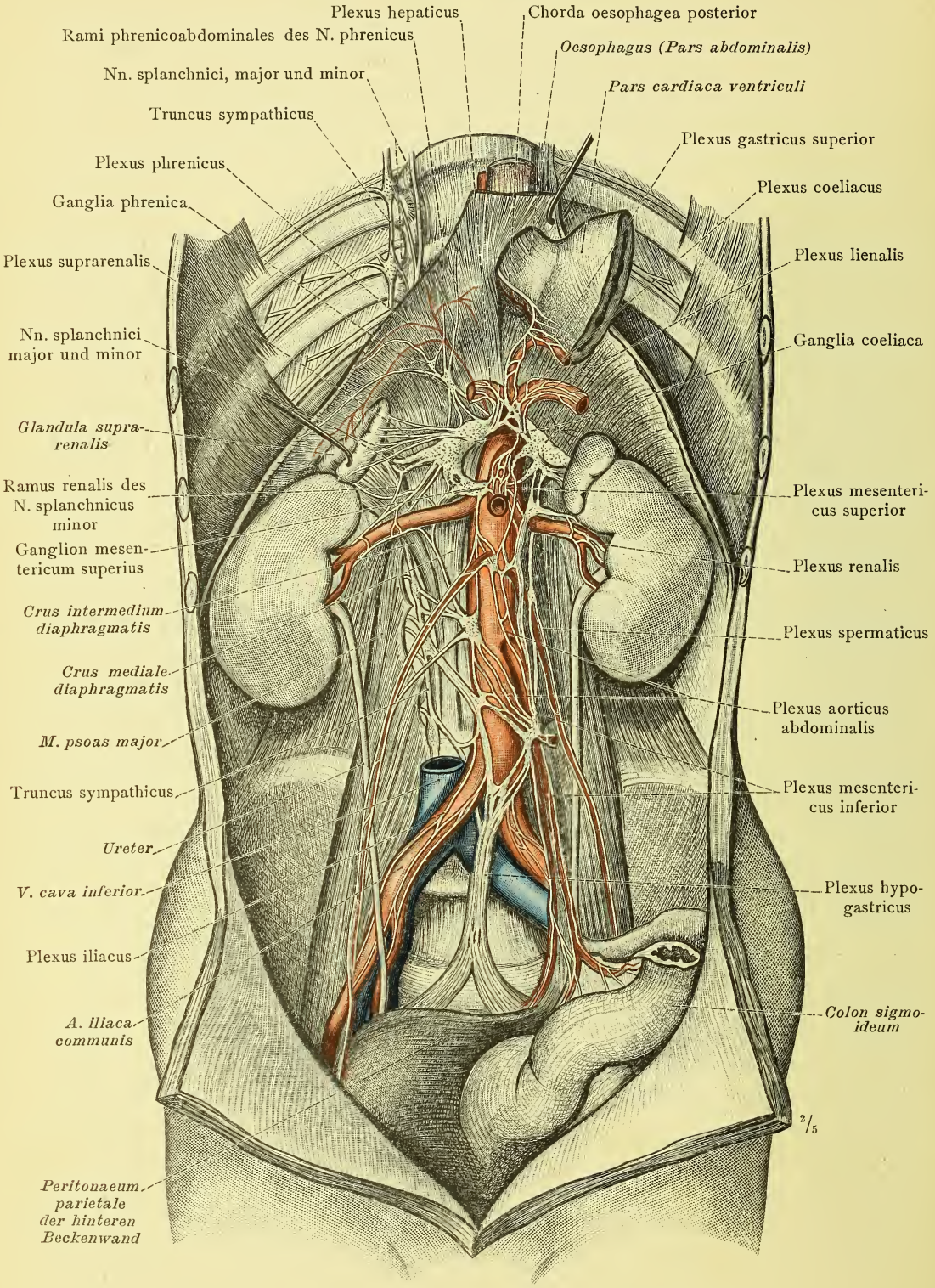

Fig. 1300. Die sympathischen Geflechtganglien, Ganglia plexuum sympathicorum, und die Zusammensetzung der sympathischen Geflechte, Plexus sympathici, in dem Bereich des Retroperitonaealraumes. Ansicht von vorne.

Pars abdominalis systematis sympathici, Bauchtheil des sympathischen Nervensystems.

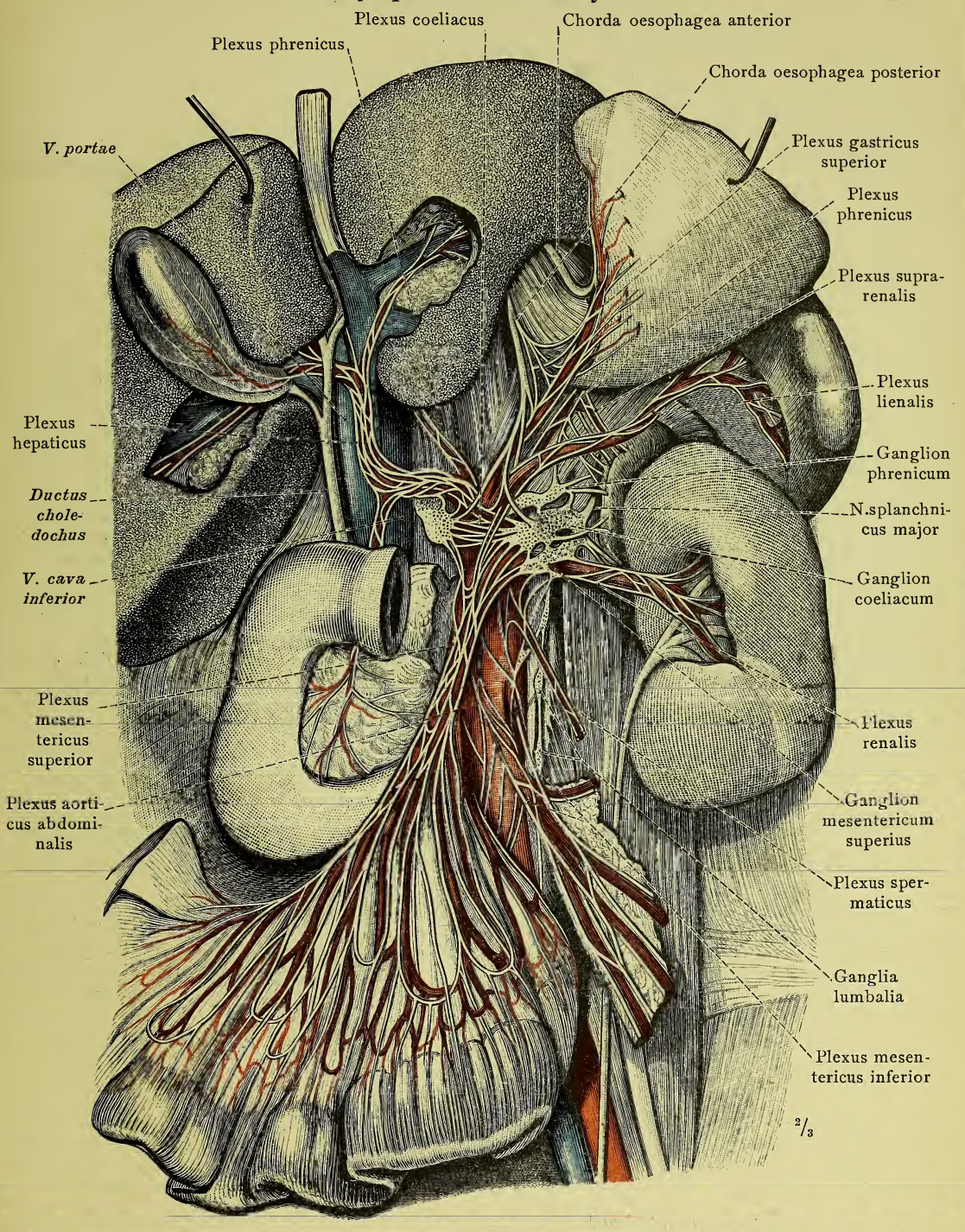

Fig. 1301. Die Ganglia coeliaca und die von ihnen ausstrahlenden sympathischen Geflechte, Plexus sympathici, für die Baucheingeweide.
(Von dem Magen ist nur der oberste Antheil im Zusammenhang mit der Speiseröhre erhalten worden, und dieser ist, so wie die Leber, nach oben umgelegt. Das Pancreas wurde an der Grenze seines Kopfes und Körpers durchgeschnitten und der letztere entfernt. An dem Gekröse sind die Arterien und Nerven nach Ablösung des Bauchfellüberzuges freigelegt worden.)

Pars abdominalis systematis sympathici, Bauchtheil des sympathischen Nervensystems.

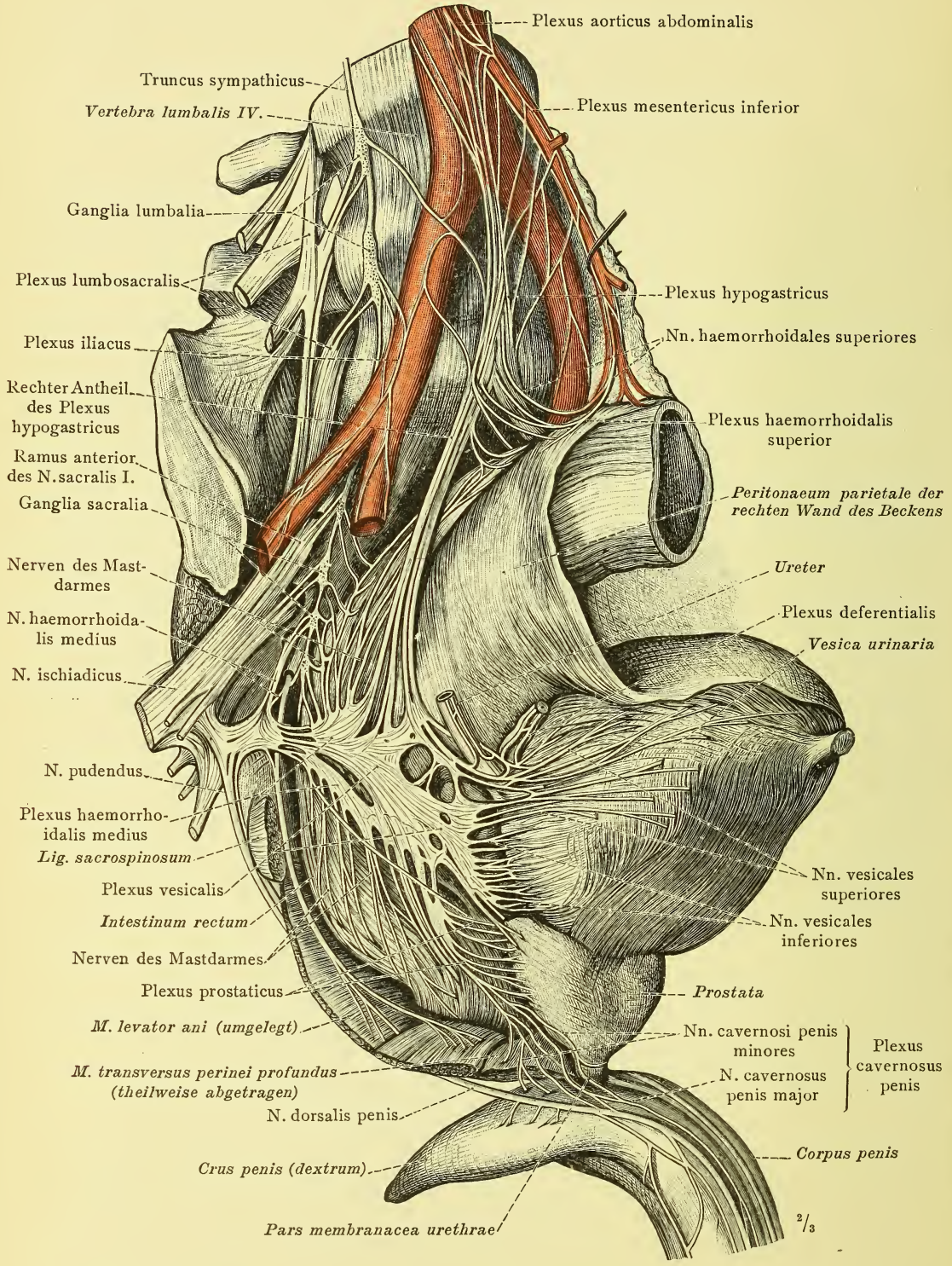

Fig. 1302. Der Plexus hypogastricus, als das Muttergeflecht der sympathischen Geflechte für die Beckeneingeweide, und die Betheiligung des Kreuztheiles des Grenzstranges an der Zusammensetzung derselben. Der Plexus pudendus.

Pars pelvina systematis sympathici, Beckentheil des sympathischen Nervensystems.

ORGANA SENSUUM.

DIE SINNESWERKZEUGE.

ORGANON VISUS.

DAS SEHORGAN.

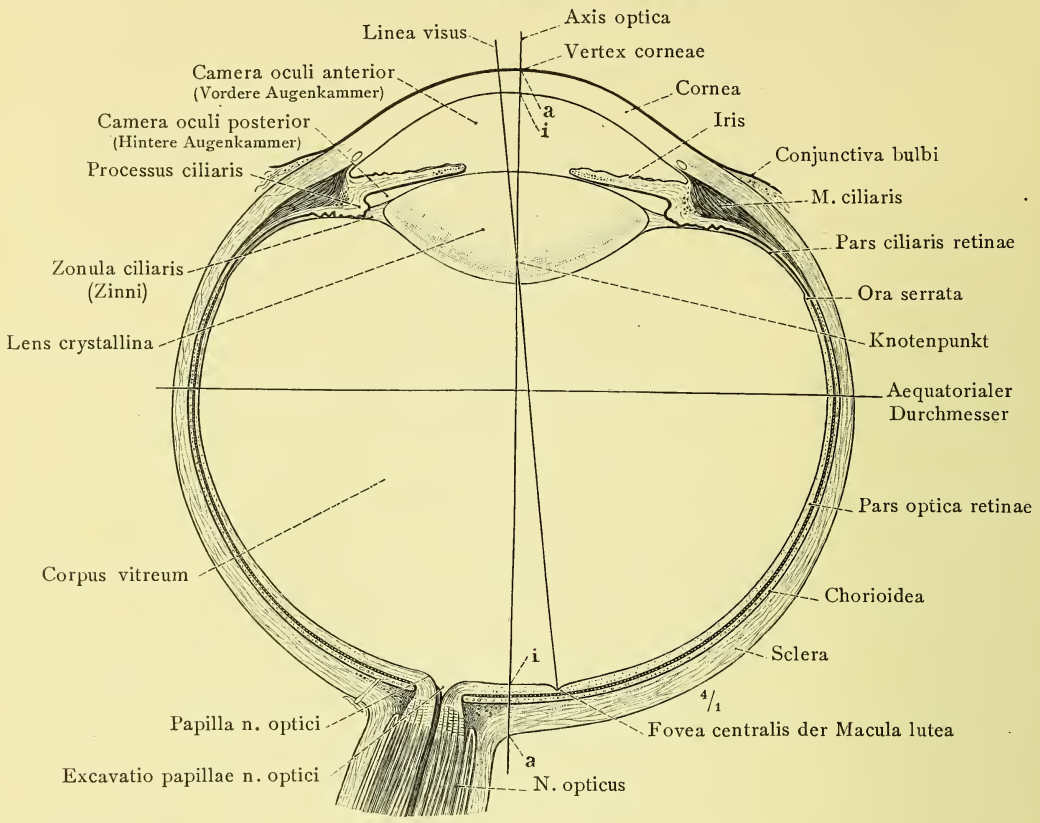

Fig. 1303. Schematisirter Durchschnitt im horizontalen Meridian des rechten Augapfels. Sehlinie; optische Achse; *a a* Axis oculi externa, *i i* Axis oculi interna.

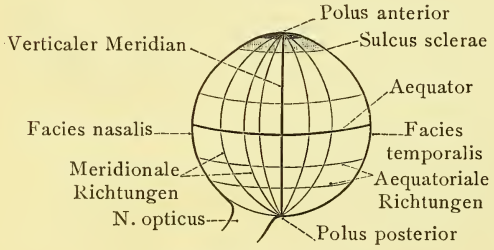

Ansicht von oben.

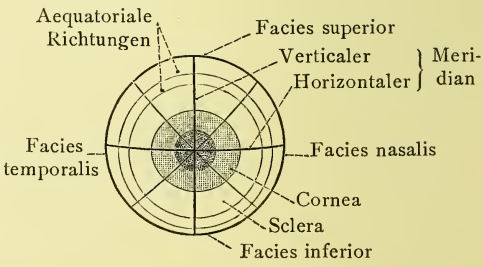

Ansicht von vorne.

Fig. 1304. Die gebräuchlichen Orientirungsbezeichnungen für den Augapfel. Rechtes Auge.

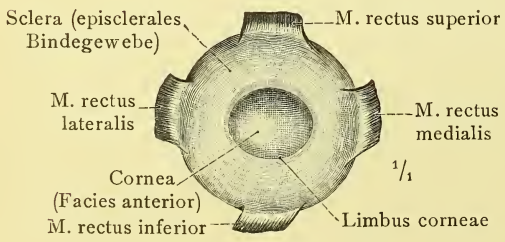

Ansicht von vorne.

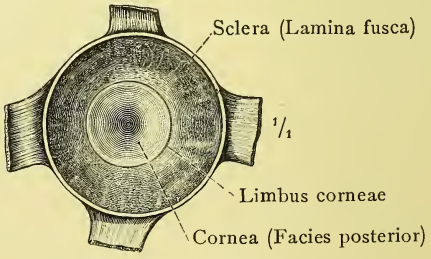

Ansicht von hinten.

Fig. 1305. Die vorderen Bezirke der äusseren Augenhaut, Tunica fibrosa oculi; ihre beiden Antheile: die weisse Augenhaut, Sclera, und die Hornhaut, Cornea.

Bulbus oculi, der Augapfel. — Tunica fibrosa oculi, die äussere Augenhaut.

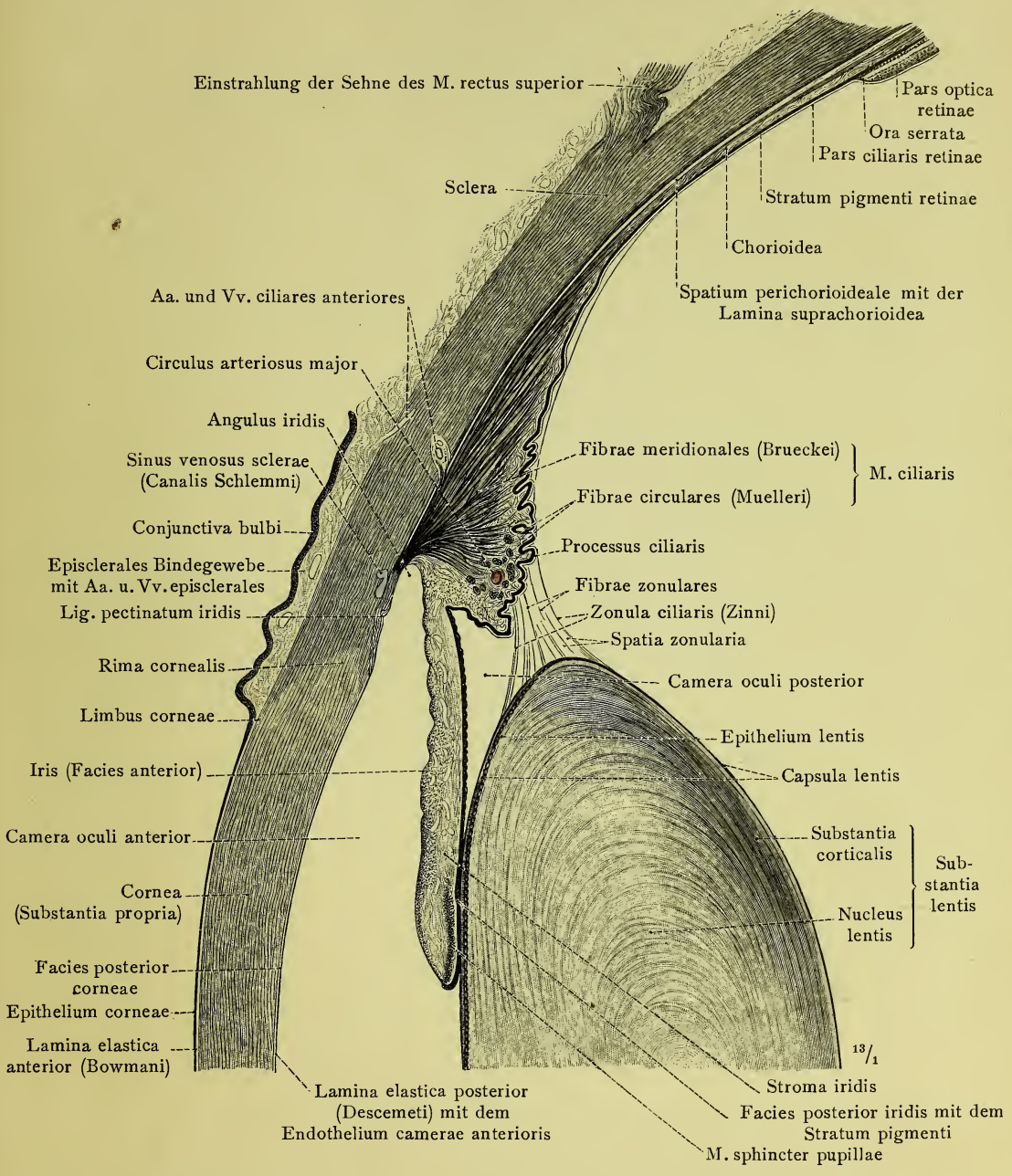

Fig. 1306. Die obere Hälfte eines im senkrechten Meridian durch den vorderen Theil des Augapfels geführten Durchschnittes. Die Schichtenfolge der drei Augenhäute; die vordere und die hintere Augenkammer, Camera oculi anterior und Camera oculi posterior. Das Lageverhältnis der Linse, Lens crystallina, zu dem Strahlenkörper, Corpus ciliare, und zur Regenbogenhaut, Iris. Der M. ciliaris und das Strahlenplättchen, Zonula ciliaris (Zinni).

Meridionaler Durchschnitt des Augapfels.

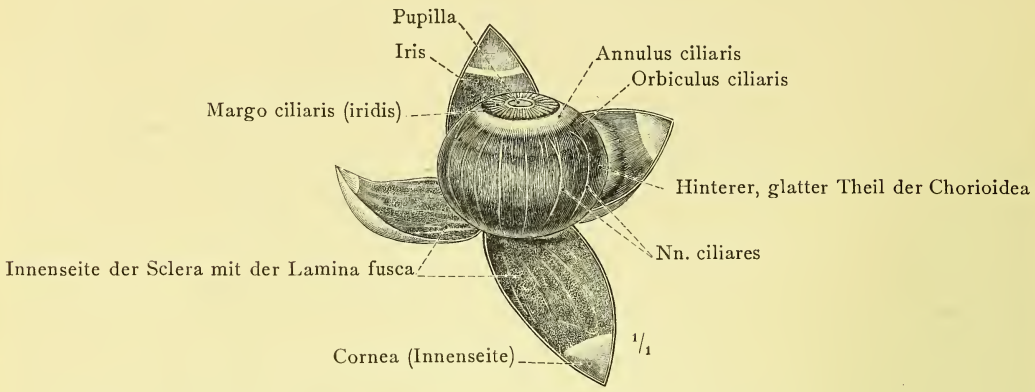

Fig. 1307. Die mittlere Augenhaut, Tunica vasculosa oculi, von aussen freigelegt; ihre beiden Antheile: die Regenbogenhaut, Iris, und die Aderhaut, Chorioidea. Linkes Auge. Ansicht schräg von oben und vorne.
(Die äussere Augenhaut wurde durch meridionale, bis an die Eintrittstelle des Sehnerven reichende Schnitte in vier Lappen zertheilt und diese nach den verschiedenen Richtungen auseinandergelegt.)

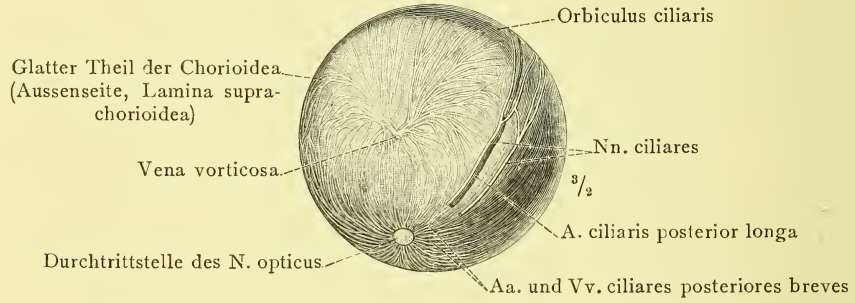

Fig. 1308. Der hintere Antheil der Aderhaut, nach gänzlicher Entfernung der äusseren Augenhaut von der Aussenseite dargestellt. Rechtes Auge. Ansicht von oben und hinten bei etwas nach oben gekehrter Schläfenseite.

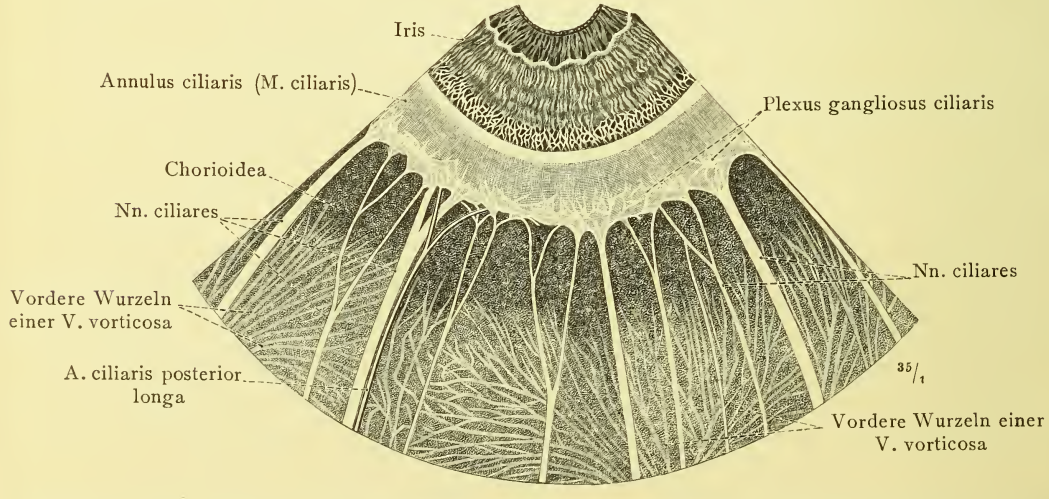

Fig. 1309. Der Plexus gangliosus ciliaris und die in ihn eintretenden Nn. ciliares. Aussenseite der mittleren Augenhaut.

Tunica vasculosa oculi, die mittlere Augenhaut.

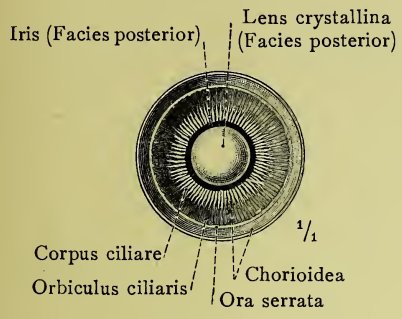

Fig. 1310. Die Innenseite des vorderen Abschnittes der Aderhaut mit der Linse. Der Strahlenkranz, Corona ciliaris. Ansicht von hinten.

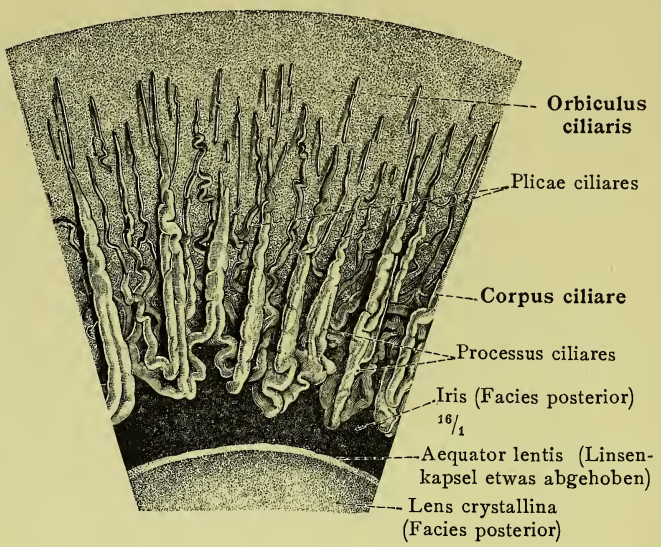

Fig. 1311. Ein Theil des Strahlenkranzes vergrössert dargestellt. Die Strahlenfortsätze, Processus ciliares, und die Strahlenfalten, Plicae ciliares.

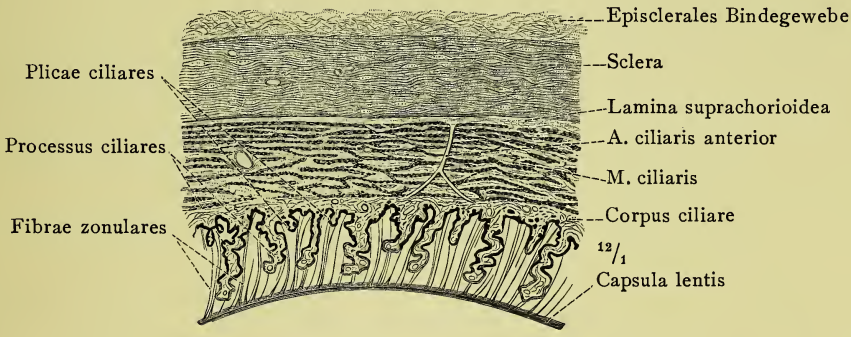

Fig. 1312. Aus einem äquatorialen Durchschnitt durch den Strahlenkörper, Corpus ciliare, und die Sclera. Die Strahlenfortsätze, sowie die Schichten des M. ciliaris sind quer durchschnitten. Die noch in den Durchschnitt fallende Linsenkapsel ist durch die Fibrae zonulares mit dem Strahlenkörper verbunden.

Fig. 1313. Die Schichten der Aderhaut, an einem äquatorialen Durchschnitt durch den hinteren Theil derselben dargestellt. In dem Spatium perichorioideale ist eine Arteria ciliaris und ein Nervus ciliaris im Querschnitt sichtbar.

Tunica vasculosa oculi, die mittlere Augenhaut.

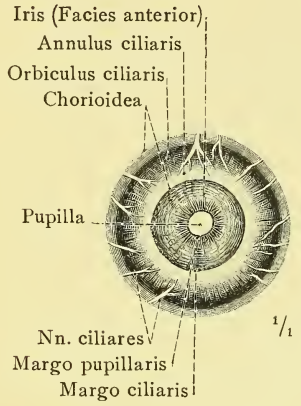

Fig. 1314. Die Regenbogenhaut, Iris, eines dunkelbraunen Auges mit den angrenzenden Theilen der Aderhaut. Ansicht von vorne.

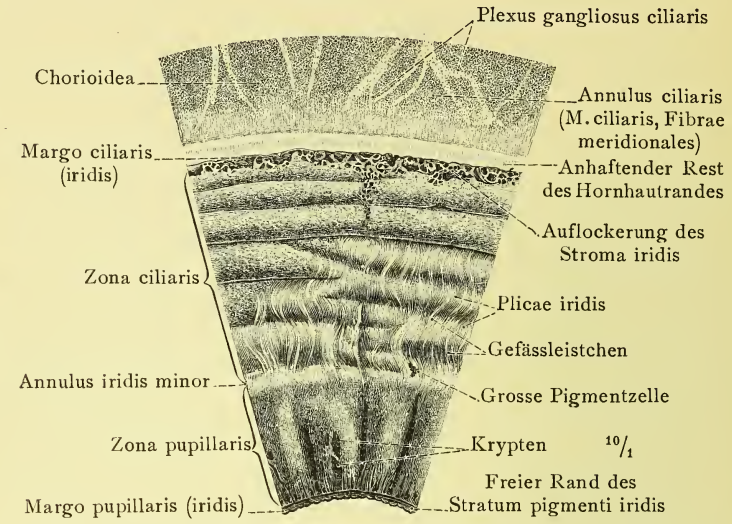

Fig. 1315. Ein Sektor der nebenstehenden Regenbogenhaut vergrössert. Facies anterior.

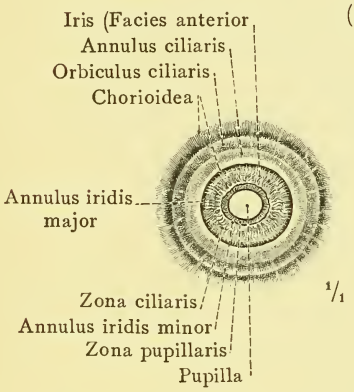

Fig. 1316. Die Regenbogenhaut, Iris, eines hellgrauen Auges mit den angrenzenden Theilen der Aderhaut. Ansicht von vorne.

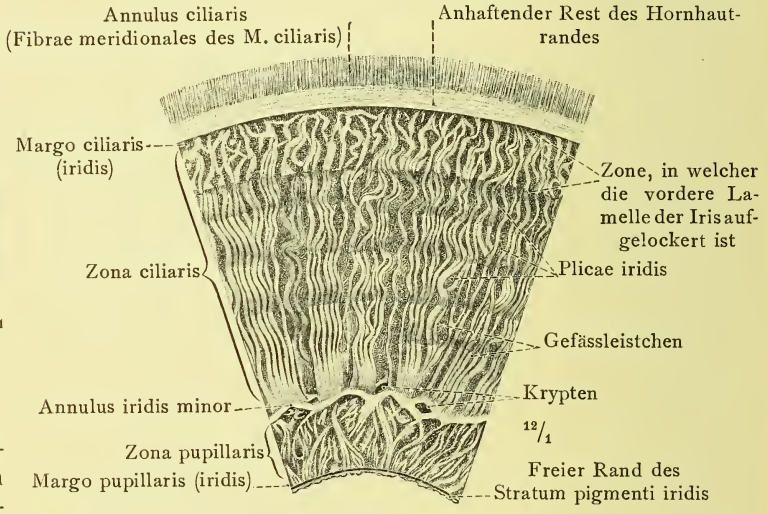

Fig. 1317. Ein Sektor der nebenstehenden Regenbogenhaut vergrössert. Facies anterior.

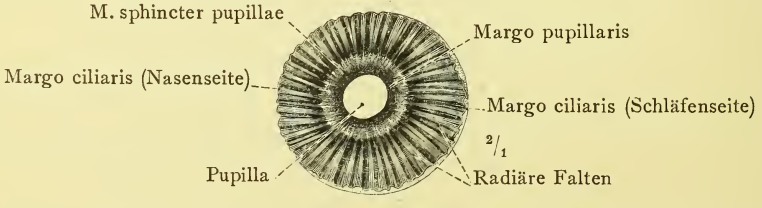

Fig. 1318. Die hintere Fläche, Facies posterior, der ausgeschnittenen Iris eines rechten, hellgrauen Auges, nach vollständiger Entfernung des Stratum pigmenti iridis dargestellt. (Das Sehloch, Pupilla, liegt nicht genau central, sondern etwas nasal und oben von der Mitte.)

Tunica vasculosa oculi, die mittlere Augenhaut.

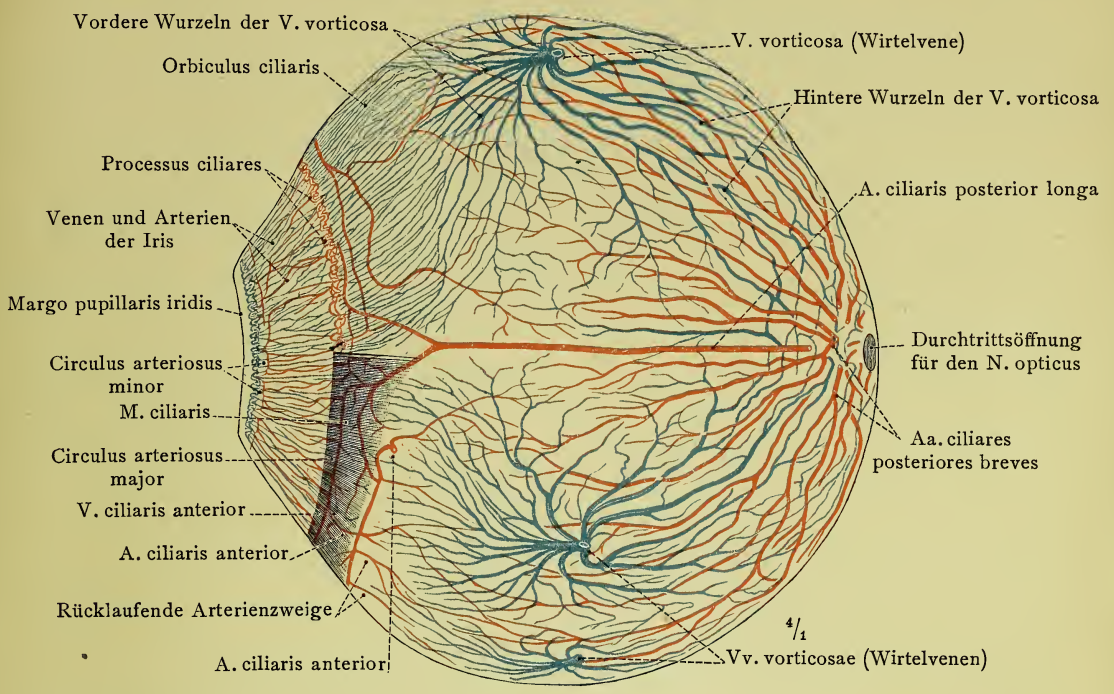

Fig. 1319. Schema der Blutgefässanordnung in der mittleren Augenhaut, nach Th. Leber. Ansicht der äusseren Fläche.
(In der oberen Hälfte ist der M. ciliaris entfernt, so dass hier die Gefässe der Strahlenfortsätze sichtbar sind.)

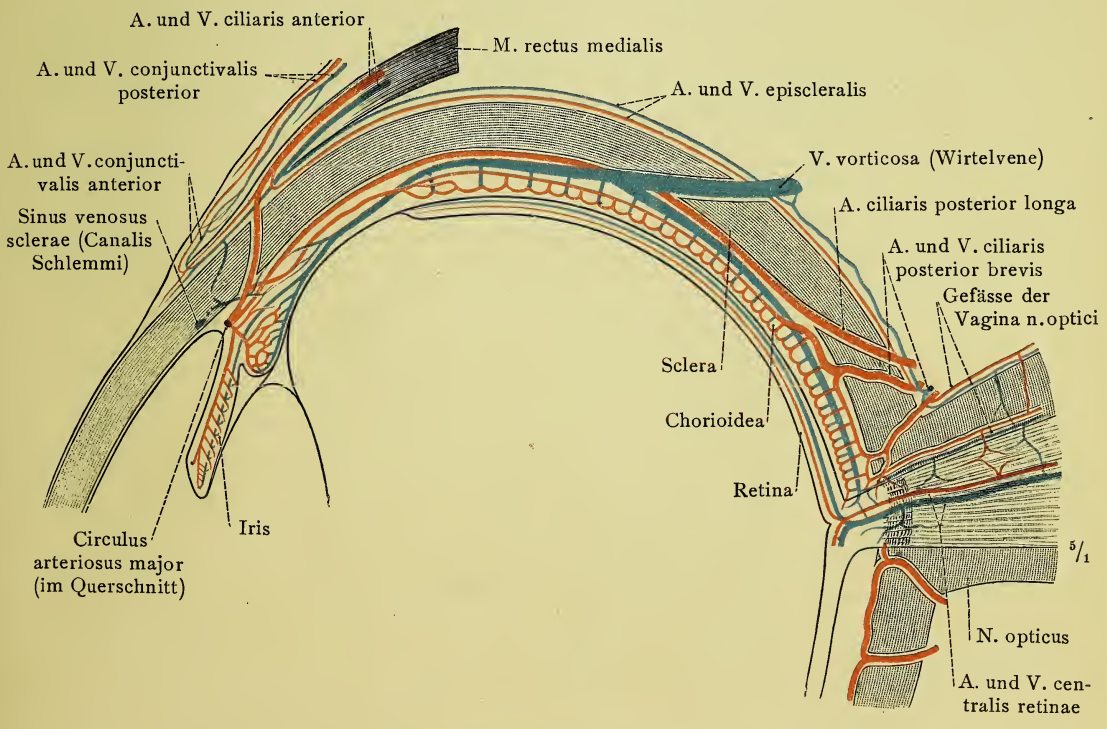

Fig. 1320. Schema der Blutgefässanordnung im Augapfel. Horizontaldurchschnitt. Nach Th. Leber.

Blutgefässe des Augapfels.

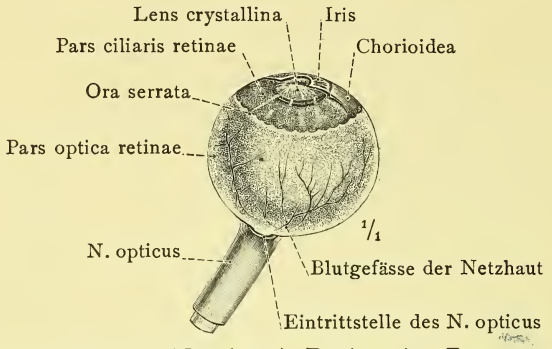

Fig. 1321. Die innere Augenhaut (Netzhaut), Retina, im Zusammenhang mit dem Sehnerven, durch Ablösung der äusseren und mittleren Augenhaut freigelegt. Ihre beiden Antheile: die Pars optica und die Pars ciliaris; die Ora serrata als Grenzlinie beider Antheile. Aussenseite. Rechtes Auge in der Ansicht von oben. (Ein Theil der Regenbogenhaut und des Strahlenkörpers ist erhalten geblieben.)

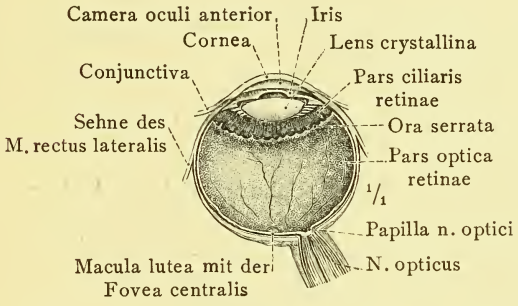

Fig. 1322. Die Netzhaut, Retina, im Zusammenhang mit dem Sehnerven, an einem horizontal durchschnittenen linken Augapfel nach Entfernung des Glaskörpers freigelegt. Untere Hälfte des Augapfels. Ansicht der Innenseite von oben.

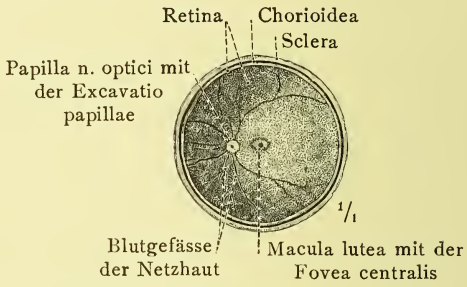

Fig. 1323. Der hintere Bezirk der Netzhaut mit der Eintrittstelle des Sehnerven, Papilla nervi optici, und dem gelben Fleck, Macula lutea, an einem äquatorial durchschnittenen linken Augapfel dargestellt. Ansicht der Innenseite von vorne.

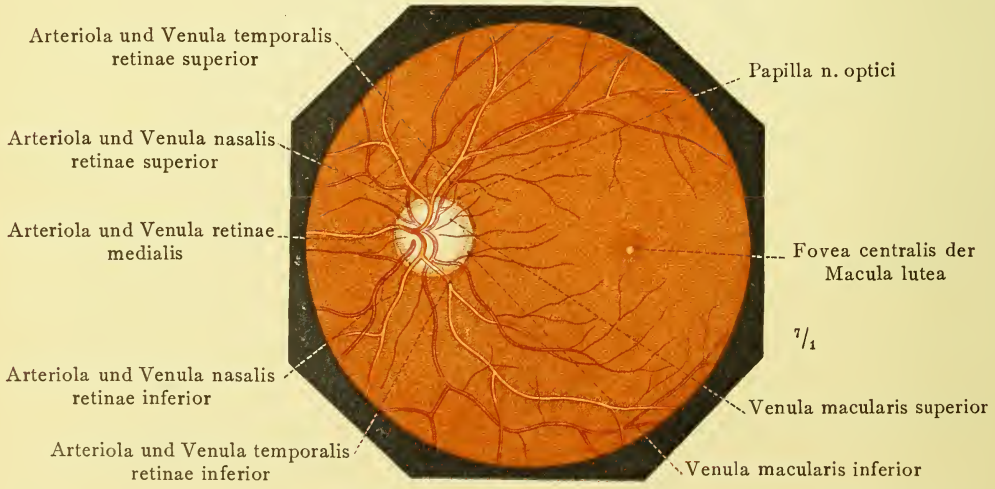

Fig. 1324. Der Augenhintergrund mit den Blutgefässen der Netzhaut, an dem linken, normal gebauten Auge eines dunkelhaarigen jungen Mannes im aufrechten Spiegelbild aufgenommen. Nach E. v. Jäger.

Retina, Netzhaut (die innere Augenhaut).

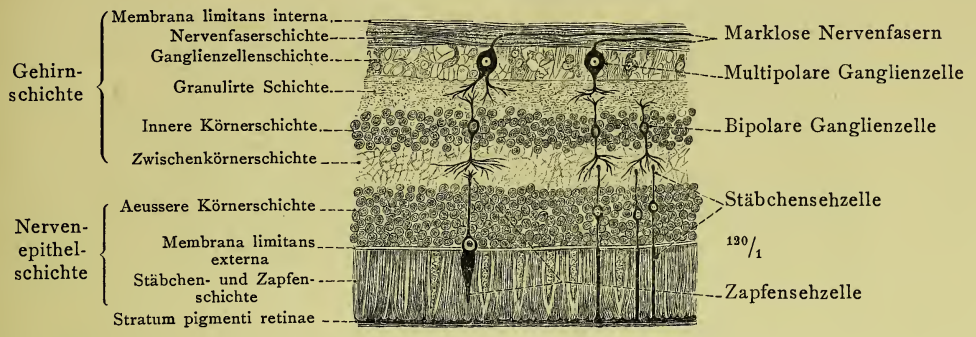

Fig. 1325. Die Schichten der Netzhaut, an einem meridionalen Durchschnitt derselben dargestellt. Die Anordnung der Elementartheile ist schematisch eingezeichnet.

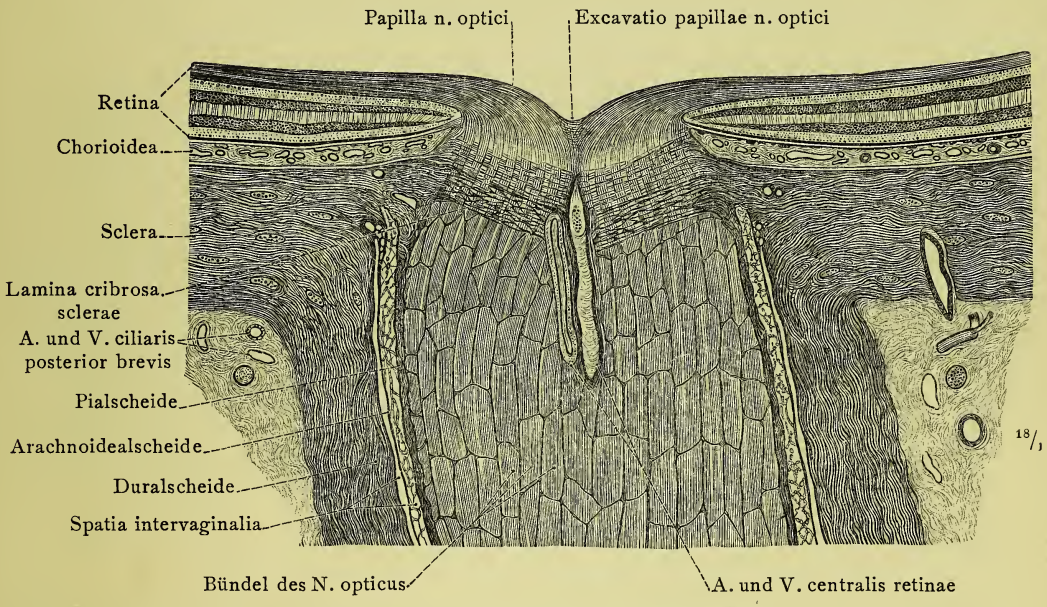

Fig. 1326. Das Endstück des Sehnerven, N. opticus, und sein Eintritt in den Augapfel im Horizontaldurchschnitt. Die Scheiden des Sehnerven, Vaginae n. optici, im Längsdurchschnitt.

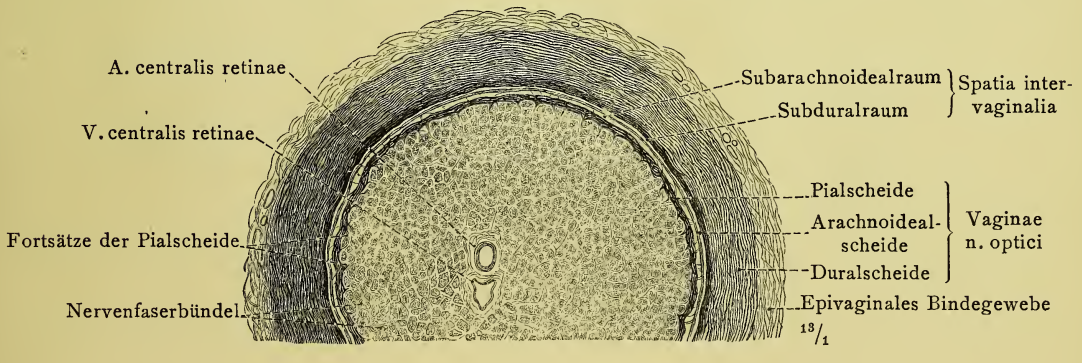

Fig. 1327. Theil eines Querschnittes durch den vorderen Abschnitt des Sehnerven. Die Scheiden des Sehnerven, Vaginae n. optici, im Querdurchschnitt.

Retina, Netzhaut (die innere Augenhaut). — N. opticus, der Sehnerve.

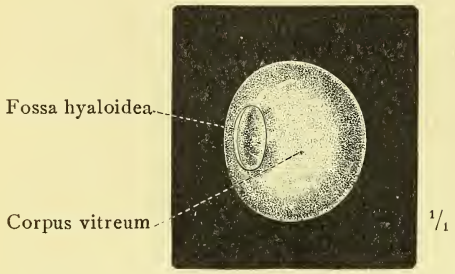

Fig. 1328. Der Glaskörper, Corpus vitreum, in frischem Zustand dem Auge entnommen, mit der tellerförmigen Grube, Fossa hyaloidea, als Lagerstätte der Linse. Ansicht schief von der Seite und vorne.

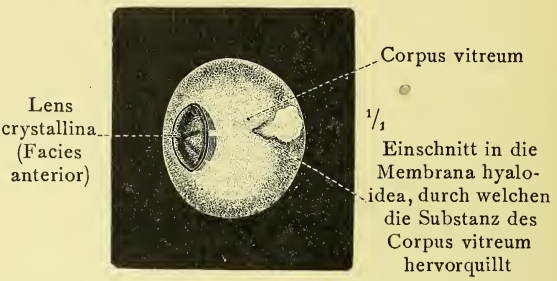

Fig. 1329. Der Glaskörper mit der Linse, in frischem Zustand dem Auge entnommen. Durch einen kleinen Einschnitt in die Membrana hyaloidea ist ein Theil der Substanz des Glaskörpers hervorgequollen.

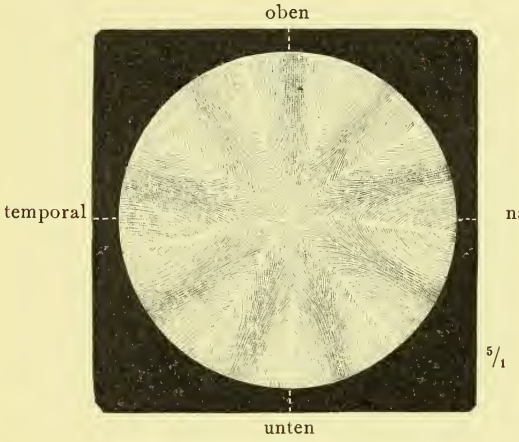

Fig. 1330. Facies anterior.



Fig. 1331. Facies posterior.

Die Linse des Auges, Lens crystallina, wenige Stunden nach dem Tode dem Auge entnommen und in Formalinlösung liegend mit Hilfe des stereoskopischen Mikroskopes abgebildet. Verlauf und Anordnung der Linsenfasern, Fibrae lentis.

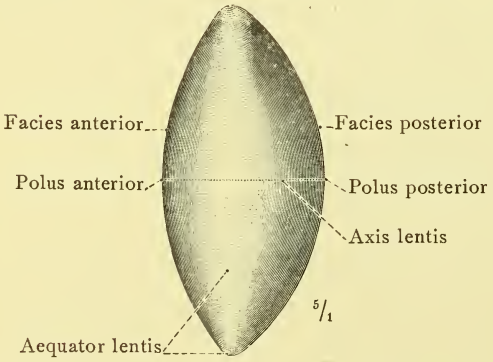

Fig. 1332. Die für die Linse gebräuchlichen Orientirungsbezeichnungen.

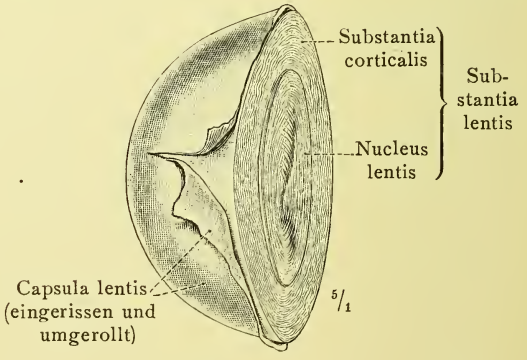

Fig. 1333. Die Hälfte der Linse mit theilweise abgehobener Linsenkapsel. (Die frische Linse wurde entzweigeschnitten und, nachdem sie einen Tag lang im Wasser gelegen war, abgebildet.)

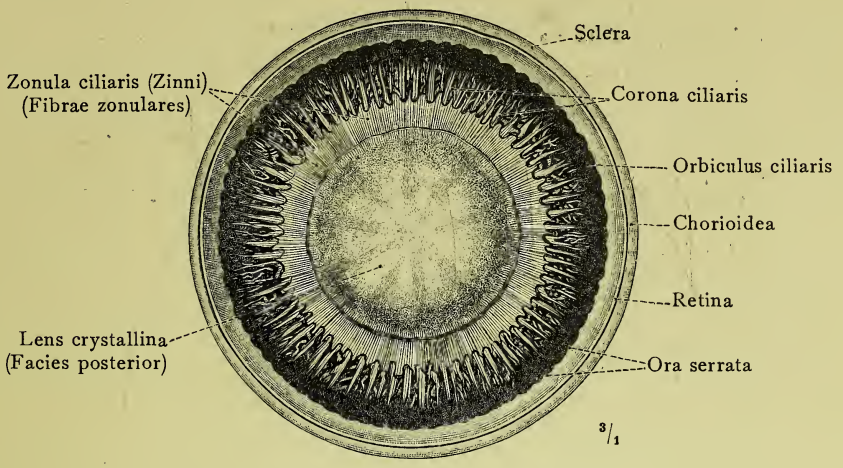

Fig. 1334. Das Strahlenplättchen, Zonula ciliaris (Zinni), im Zusammenhang mit der Linse und dem Strahlenkörper in der Ansicht von hinten dargestellt.
(An einem wenige Stunden nach dem Tode aus der Leiche genommenen Auge wurde die Hornhaut abgetragen, die Regenbogenhaut vollständig entfernt und dann der Augapfel etwas vor dem Aequator entzweigeschnitten. Das Strahlenplättchen und die Linse waren daher an dem vorderen Antheil des Auges nur mehr von der vollkommen durchsichtigen Glaskörpersubstanz bedeckt. Das Präparat wurde dann in 3%ige Formalinlösung gelegt und sofort mit Hilfe des stereoskopischen Mikroskopes theils bei durchfallendem, theils bei auffallendem Licht gezeichnet.)

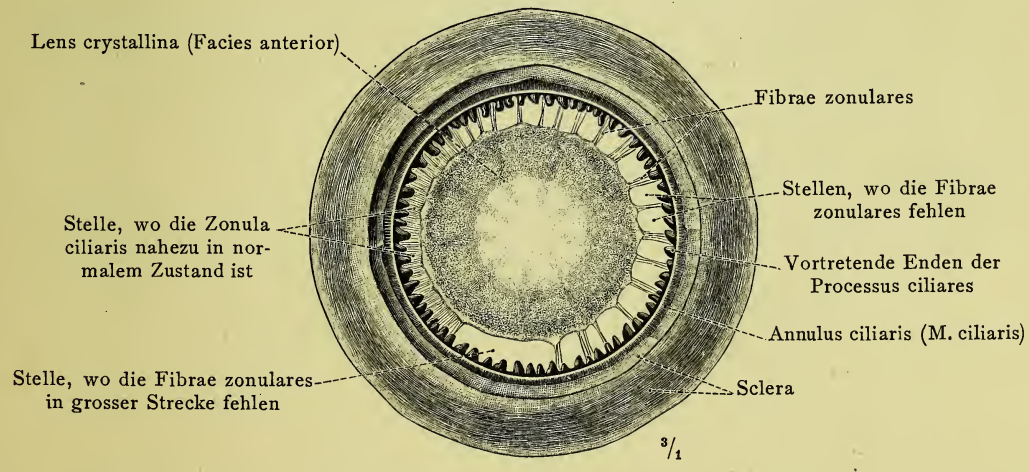

Fig. 1335. Ein Fall von unvollständig ausgebildetem Strahlenplättchen, zur Demonstration der Zugwirkung desselben auf die Linse dargestellt. Ansicht von vorne.
Die Linse erscheint im Ganzen etwas nach jener Seite verschoben, an welcher ein Theil des Strahlenplättchens nahezu vollständig ausgebildet ist. An jenen Stellen, wo die Fibrae zonulares nur in vereinzelten dünnen Bündeln vorhanden sind, ist der Linsenrand an den Ansatzstellen derselben beträchtlich ausgezogen. Die Linsenkapsel erscheint an dem Linsenrand allenthalben ein wenig von der Linsensubstanz abgehoben.
(Präparation des ganz frischen Objectes wie in Fig. 1334.)

Zonula ciliaris (Zinni), Strahlenplättchen.

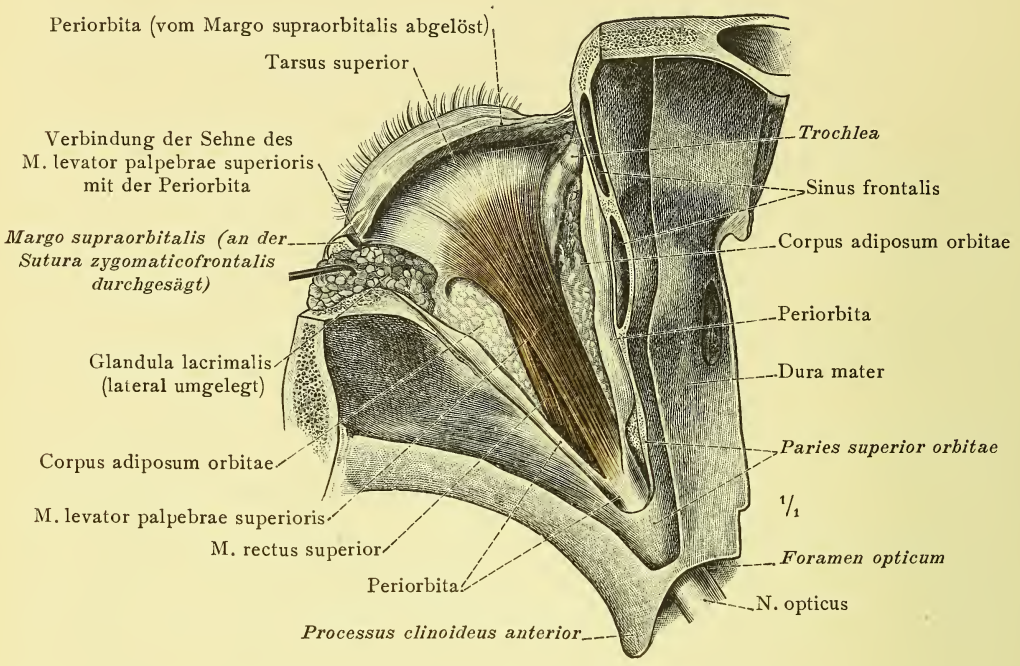

Fig. 1336. Der Heber des oberen Augenlides, M. levator palpebrae superioris, in der Ansicht von oben.
(Nach Abtragung der oberen Wand der linken Augenhöhle und theilweiser Entfernung der Periorbita dargestellt. Die Thränendrüse ist seitlich abgezogen.)

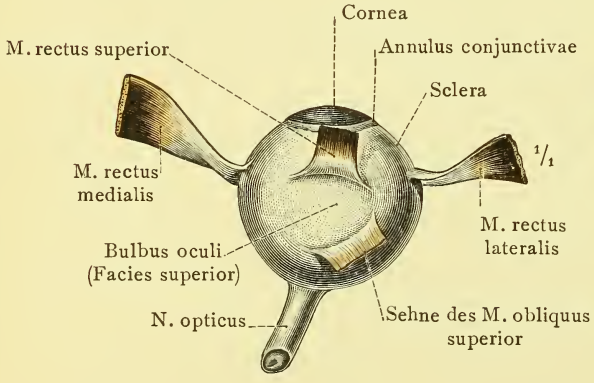

Fig. 1337. Die Ansätze des oberen, des lateralen und des medialen geraden Augenmuskels, Mm. rectus superior, rectus medialis und rectus lateralis, sowie des oberen schiefen Augenmuskels, M. obliquus superior, an den Augapfel. Rechtes Auge. Ansicht von oben.
(Die Muskelstümpfe sind von dem Augapfel abgehoben und umgelegt worden.)

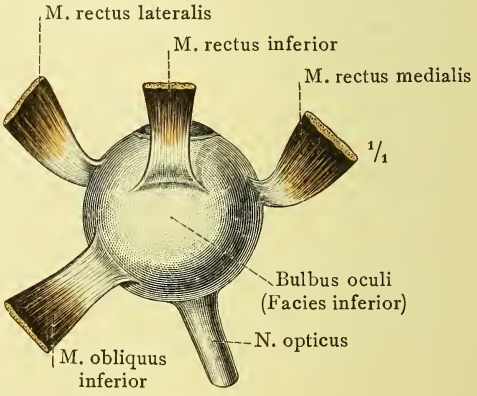

Fig. 1338. Die Ansätze des unteren, des medialen und des lateralen geraden Augenmuskels, Mm. rectus inferior, rectus medialis und rectus lateralis, sowie des unteren schiefen Augenmuskels, M. obliquus inferior, an den Augapfel. Rechtes Auge. Ansicht von unten.
(Die Muskelstümpfe sind von dem Augapfel abgehoben und umgelegt worden.)

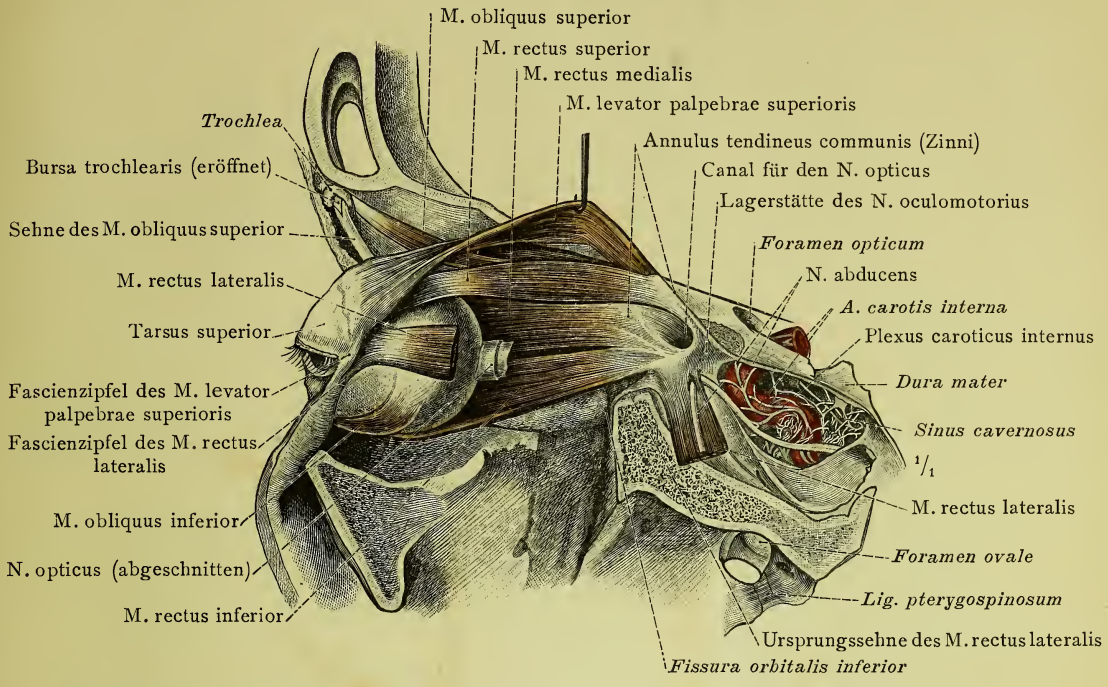

Fig. 1339. Die Augenmuskeln von der Schläfenseite her dargestellt. Linkes Auge. (Nach Abtragung der oberen und der lateralen Augenhöhlenwand wurde der M. rectus lateralis entzweigeschnitten, sein hinterer Antheil nach unten umgelegt, und der Sehnerve herausgenommen.)

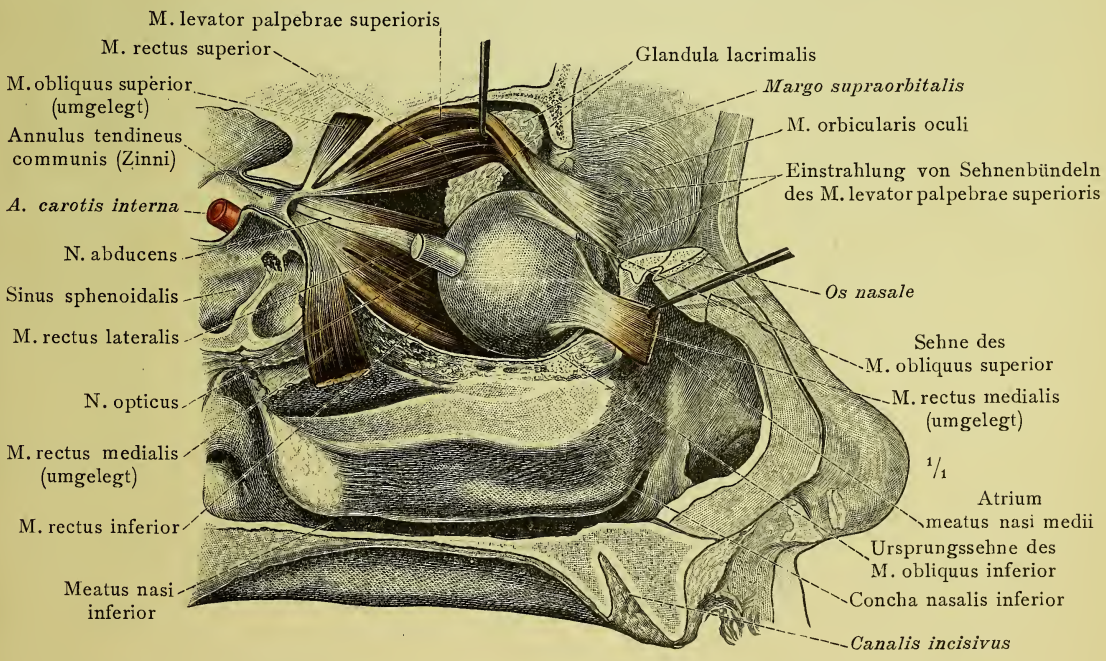

Fig. 1340. Die Augenmuskeln von der Nasenseite her dargestellt. Linkes Auge. (Nach Abtragung der medialen und eines Theiles der oberen Augenhöhlenwand wurde der M. rectus medialis entzweigeschnitten, seine Theile umgelegt und der Sehnerve entfernt. Von dem M. obliquus superior ist das Ursprungsstück und ein Theil der Sehne erhalten; der M. obliquus inferior ist nahe seinem Ursprung durchschnitten.)

Musculi oculi, Augenmuskeln.

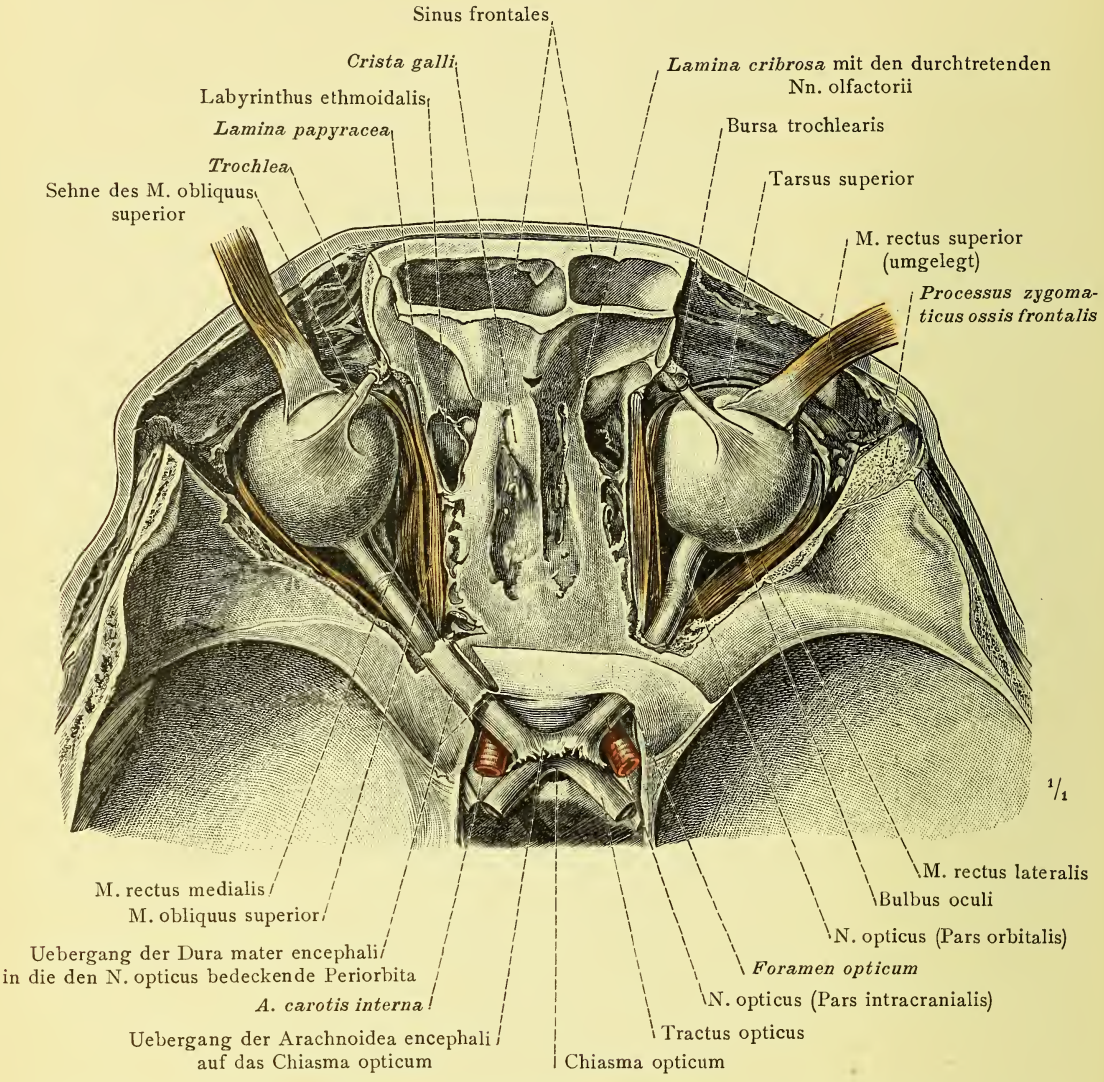

Fig. 1341. Die Lage des Augapfels und des Sehnerven in der Augenhöhle und die Lagebeziehungen der Muskeln zu denselben, in der Ansicht von oben dargestellt. Die Lagebeziehung des hintersten (intracraniellen) Theiles des Sehnerven zur A. carotis interna, und die Lage der Sehnervenkreuzung, Chiasma opticum, im Verhältnis zur Sattelgrube.

(Die obere und ein Theil der lateralen Augenhöhlenwand wurden abgetragen, der M. levator palpebrae superioris vollständig entfernt und der M. rectus superior an seinem Ursprung abgelöst und nach vorne umgelegt. Auf der linken Seite ist das Foramen opticum von oben her eröffnet, um den Zusammenhang der Dura mater encephali mit der Periorbita sichtbar zu machen.)

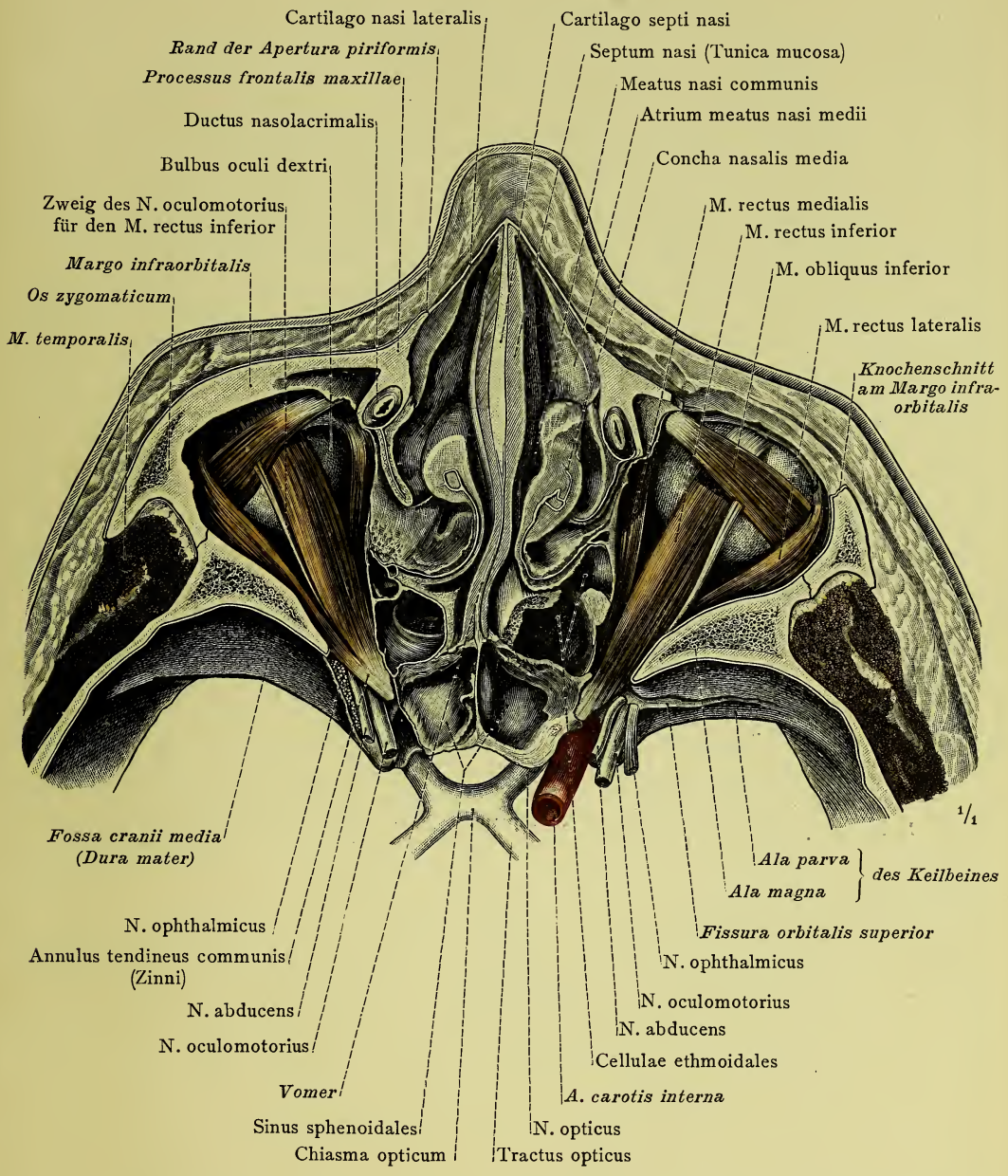

Fig. 1342. Die Lage des Augapfels in der Augenhöhle und die Lagebeziehungen der Augenmuskeln zu demselben, in der Ansicht von unten dargestellt.
(An dem Gesichtstheil eines in Chromsäure und Alkohol gehärteten Kopfes wurde unterhalb der unteren Augenhöhlenränder ein horizontaler Durchschnitt geführt, welcher rückwärts durch den Körper des Keilbeines und durch die medialen Antheile der oberen Augenhöhlenspalten gieng. An dem oberen Abschnitt wurden nach Entfernung des Fettkörpers der Augenhöhle die von hier aus zugänglichen Augenmuskeln dargestellt. Auf der linken Körperseite wurde der untere Augenhöhlenrand ganz abgetragen.)

Musculi oculi, Augenmuskeln.

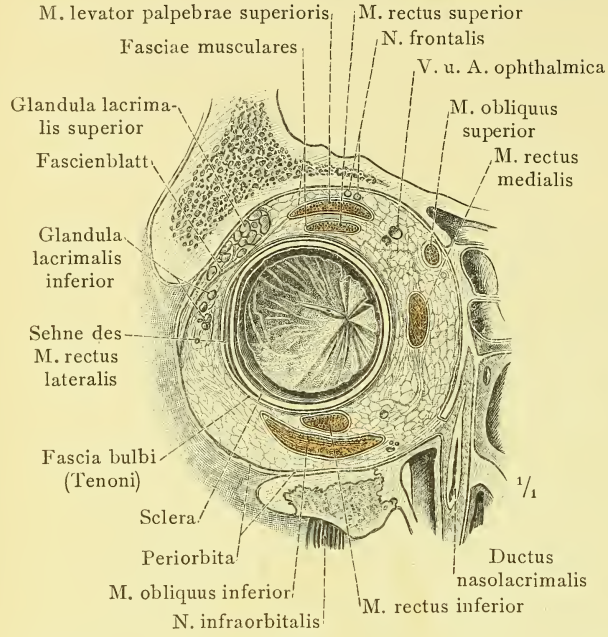

Fig. 1343. Die Lage des Augapfels und der Augenmuskeln, an einem frontalen Durchschnitt durch die rechte Augenhöhle eines in Chromsäure und Alkohol erhärteten und nachträglich durch Salzsäure entkalkten Kopfes dargestellt.

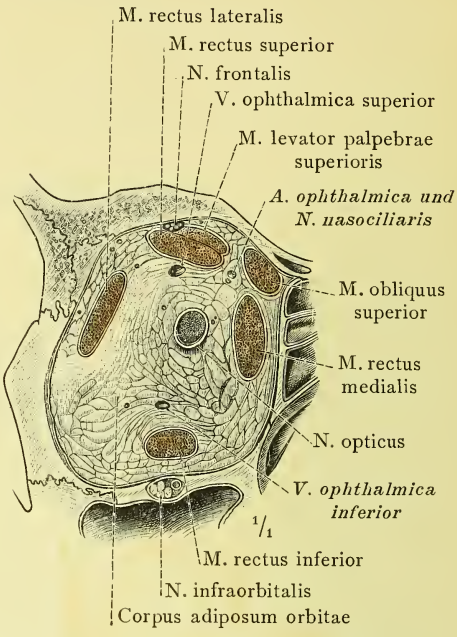

Fig. 1344. Die Lage des Sehnerven und der Augenmuskeln, an einem frontalen Durchschnitt durch die rechte Augenhöhle eines in Chromsäure und Alkohol erhärteten und nachträglich durch Salzsäure entkalkten Kopfes dargestellt.

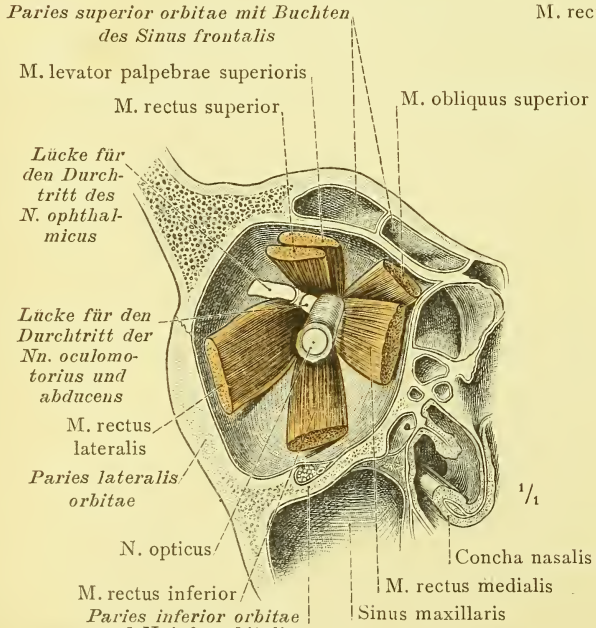

Fig. 1345. Lage und Richtung der Augenmuskeln im Verhältnis zu dem Sehnerven, in dem hinteren Abschnitt einer frontal durchschnittenen rechten Augenhöhle nach Härtung mit Chromsäure und Alkohol dargestellt.

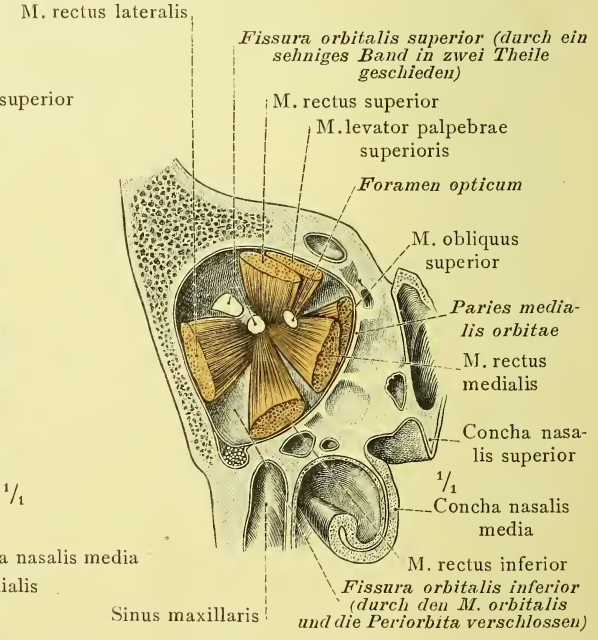

Fig. 1346. Lage der Augenmuskeln zu dem Foramen opticum und der Fissura orbitalis superior, in dem hintersten Theil einer frontal durchschnittenen rechten Augenhöhle nach Härtung mit Chromsäure und Alkohol dargestellt.

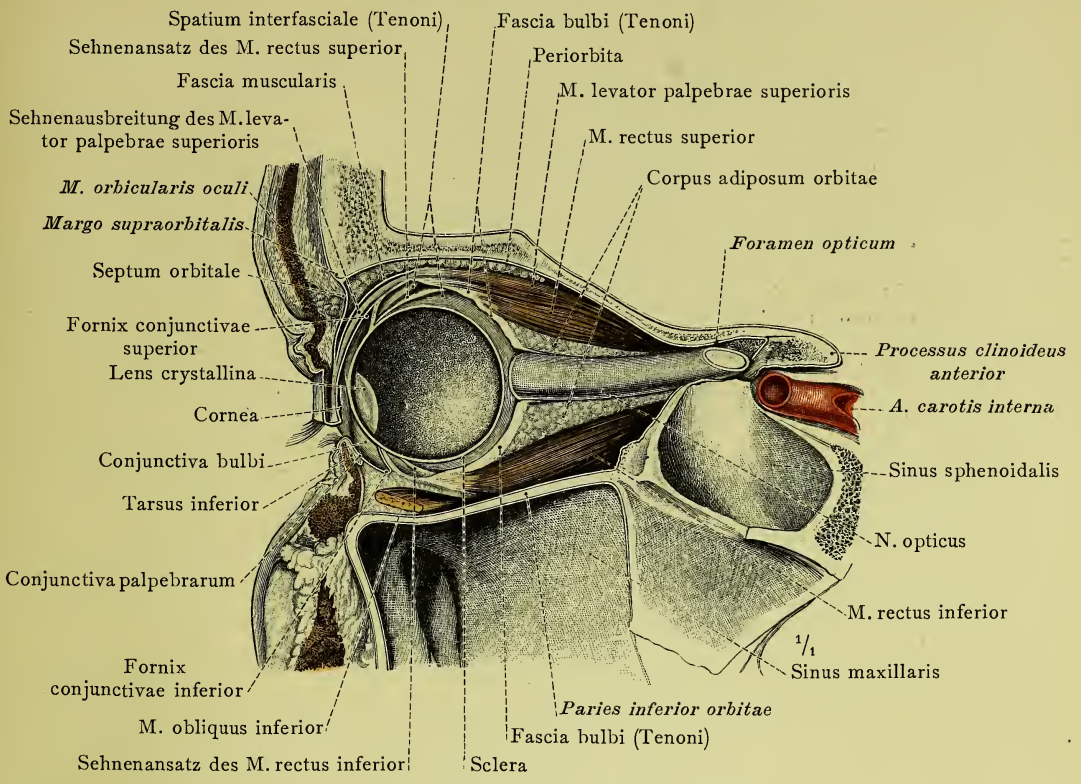

Fig. 1347. Die Tenon'sche Kapsel des Augapfels, Fascia bulbi, und ihre Beziehung zu den Sehnen des oberen und unteren geraden Augenmuskels.
(Die rechte Augenhöhle eines in Chromsäure und Alkohol gehärteten Kopfes wurde in sagittaler Richtung so durchgeschnitten, dass der Schnitt durch die nasale Hälfte des Augapfels und auf der nasalen Seite des Sehnerven vorbei durch das Foramen opticum gieng. Die Tenon'sche Kapsel ist von dem Augapfel etwas abgehoben.)

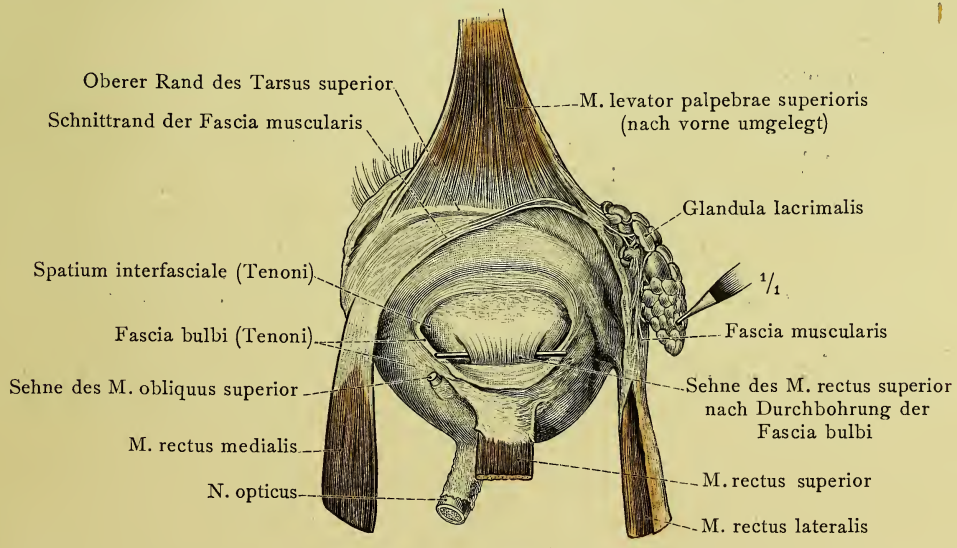

Fig. 1348. Die Tenon'sche Kapsel und ihr Verhältnis zur Sehne des oberen geraden Augenmuskels, an dem herausgenommenen rechten Auge von oben dargestellt.
(Der M. levator palpebrae superioris ist nach vorne umgelegt und die Tenon'sche Kapsel im Bereich der Sehne des M. rectus superior quer eingeschnitten.)

Musculi oculi, Augenmuskeln.

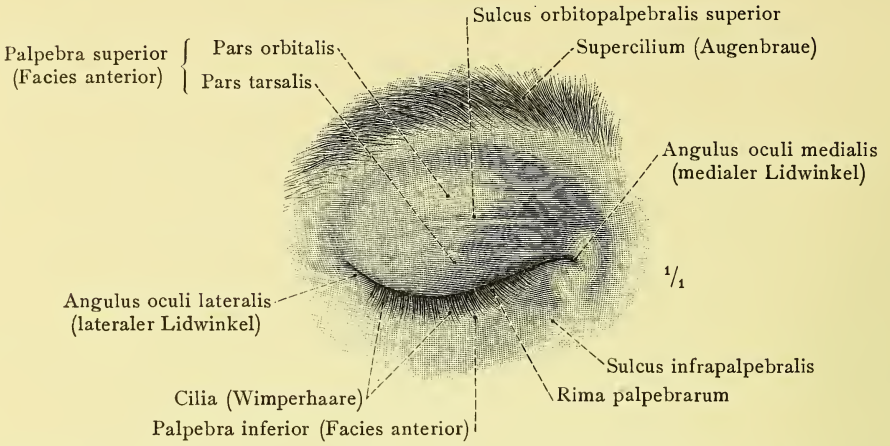

Fig. 1349. Die Augenlider des rechten Auges einer jungen Frau in geschlossenem Zustand, nach einer lebensgrossen Photographie gezeichnet. Facies anterior palpebrarum.

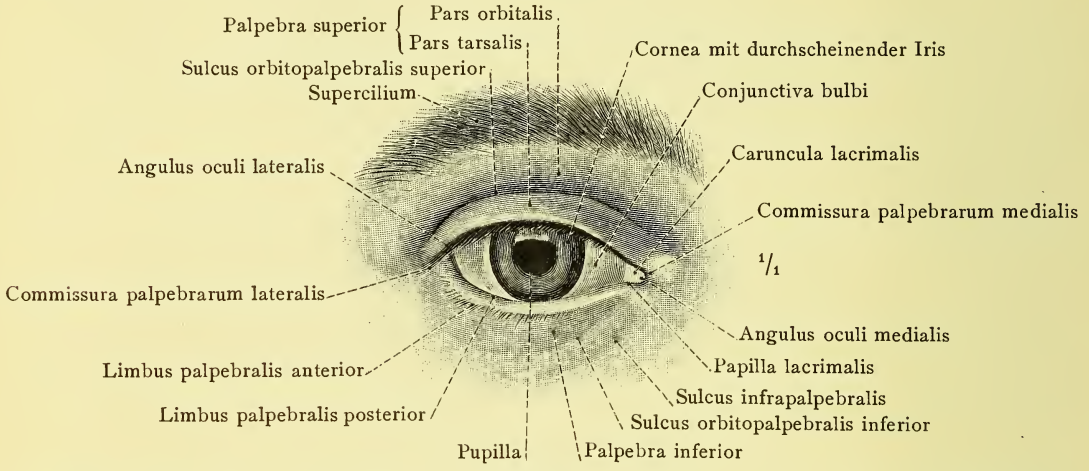

Fig. 1350. Dieselben Augenlider in geöffnetem Zustand, nach einer lebensgrossen Photographie gezeichnet. Die Lidspalte, Rima palpebrarum.

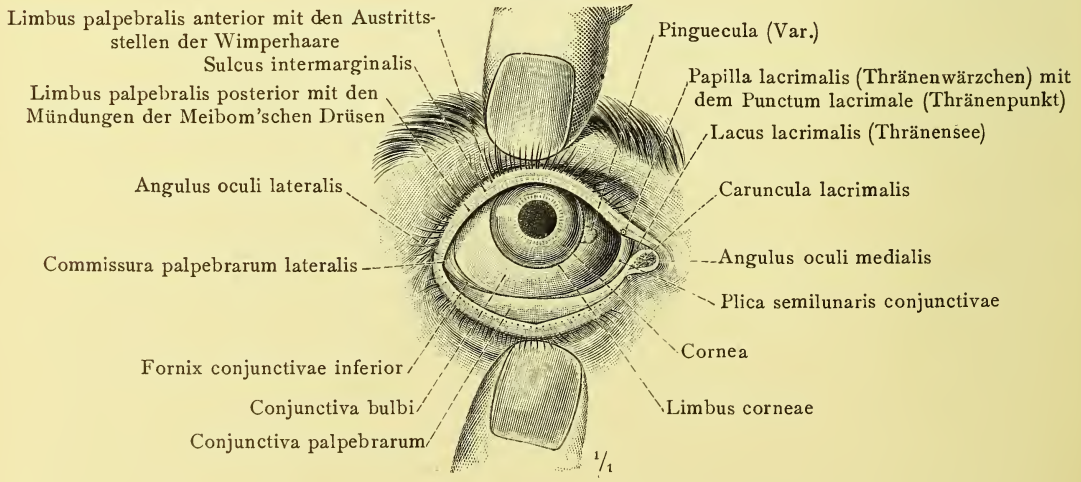

Fig. 1351. Die weit geöffneten Augenlider des rechten Auges einer älteren Person bei Umstülpung des unteren Lides. Der Lidspaltenfleck, Pinguecula.

Palpebrae, Augenlider.

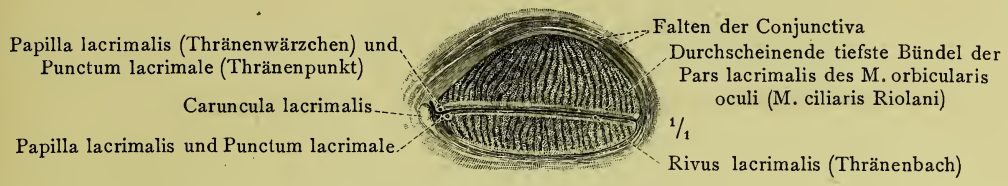

Fig. 1352. Die hintere Fläche der ausgeschnittenen Augenlider, Facies posterior palpebrarum. In dem Bereich der Lidplatten scheinen die Meibom'schen Drüsen durch die Lidbindehaut hindurch. Rechte Seite.

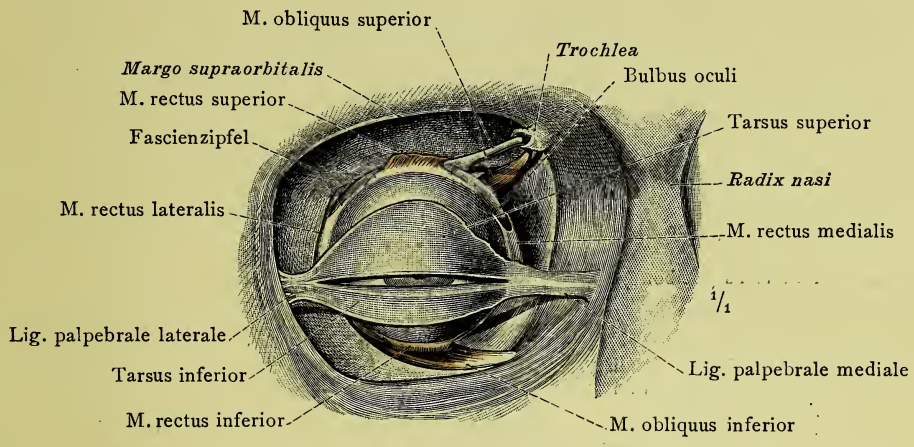

Fig. 1353. Die obere und untere Lidplatte, Tarsus superior und Tarsus inferior, des rechten Auges mit dem medialen und lateralen Lidbändchen, Ligg. palpebralia, mediale und laterale, isolirt dargestellt. Ihr Lageverhältnis zum Augapfel bei geschlossenen Lidern. — Die Ansätze der geraden Augenmuskeln an den Augapfel und die Verlaufsrichtung der schiefen Augenmuskeln. Ansicht von vorne.

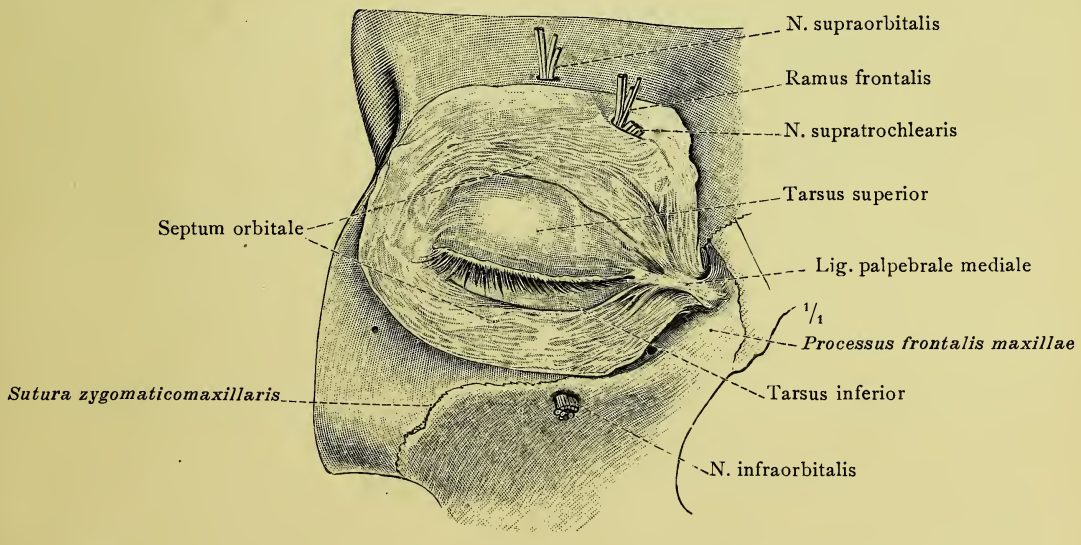

Fig. 1354. Das Septum orbitale im Zusammenhang mit den Lidplatten, nach Ablösung der äusseren Haut und des M. orbicularis oculi von vorne her dargestellt. Rechte Seite.

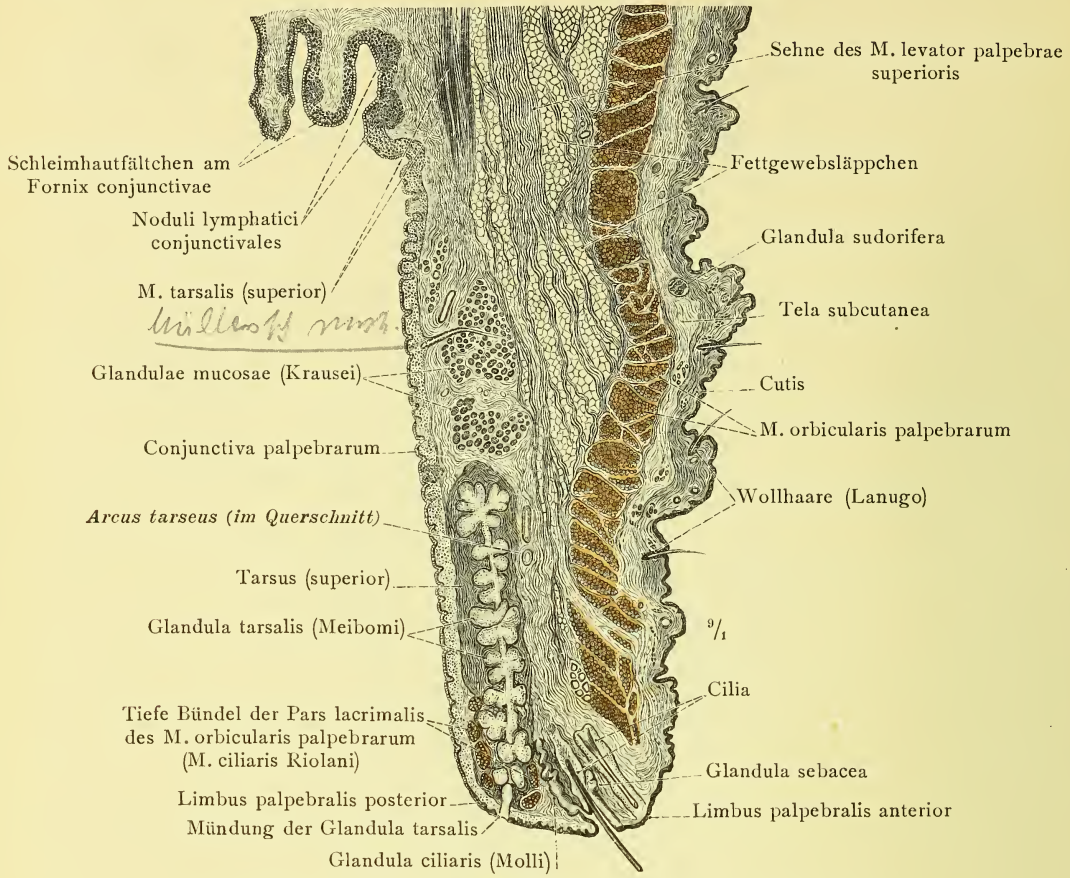

Fig. 1355. Das obere Augenlid im sagittalen Durchschnitt.

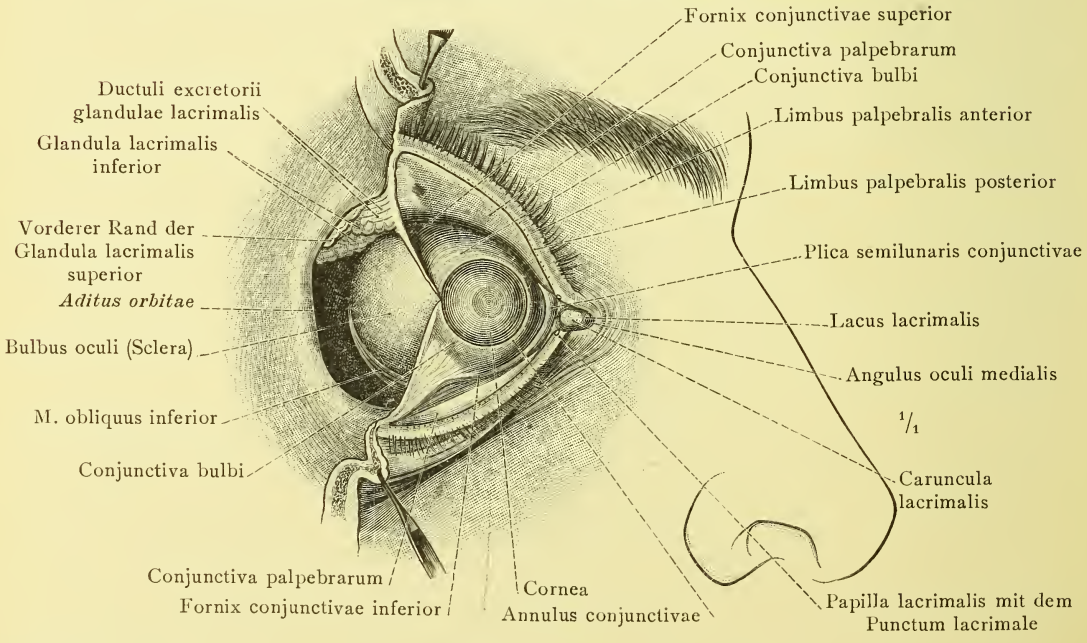

Fig. 1356. Die Bindehaut, Conjunctiva, des rechten Auges. Ihre drei Bezirke: die Lidbindehaut, die Bindehaut des Augapfels und der Uebergangstheil, durch Auseinanderziehen der im lateralen Lidwinkel getrennten Augenlider zur Ansicht gebracht.

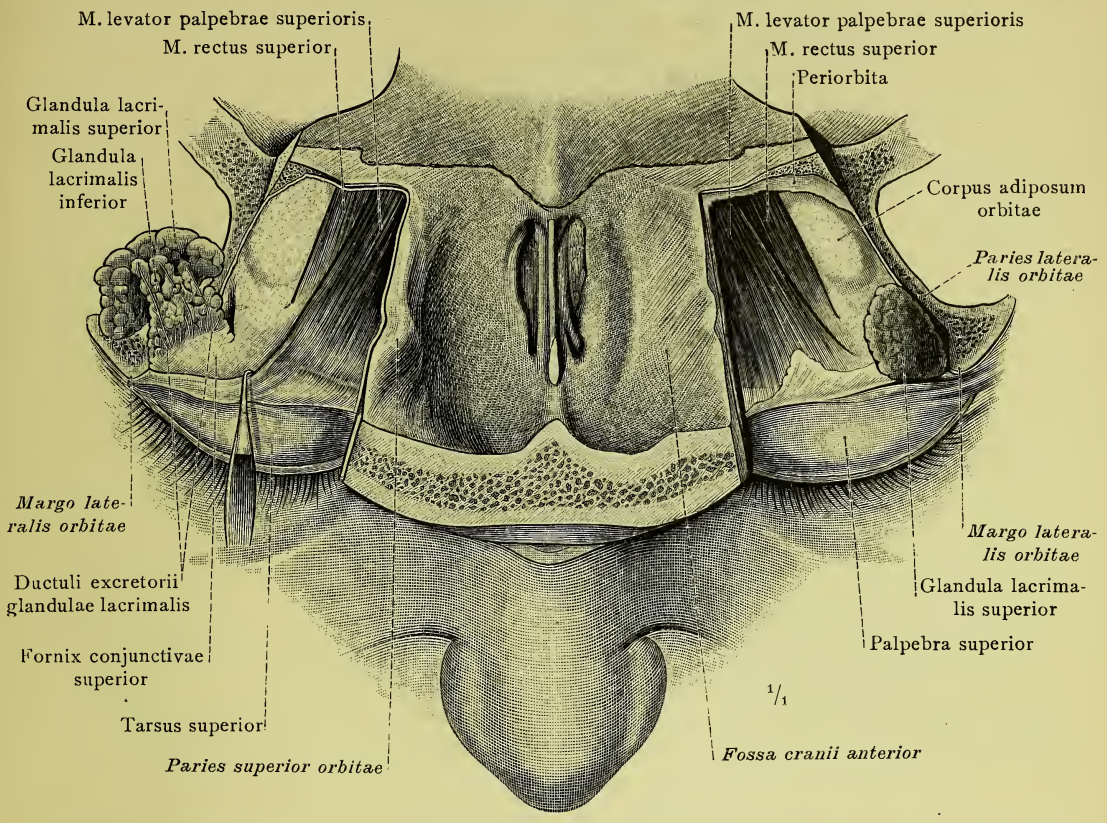

Fig. 1357. Die Thränendrüse, Glandula lacrimalis, nach Eröffnung der Augenhöhle von oben dargestellt. Die linke Thränendrüse befindet sich in ihrer natürlichen Lage, während die rechte, um ihre Ausführungsgänge zu zeigen, nach hinten umgelegt wurde.

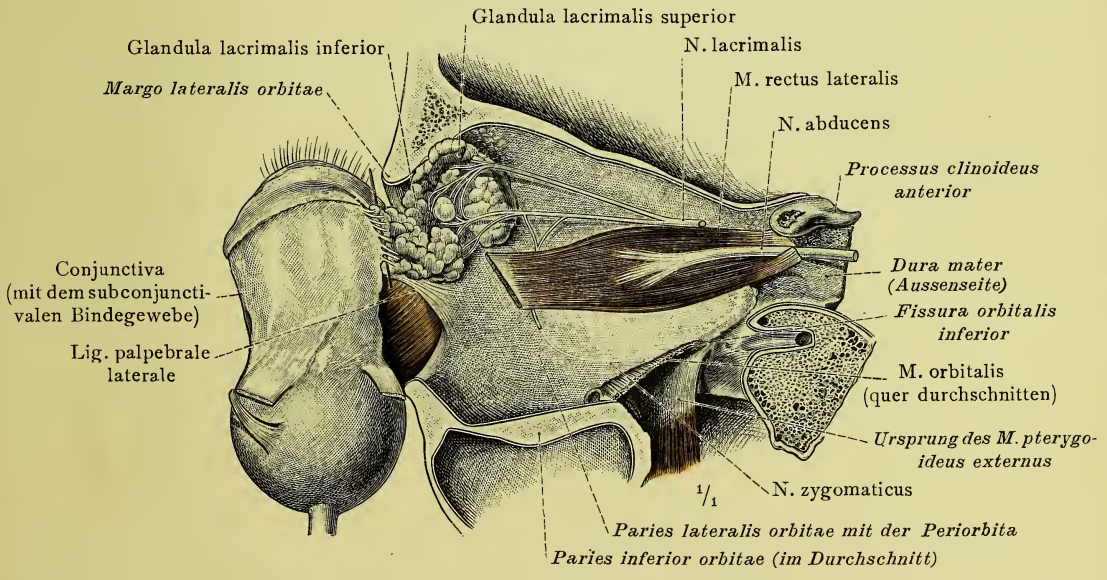

Fig. 1358. Die natürliche Lage der Thränendrüse im Verhältnis zur Augenhöhlenwand und zu dem lateralen Lidbändchen. Laterale Hälfte der rechten Augenhöhle. (Der Augapfel ist sammt der vollständig freigelegten und entfalteten Bindehaut aus der Augenhöhle herausgelegt. Die Ausführungsgänge, Ductuli excretorii, der Thränendrüse sind durch eine untergeschobene Sonde hervorgehoben.)

Apparatus lacrimalis, Thränenapparat.

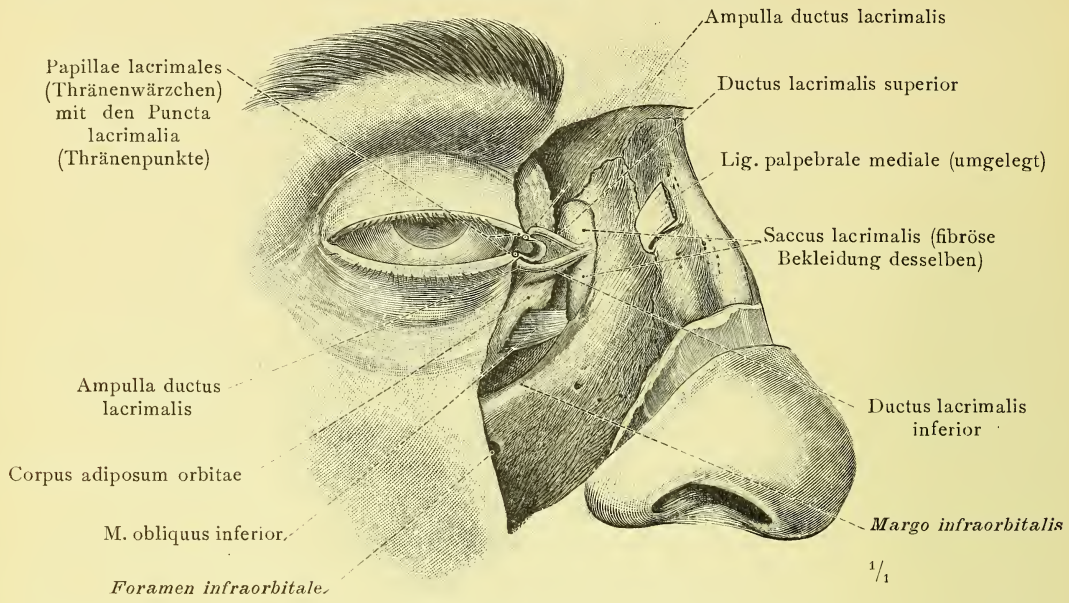

Fig. 1359. Der Thränensack, Saccus lacrimalis, mit den Thränenröhrchen, Ductus lacrimales, nach Entfernung der äusseren Haut, des medialen Lidbändchens, des M. orbicularis oculi und der übrigen in der Umgebung befindlichen Gesichtsmuskeln dargestellt. Von dem Thränensack liegt die fibröse Bekleidung desselben vor. Rechte Seite.

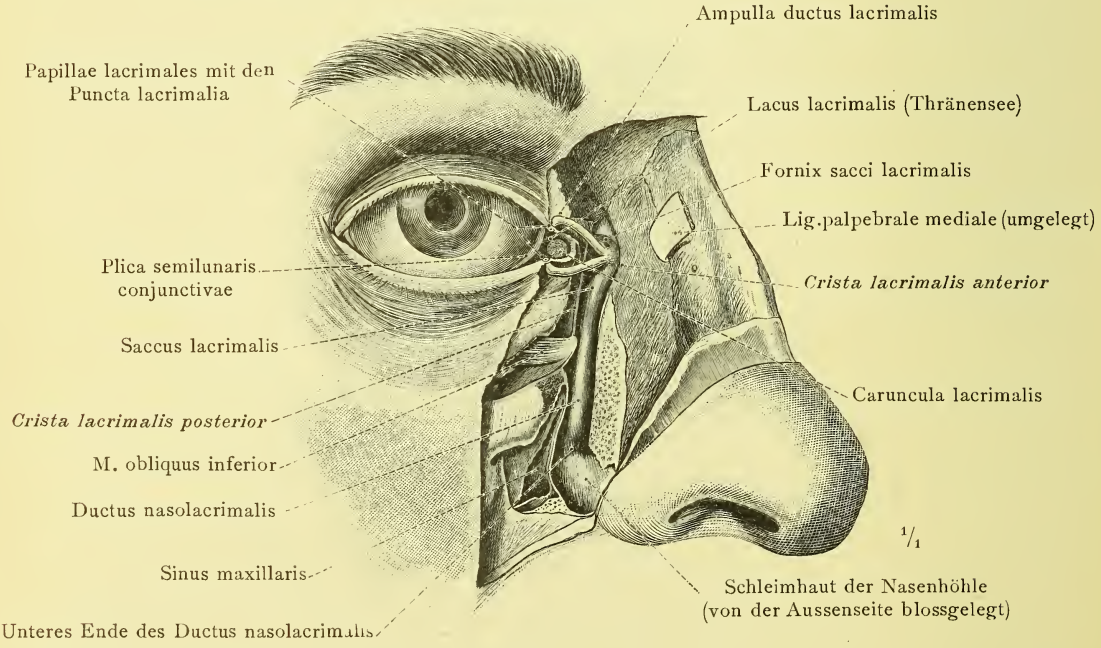

Fig. 1360. Der Thränensack, Saccus lacrimalis, mit den Thränenröhrchen, Ductus lacrimales, und dem Thränennasengang, Ductus nasolacrimalis, der rechten Seite. (An dem Präparat der Fig. 1359 wurde die Substanz des Oberkieferbeines bis auf den Sulcus lacrimalis desselben von aussen her abgetragen und so die vordere und laterale Wand des Thränennasenganges bis zu ihrem Uebergang in die Schleimhaut der Nasenhöhle freigelegt. Auch die fibröse Bekleidung des Thränensackes wurde entfernt, so dass von diesem, sowie von dem Thränennasengang, die Aussenseite der Schleimhaut vorliegt.)

Apparatus lacrimalis, Thränenapparat.

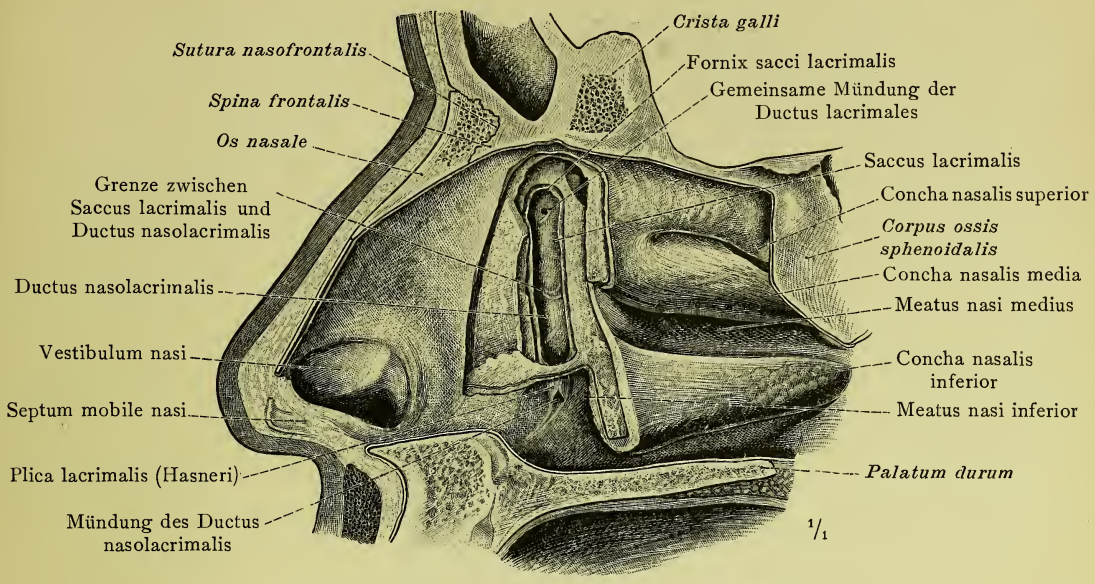

Fig. 1361. Der Thränensack und der Thränennasengang der rechten Seite, von der Nasenhöhle her dargestellt. Die Mündung des Thränennasenganges in den unteren Nasengang; die Hasner'sche Klappe.
(An einem sagittal durchschnittenen Kopf wurde nach Abtragung der vorderen Antheile der mittleren und unteren Nasenmuschel, sowie der umgebenden Theile der Nasenschleimhaut die mediale, knöcherne Wand der Thränensackgrube und des Thränennasenkanales bis an die Ansatzstelle der unteren Nasenmuschel herab entfernt und so der Thränensack und der Thränennasengang blossgelegt. Beide wurden dann durch Abtragung ihrer medialen Wand eröffnet.)

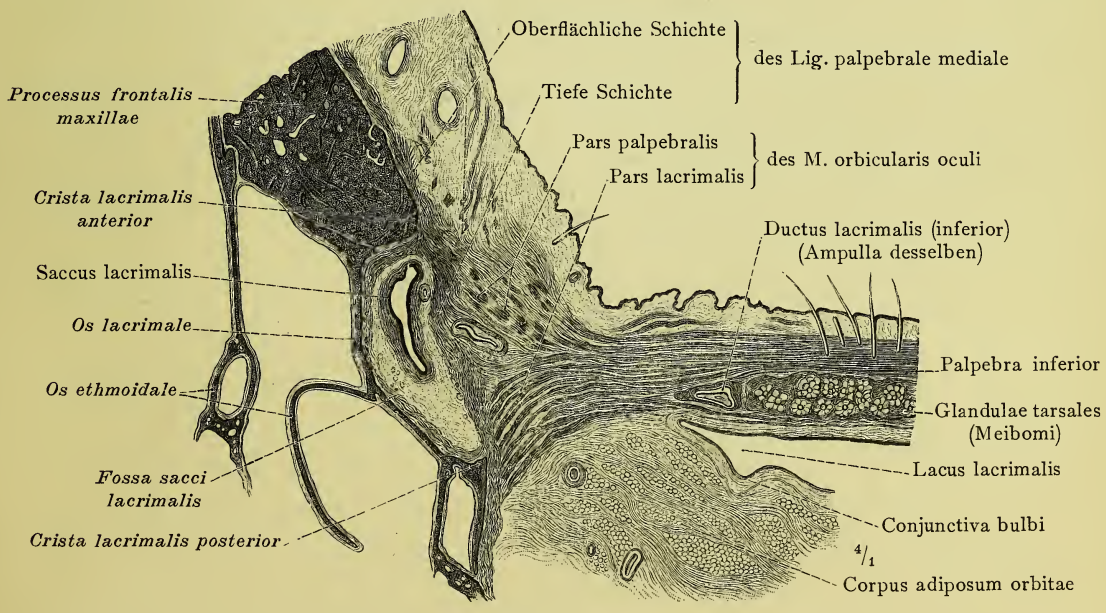

Fig. 1362. Horizontaldurchschnitt durch den Thränensack und den Randtheil des unteren Augenlides. Das untere Thränenröhrchen fällt zweimal und das obere ganz nahe am Thränensack in die Schnittfläche.

Apparatus lacrimalis, Thränenapparat.

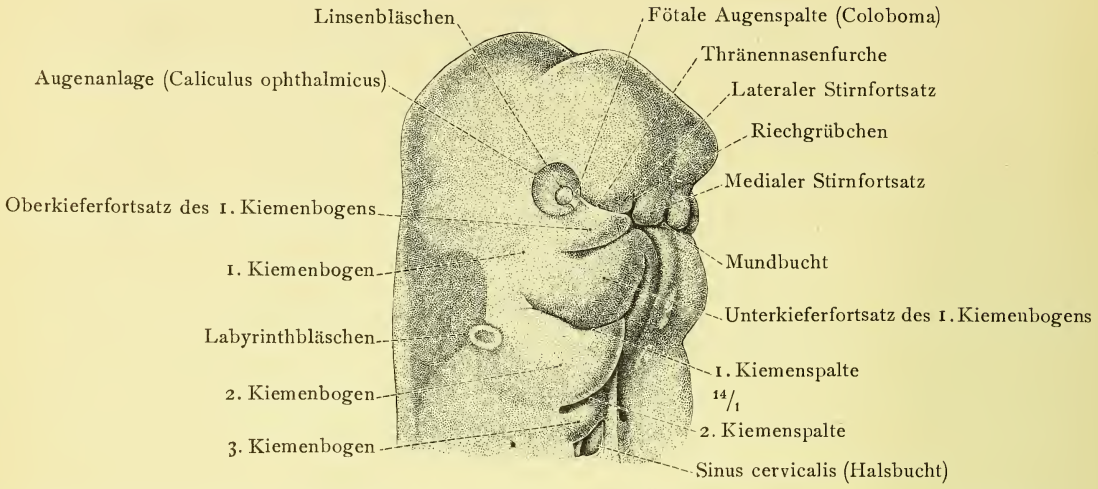

Fig. 1363. Kopf eines etwa 4 Wochen alten menschlichen Embryo, schräg von vorne und rechts gesehen.

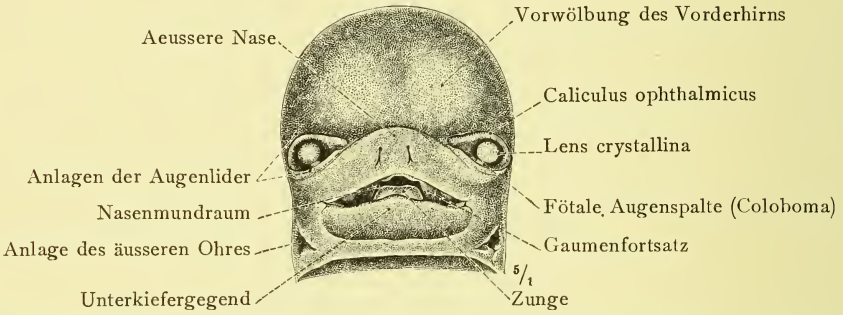

Fig. 1364. Kopf eines 6 Wochen alten menschlichen Embryo in der Ansicht von vorne.

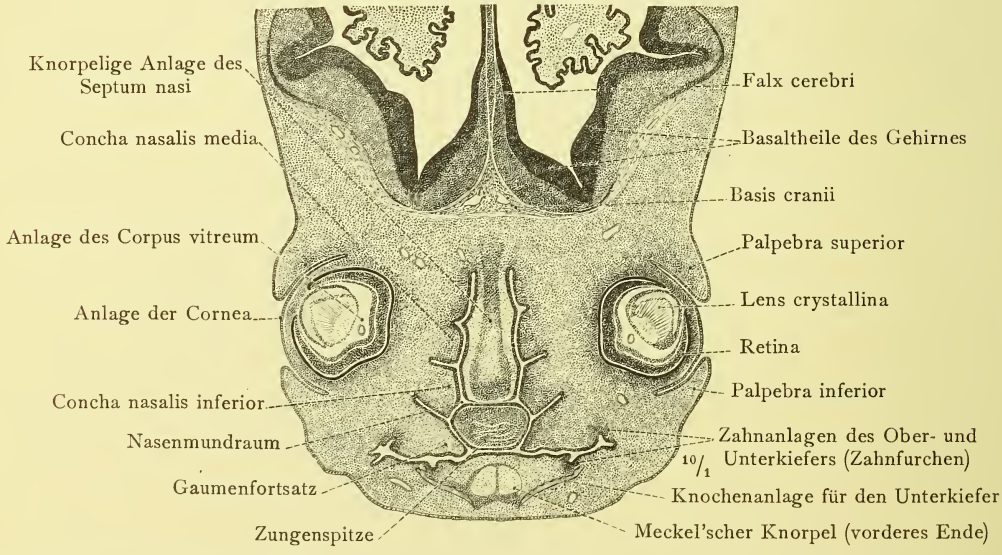

Fig. 1365. Frontaldurchschnitt durch das Gesicht eines 8 Wochen alten menschlichen Embryo.

Entwicklung des Auges.

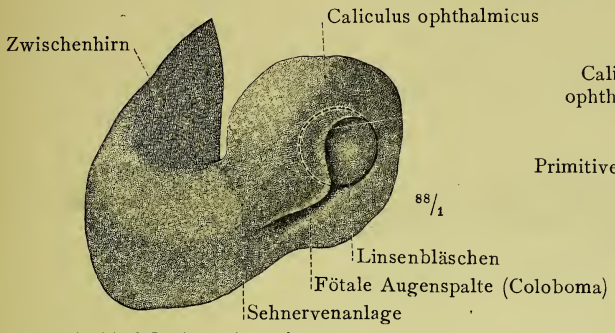

Fig. 1366. Modell des Augenbechers mit dem hohlen Stiel desselben, dem Linsenbläschen und der fötalen Augenspalte; von einem 27 Tage alten menschlichen Embryo. (Aus dem Lehrbuch von E. Fuchs, nach F. Hochstetter.)

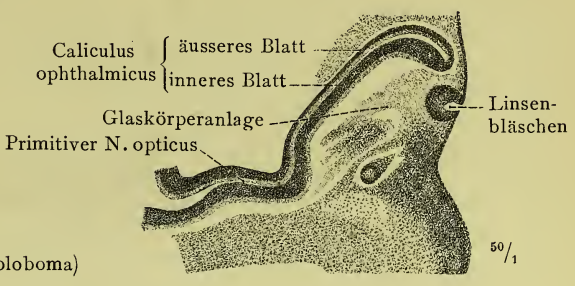

Fig. 1367. Längsdurchschnitt durch den Augenbecher und die Sehnervenanlage von dem in Fig. 1363 abgebildeten Embryo. Der Schnitt geht durch die fötale Augenspalte.

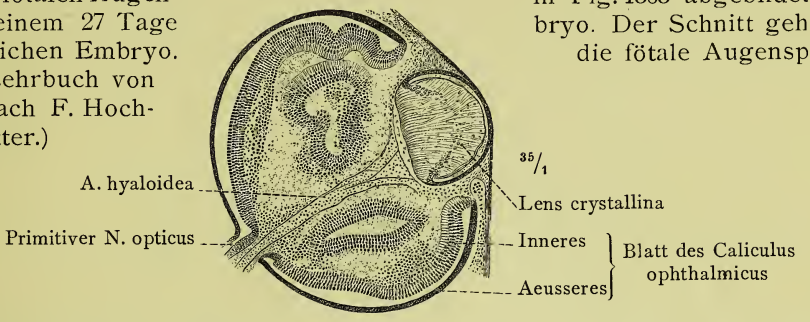

Fig. 1368. Horizontaldurchschnitt durch das rechte Auge des in Fig. 1364 abgebildeten Embryo. Der Augenbecher, Caliculus ophthalmicus, in weiterer Ausbildung.

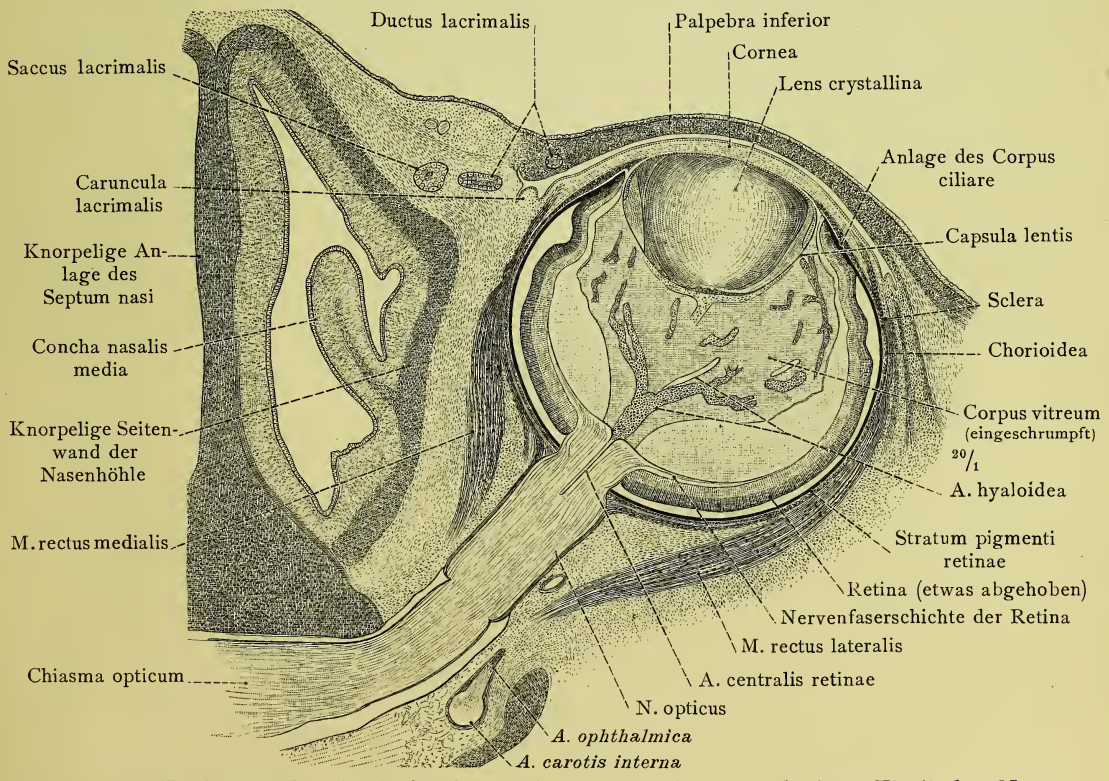

Fig. 1369. Horizontaldurchschnitt durch das rechte Auge und einen Theil der Nasenhöhle eines 9 Wochen alten menschlichen Embryo.

Entwicklung des Auges.

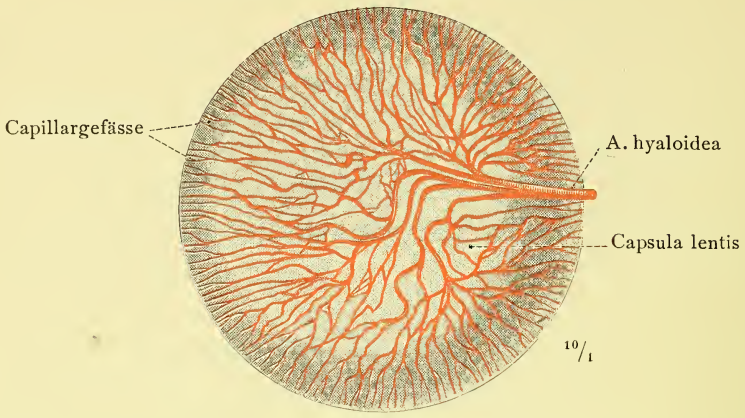

Fig. 1370. Die Verzweigung der Arteria hyaloidea an der hinteren Fläche der Linse. Von einem 4 Monate alten menschlichen Embryo. Injectionspräparat.

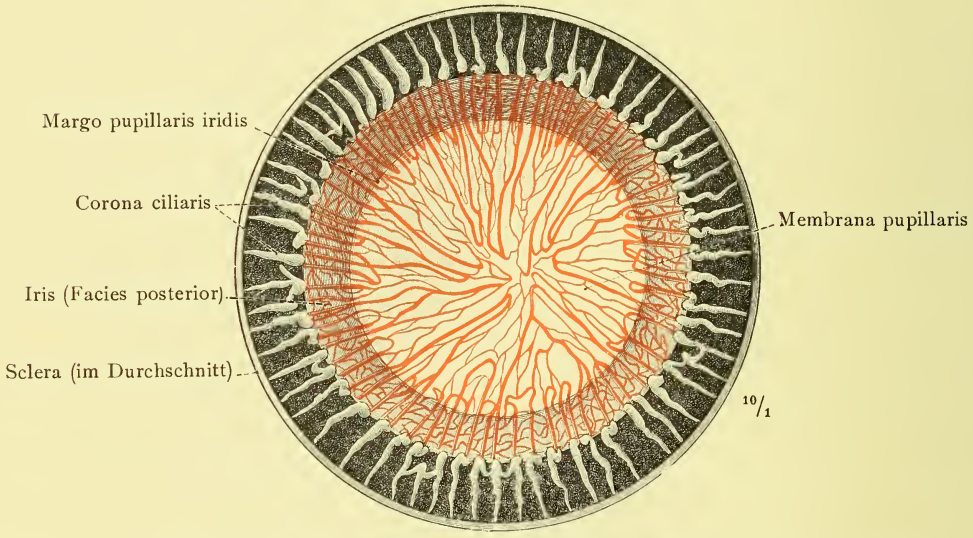

Fig. 1371. Die Blutgefässe der Membrana pupillaris und der Regenbogenhaut. Von einem 6 Monate alten menschlichen Embryo. Injectionspräparat.

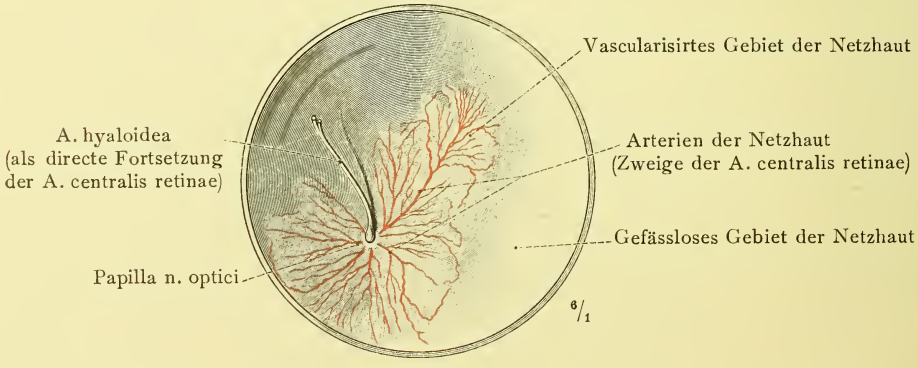

Fig. 1372. Die obliterirte, nach Entfernung des Glaskörpers frei vorragende Arteria hyaloidea und das Gefässsystem der Netzhaut. Von einem neugeborenen Kätzchen. Injectionspräparat.

Entwicklung des Auges.

ORGANON AUDITUS.

DAS GEHÖRORGAN.

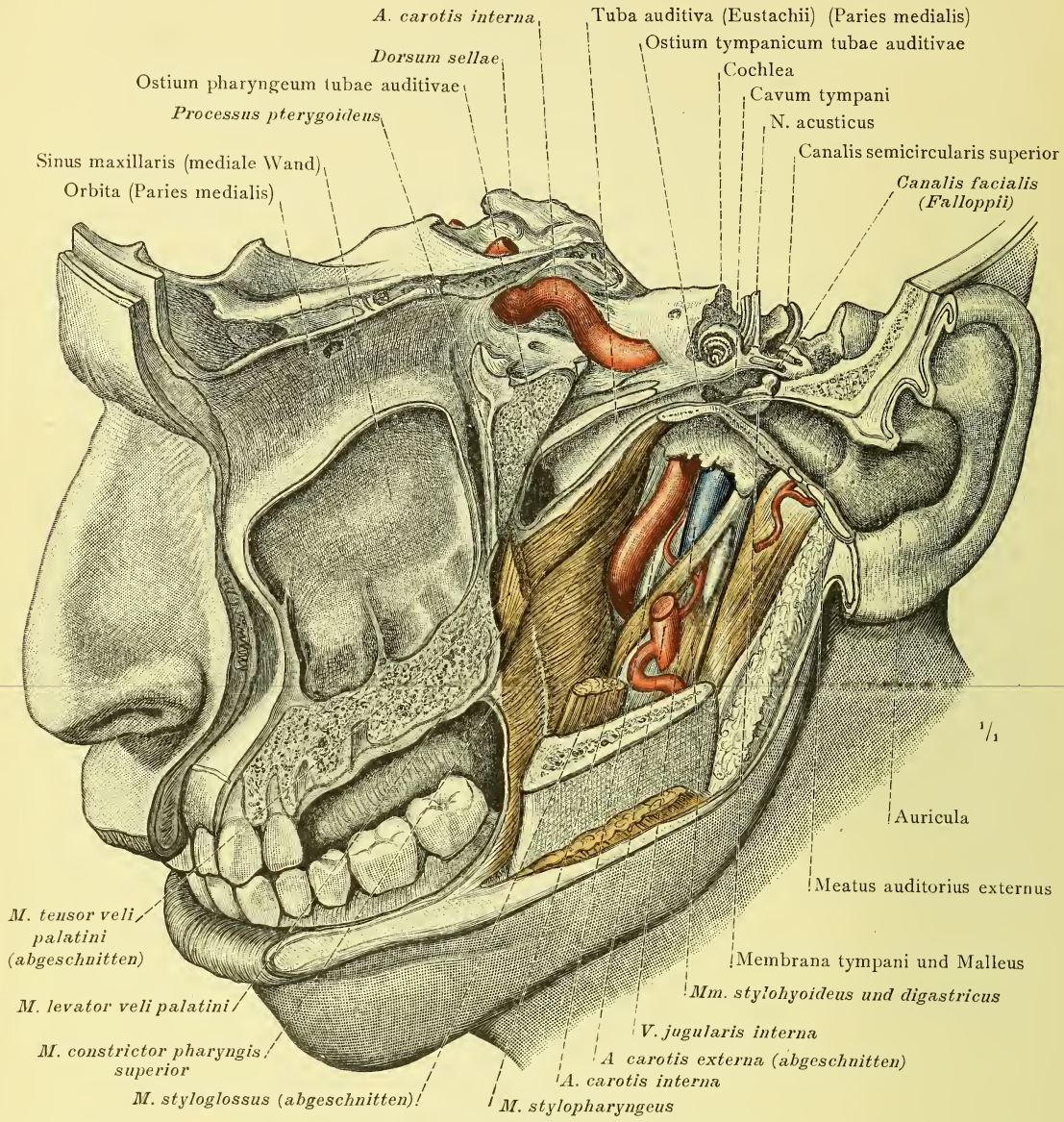

Fig. 1373. Uebersicht und Lageverhältnis der drei Abschnitte des Gehörorganes. Ansicht von links und vorne. Das äussere Ohr, Auris externa: die Ohrmuschel, Auricula, der äussere Gehörgang, Meatus auditorius externus, und das Trommelfell, Membrana tympani. Das Mittelohr, Auris media: die Trommelhöhle, Cavum tympani, und die Ohrtrompete, Tuba auditiva (Eustachii). Das innere Ohr, Auris interna: das Ohrlabyrinth, Labyrinthus (auris), mit dem Hörnerven, N. acusticus.

(An einem in Alkohol gehärteten Kopf wurde zunächst ein sagittaler Schnitt durch den linken Oberkiefer und die linke Augenhöhle geführt, welcher rückwärts, zwischen dem Foramen rotundum und dem Foramen ovale hindurchgehend, die Wurzel des grossen Keilbeinflügels und die mediale Platte des Processus pterygoideus durchtrennte. Nach Abtragung des linken Unterkieferastes wurde ein zweiter Schnitt durch den äusseren Gehörgang und durch die Trommelhöhle, vor der Ohrtrompete vorbei bis zum Foramen lacerum geführt und die Ohrtrompete selbst durch Abtragung ihrer lateralen Wand bis zu ihrer Einmündung in den Schlundkopf eröffnet. Die Theile des knöchernen Labyrinthes wurden mit dem Meissel freigelegt.)

Uebersicht des Gehörorganes.

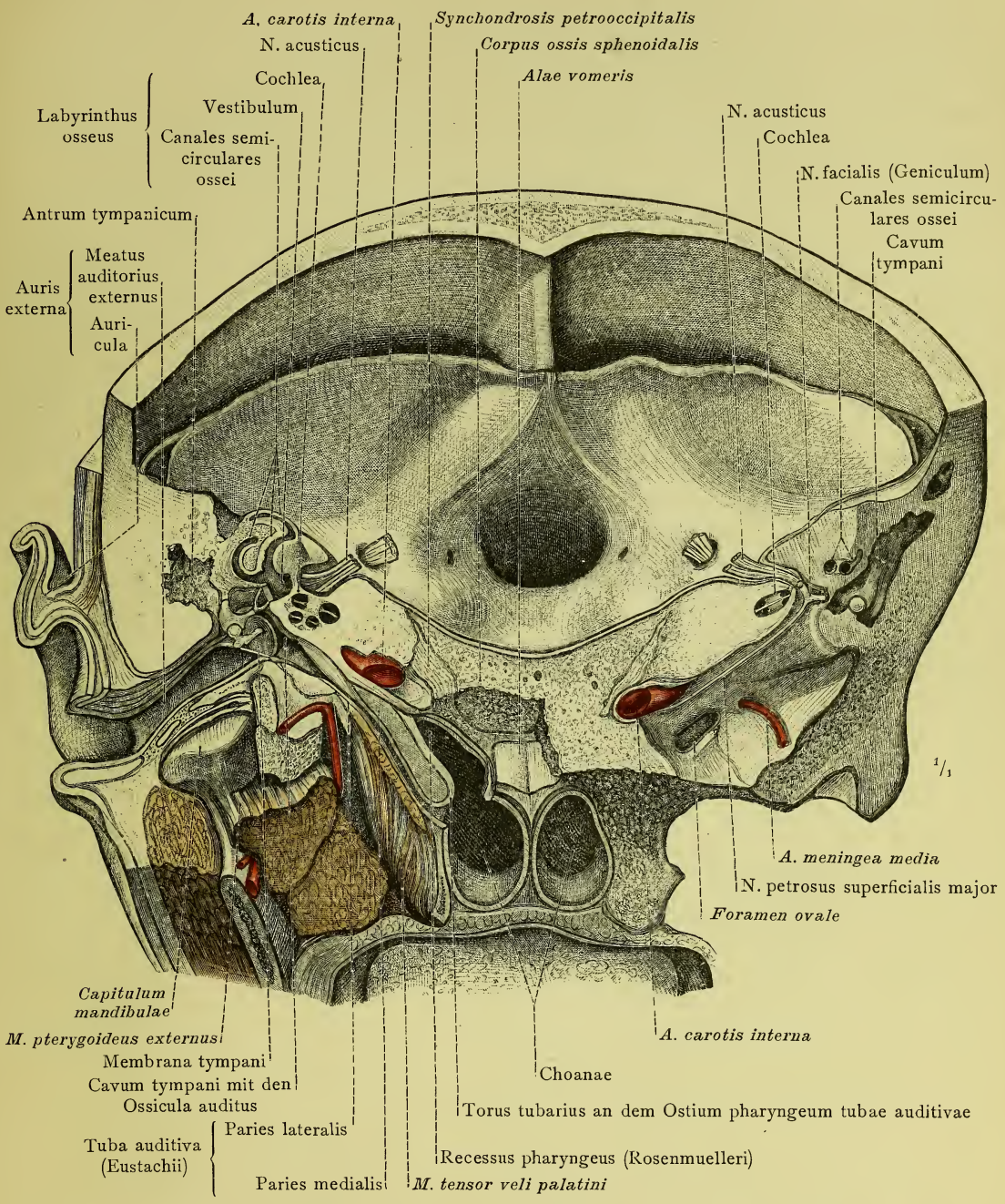

Fig. 1374. Uebersicht der drei Abschnitte des Gehörorganes in der Ansicht von oben. (An einem in Chromsäure und Alkohol gehärteten Kopf, von welchem in üblicher Weise das Schädeldach entfernt worden war, wurde zunächst ein frontaler Schnitt angelegt, welcher den hintersten Theil der Nasenscheidewand und den vordersten Theil des weichen Gaumens durchsetzte. Auf der rechten Seite wurden dann durch einen schräg nach vorne abschüssigen Sägeschnitt die im Felsenbein befindlichen Abschnitte des Gehörorganes vollständig eröffnet und die obere Wand des knorpeligen Theiles der Ohrtrompete bis zur Einmündung derselben in den Nasentheil des Schlundkopfes abgetragen. Auf der linken Körperseite wurde nur der oberste Theil des Felsenbeines mit dem Dach der Trommelhöhle abgetragen.)

Uebersicht des Gehörorganes.

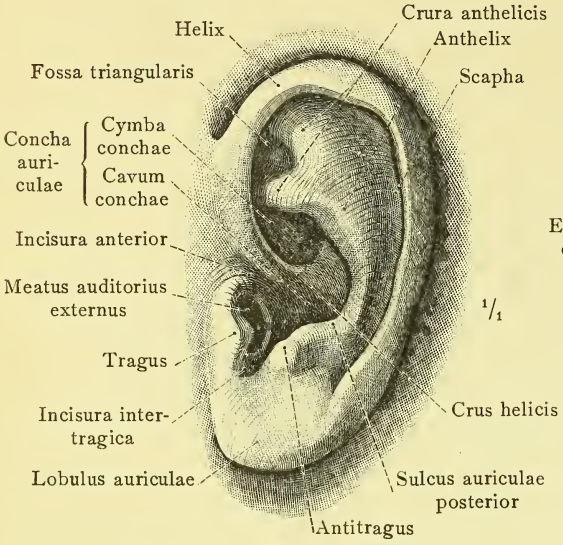

Fig. 1375. Die linke Ohrmuschel, Auricula, einer jungen Frau. Laterale Fläche. Ohrleiste, Helix, und Gegenleiste, Anthelix; Ohrecke, Tragus, und Gegenecke, Antitragus; die Muschelhöhle, Concha auriculae; das Ohrläppchen, Lobulus auriculae.

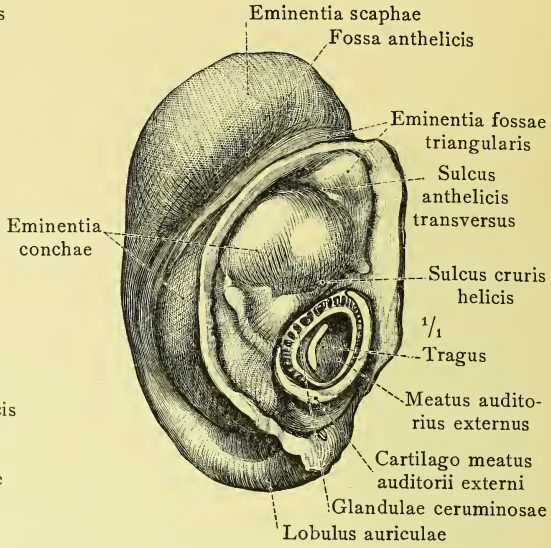

Fig. 1376. Dieselbe Ohrmuschel von der medialen Seite gesehen.
(Die Ohrmuschel wurde an der Uebergangslinie der äusseren Haut in dieselbe von dem Kopf abgetrennt und der knorpelige Theil des äusseren Gehörganges quer durchgeschnitten.)

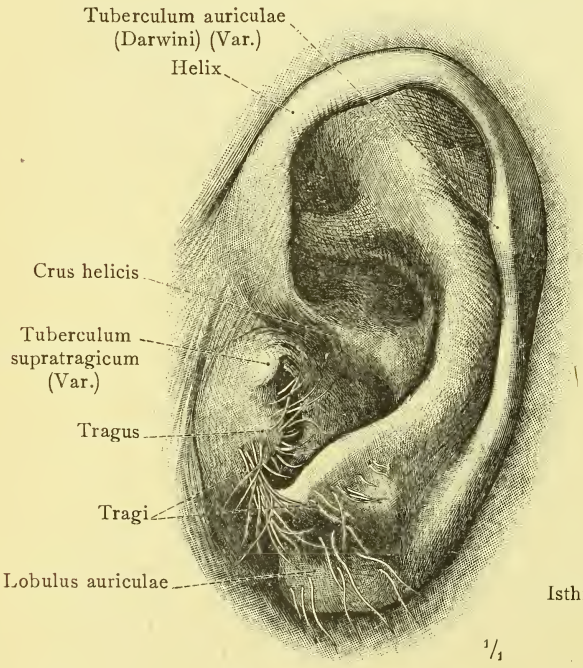

Fig. 1377. Die linke Ohrmuschel eines alten Mannes. Laterale Fläche. Ohrhaare, Tragi; Darwin'sches Höckerchen, Tuberculum auriculae.

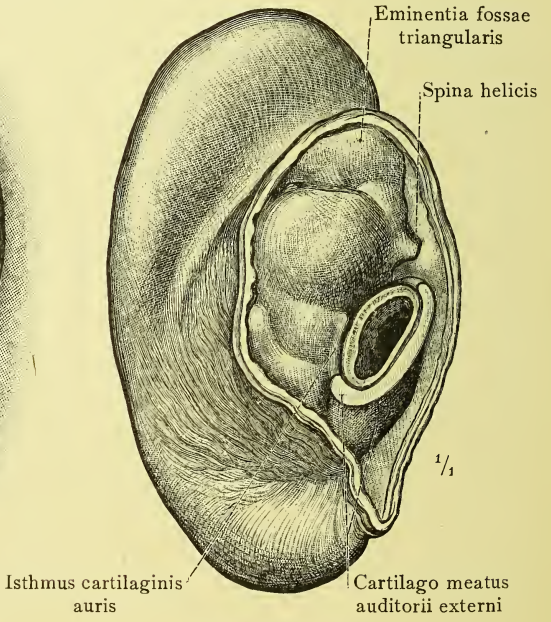

Fig. 1378. Dieselbe Ohrmuschel von der medialen Seite gesehen.
(Die Abtrennung derselben erfolgte in der bei Fig. 1376 angegebenen Weise.)

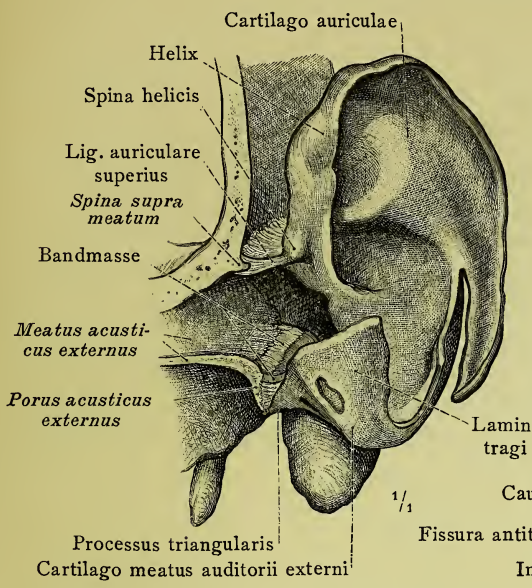

Fig. 1379. Der Knorpel der Ohrmuschel und des äusseren Gehörganges in Verbindung mit dem Paukentheil des Schläfenbeines. Linkes Ohr. Laterale Fläche. Ansicht von vorne.

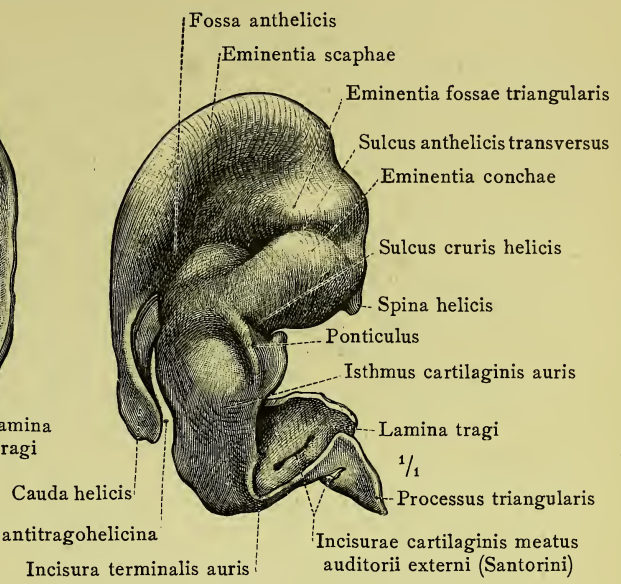

Fig. 1380. Der Knorpel der Ohrmuschel und des äusseren Gehörganges, Cartilago auriculae und Cartilago meatus auditorii externi. Linkes Ohr. Mediale Fläche. Ansicht von hinten.

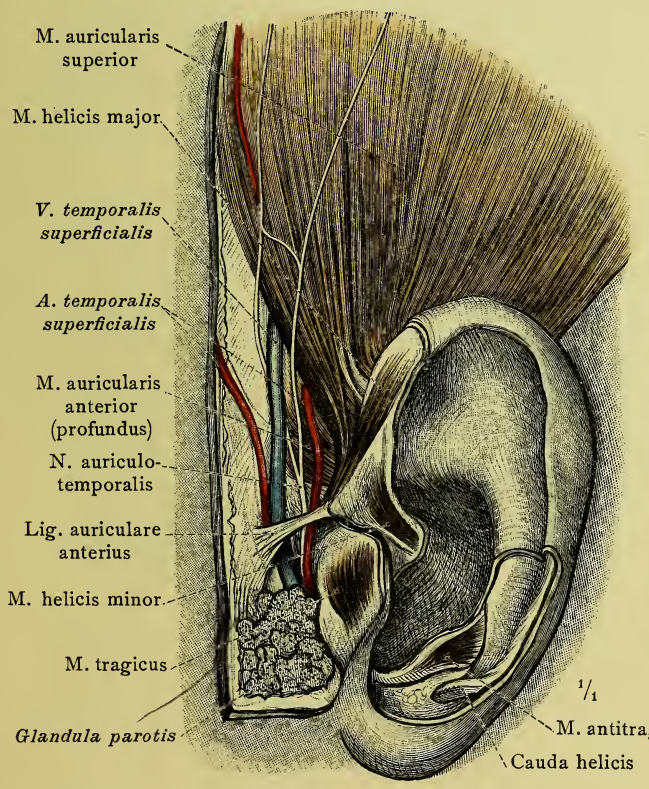

Fig. 1381. Die Muskeln an der lateralen Fläche der Ohrmuschel. Linkes Ohr.

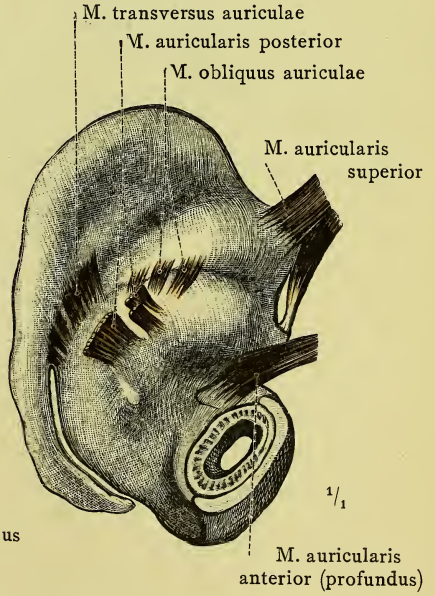

Fig. 1382. Die Muskeln an der medialen Fläche der Ohrmuschel. Linkes Ohr.

Auris externa, das äussere Ohr. — Auricula, die Ohrmuschel.

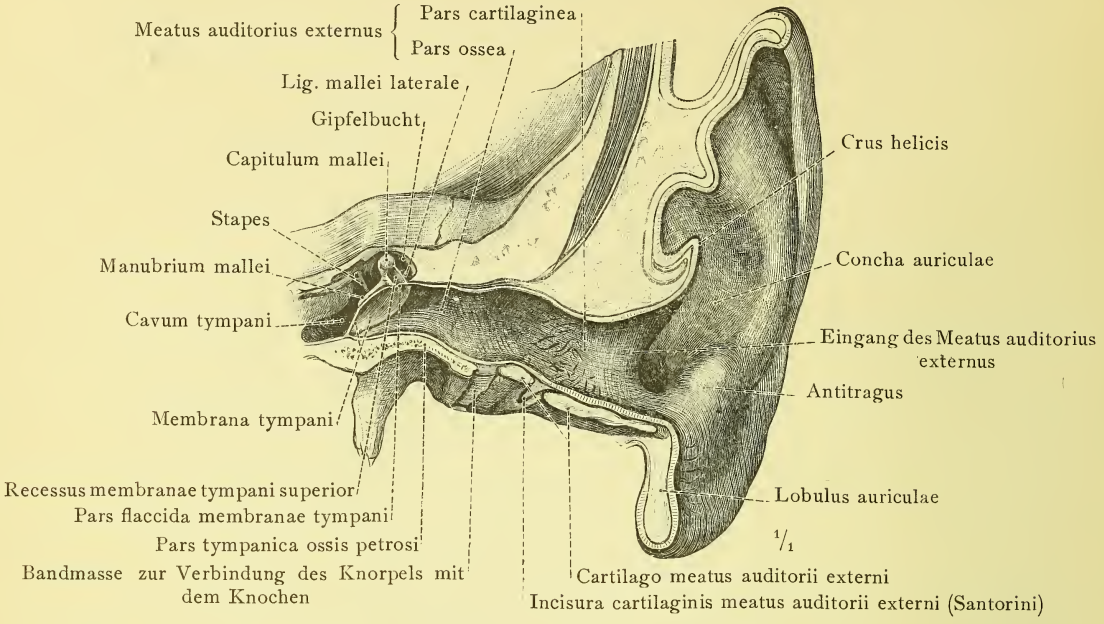

Fig. 1383. Der linke äussere Gehörgang, Meatus auditorius externus, sammt dem Trommelfell, seiner ganzen Länge nach in senkrechter Richtung durchschnitten. Der knöcherne und der knorpelige Antheil desselben, Pars ossea und Pars cartilaginea meatus auditorii externi. Der Uebergang des äusseren Gehörganges in die Ohrmuschel und sein Abschluss durch das Trommelfell. Ansicht von vorne.

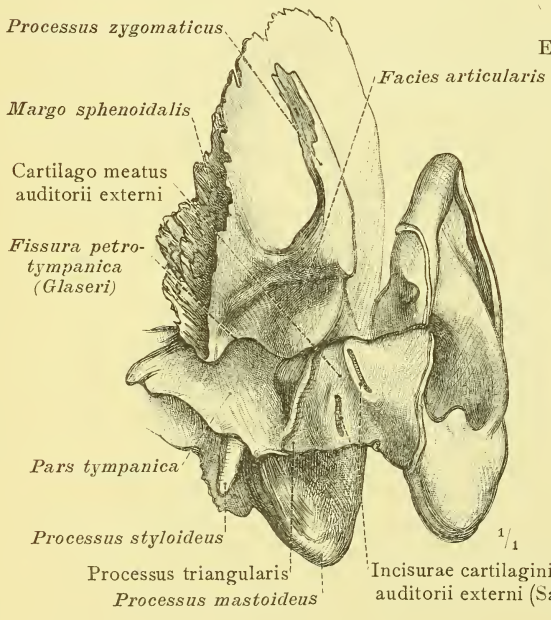

Fig. 1384. Die Wand des knöchernen und des knorpeligen Antheiles des äusseren Gehörganges freigelegt. Ansicht von unten und vorne. Linkes Ohr.

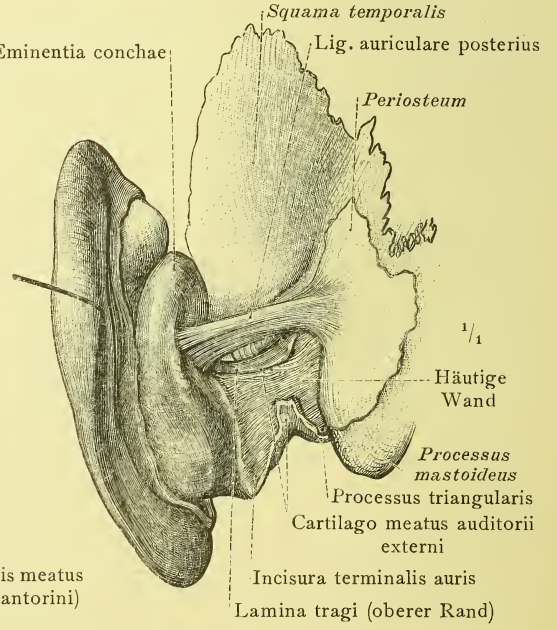

Fig. 1385. Die Wand des knorpeligen Antheiles des äusseren Gehörganges freigelegt. Ansicht von hinten. Linkes Ohr.

Auris externa, das äussere Ohr. — Meatus auditorius externus, der äussere Gehörgang.

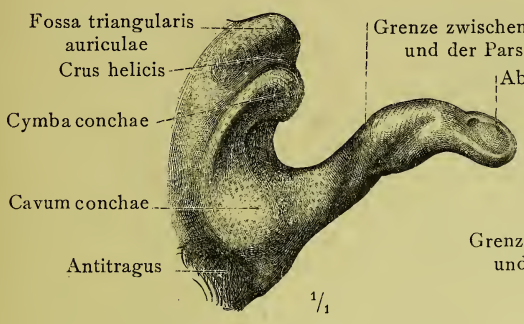

Fig. 1386. Ansicht von hinten.

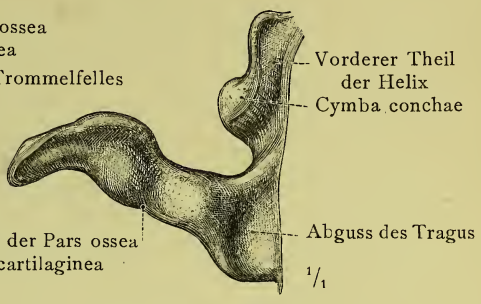

Fig. 1387. Ansicht von vorne.

Ausguss des linken äusseren Gehörganges und des angrenzenden Theiles der Ohrmuschel, mit der Wood'schen Metalllegirung hergestellt. Gestalt und Dimensionen der Lichtung des äusseren Gehörganges.

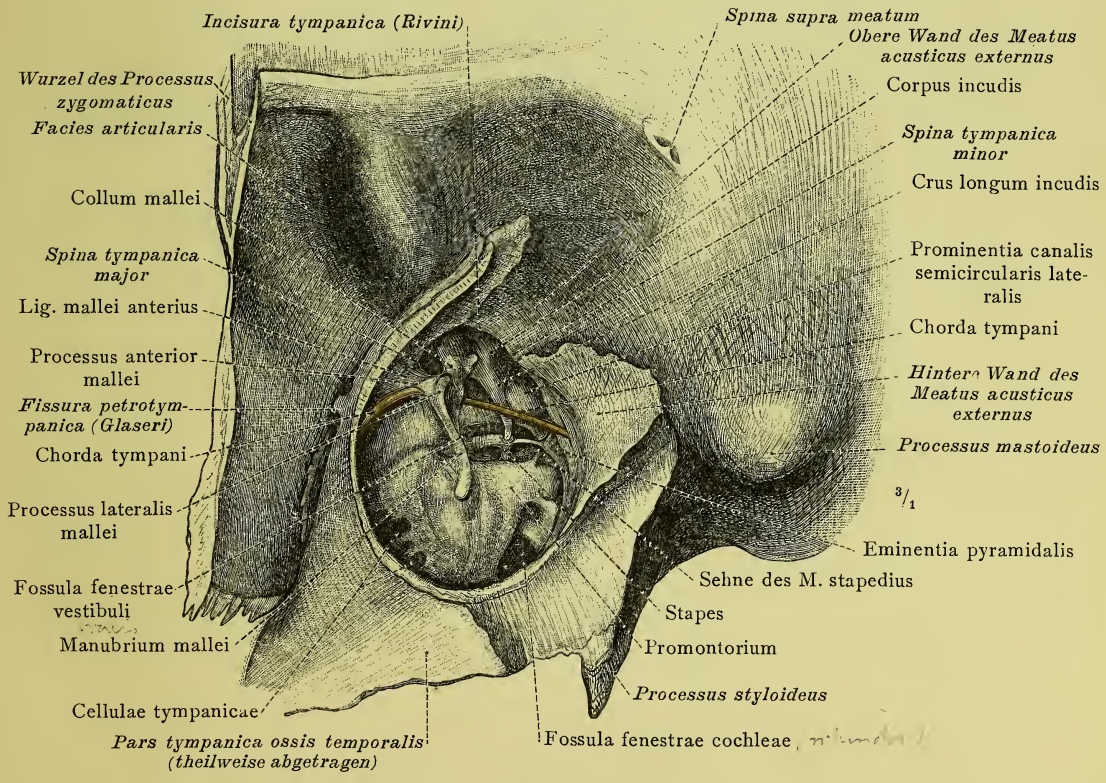

Fig. 1388. Der Grund des äusseren Gehörganges und die Lagebeziehungen der Gebilde der Trommelhöhle zu demselben, nach Abtragung des grössten Theiles des äusseren Gehörganges und des Trommelfelles dargestellt. — Einblick in die Trommelhöhle; man sieht die drei Gehörknöchelchen in ihrer natürlichen Lage, die Sehne des M. stapedius und die Chorda tympani, sowie die Theile an der medialen Wand, Paries labyrinthicus, der Trommelhöhle. Linkes Ohr.

Auris externa, das äussere Ohr. — Meatus auditorius externus, der äussere Gehörgang.

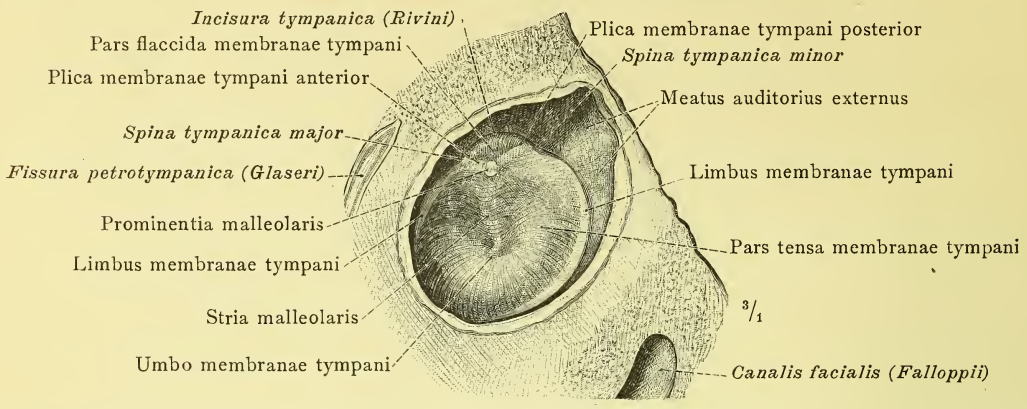

Fig. 1389. Die laterale, dem äusseren Gehörgang zugekehrte Fläche des linken Trommelfelles.
(Der äussere Gehörgang ist durch einen in nächster Nähe des Trommelfelles und diesem parallel geführten Sägeschnitt abgetragen worden.)

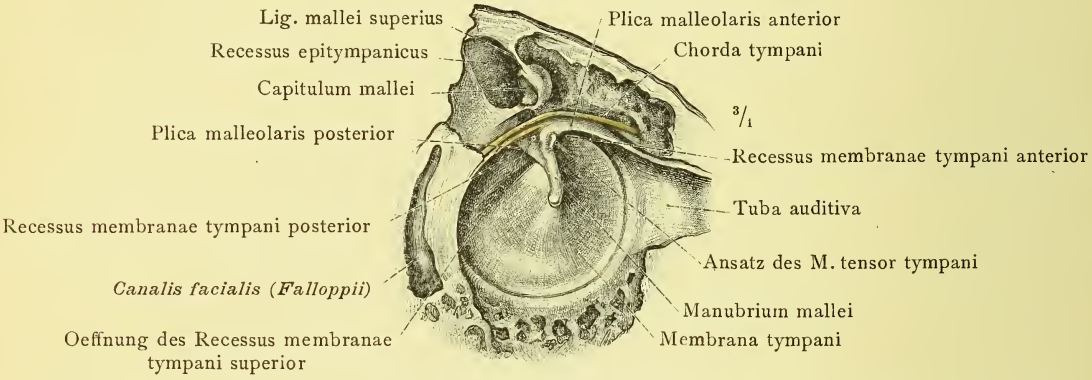

Fig. 1390. Die mediale, der Trommelhöhle zugekehrte Fläche des linken Trommelfelles mit den Trommelfelltaschen, Recessus membranae tympani, anterior und posterior.
(Durch einen die Trommelhöhle in nächster Nähe des Trommelfelles und diesem parallel durchsetzenden Sägeschnitt und durch Auslösung des Amboss zur Ansicht gebracht.)

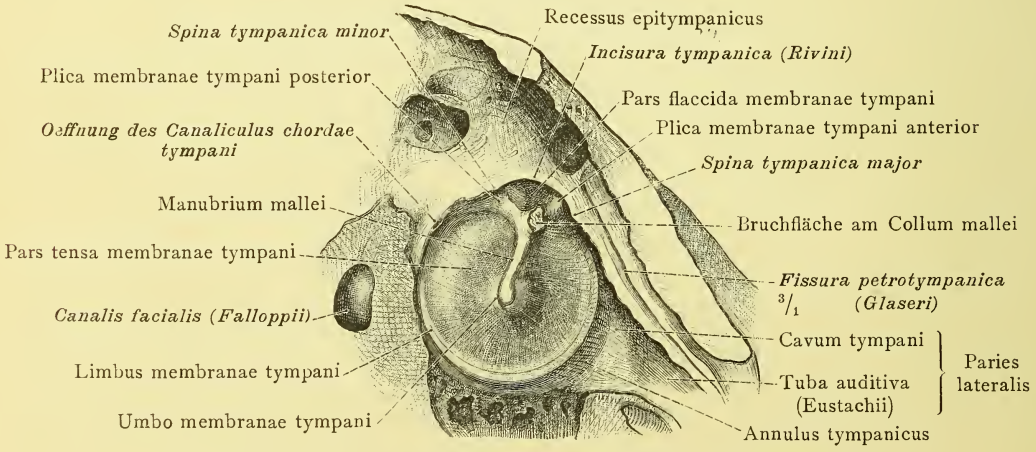

Fig. 1391. Die mediale Fläche des linken Trommelfelles.
(Um auch die Pars flaccida desselben freizulegen, ist der Kopf des Hammers sammt den in seiner Umgebung befindlichen Schleimhautfalten abgetragen worden.)

Auris externa, das äussere Ohr. — Membrana tympani, das Trommelfell.

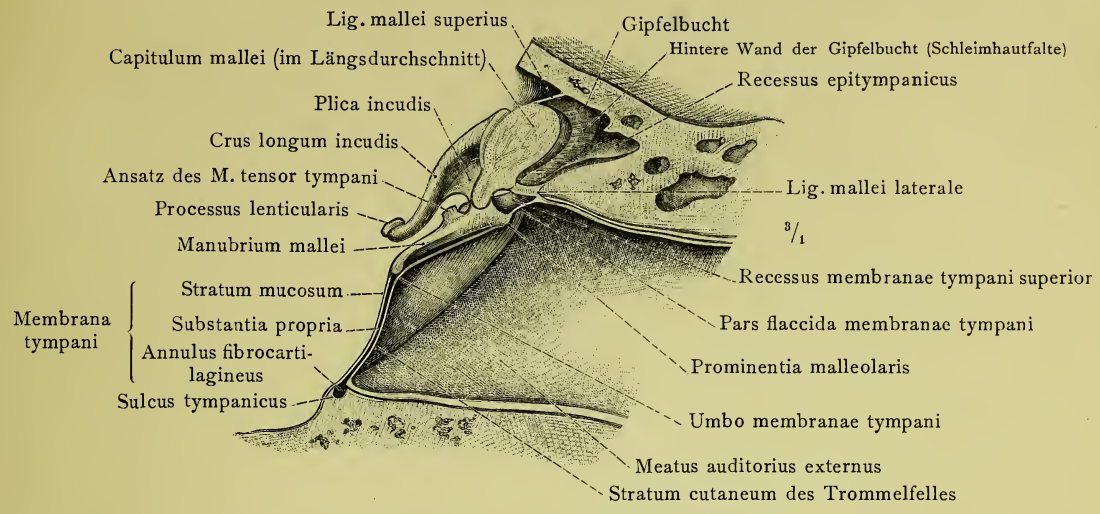

Fig. 1392. Frontaler Durchschnitt des linken Trommelfelles und des angrenzenden Theiles des äusseren Gehörganges, an einem in Chromsäure und Alkohol erhärteten und dann mit Salzsäure entkalkten Object hergestellt. Der Schnitt durchsetzt den Kopf des Hammers und geht vor dem Hammergriff vorbei. Ansicht von vorne. — Die Schleimhautbuchten im Recessus epitympanicus.

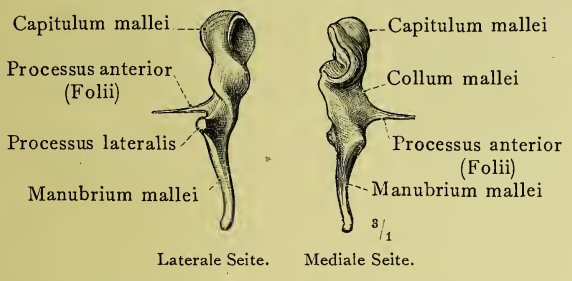

Fig. 1393. Der Hammer, Malleus, des linken Ohres.

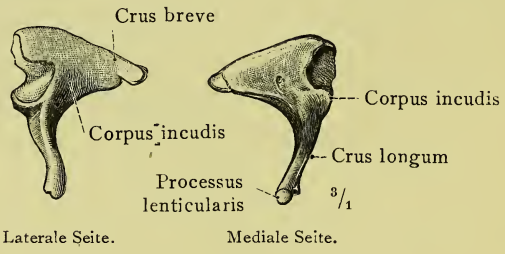

Fig. 1394. Der Amboss, Incus, des linken Ohres.

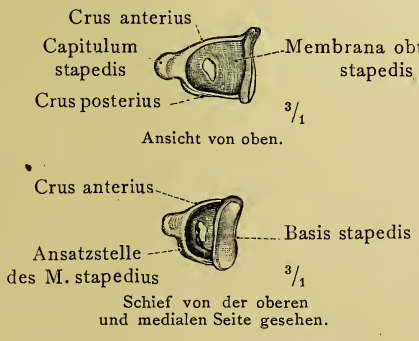

Fig. 1395. Der Steigbügel, Stapes, des linken Ohres mit der Membrana obturatoria.

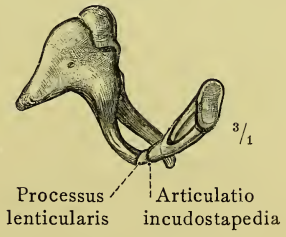

Fig. 1396. Die Gehörknöchelchen des linken Ohres im natürlichen Zusammenhang von hinten gesehen.

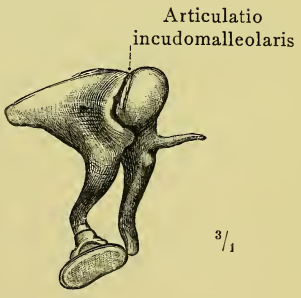

Fig. 1397. Die Gehörknöchelchen des linken Ohres im natürlichen Zusammenhang von oben gesehen.

Auris media, das Mittelohr. — Ossicula auditus, die Gehörknöchelchen.

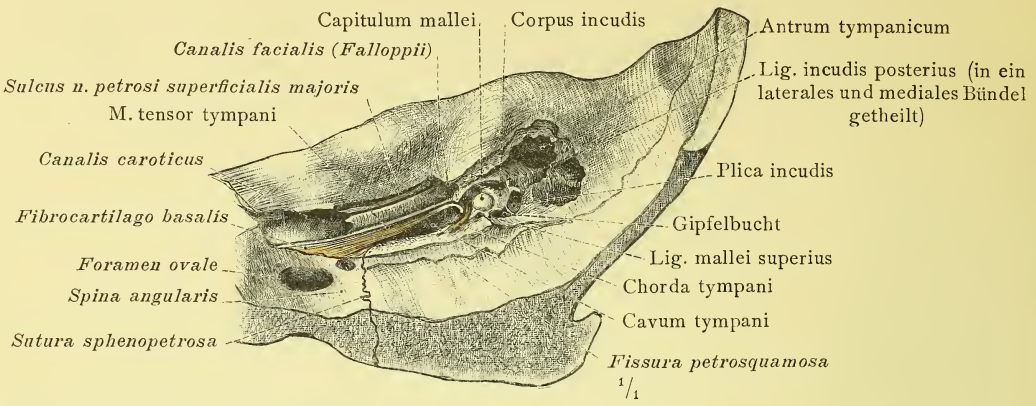

Fig. 1398. Die linke Trommelhöhle, Cavum tympani, durch Abtragung ihrer oberen Wand, Paries tegmentalis, eröffnet. Ansicht von oben. Der Hammermuskel, M. tensor tympani.

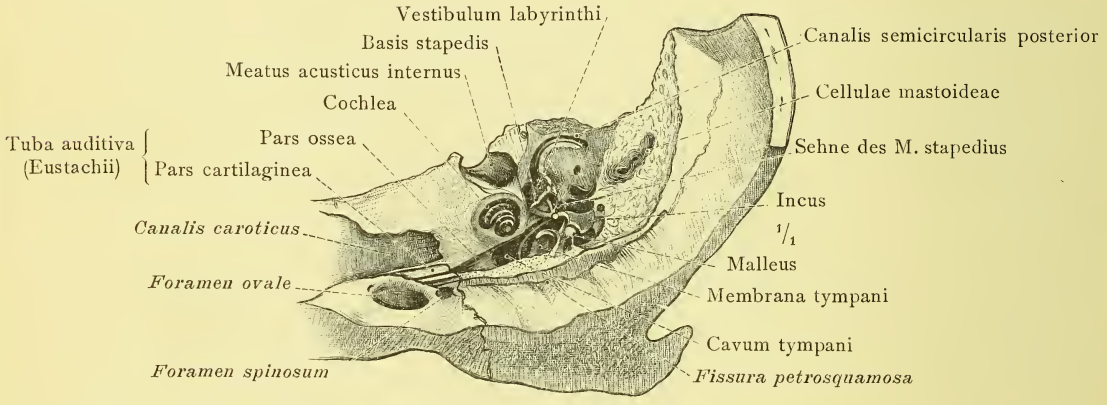

Fig. 1399. Die linke Trommelhöhle und ihre Lagebeziehungen zum Labyrinth, durch Abtragung des oberen Theiles des Felsenbeines dargestellt. Ansicht von oben.

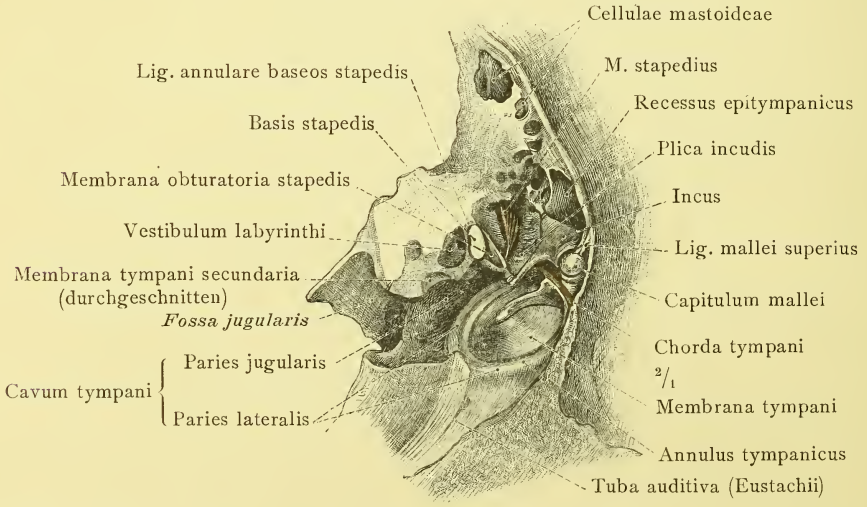

Fig. 1400. Die linke Trommelhöhle mit dem Trommelfell, den Gehörknöchelchen und dem Steigbügelmuskel, M. stapedius. Ansicht von oben.

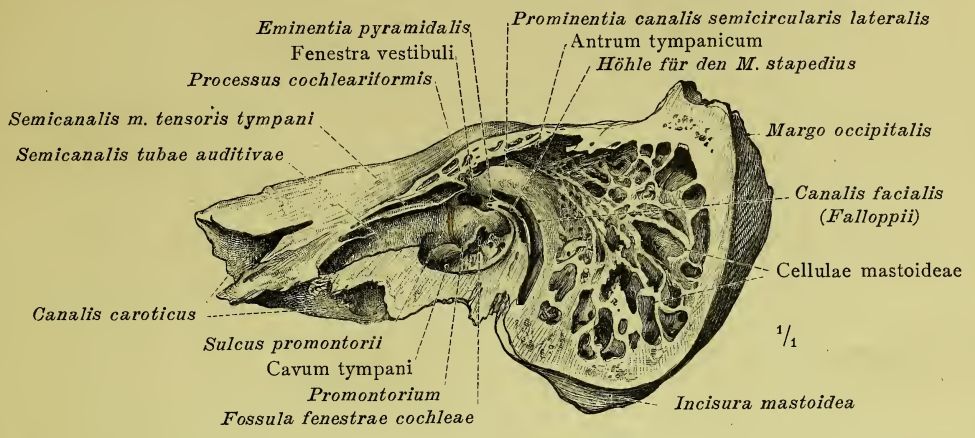

Fig. 1401. Die mediale Wand, Paries labyrinthicus, der linken knöchernen Trommelhöhle und die Zellen des Warzenfortsatzes, Cellulae mastoideae, an einem durch den Warzenfortsatz und den vorderen Antheil des Felsenbeines geführten Durchschnitt dargestellt. Ansicht von der vorderen und lateralen Seite.

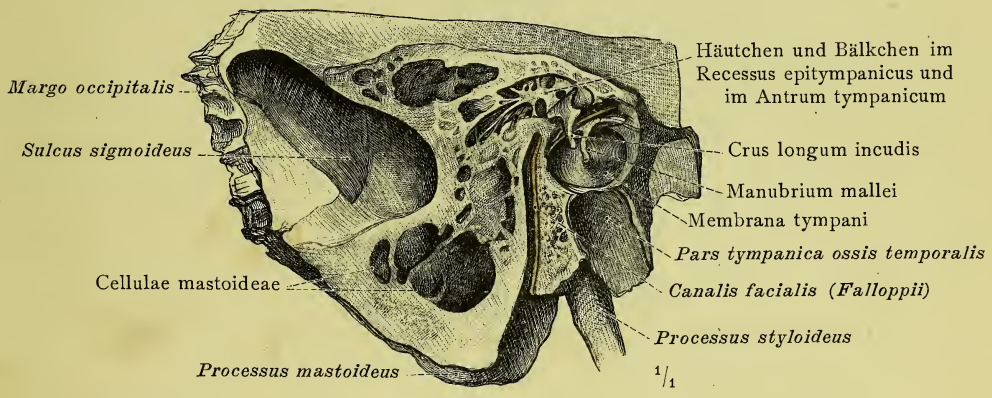

Fig. 1402. Die laterale Wand, Paries membranaceus, der linken Trommelhöhle und der Zugang zu den Zellen des Warzenfortsatzes. Das Antrum tympanicum ist von verzweigten Bindegewebsbälkchen durchsetzt. Ansicht von der medialen Seite.

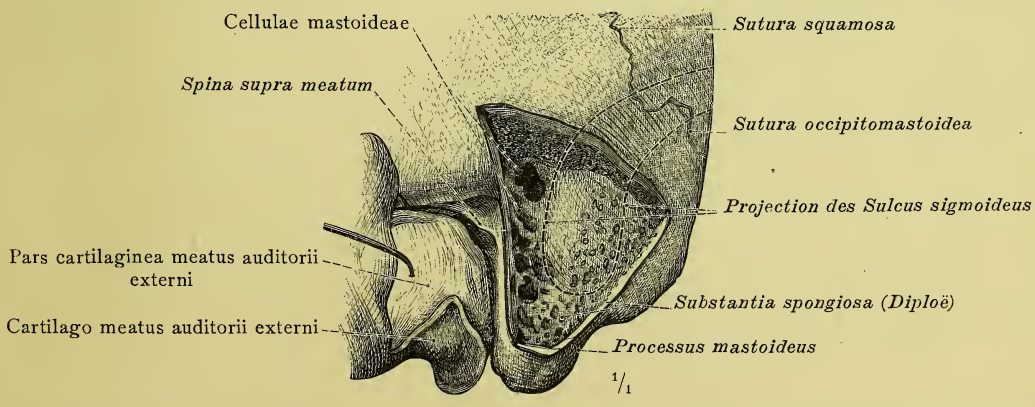

Fig. 1403. Die Zellen des Warzenfortsatzes in ihrem Lageverhältnis zum äusseren Gehörgang und zu dem Sinus sigmoideus. Der letztere ist durch die punktirten Linien projicirt. Linkes Ohr. Ansicht von der lateralen Seite. Die Zellen des Warzenfortsatzes sind in diesem Fall nur wenig ausgebildet.

Auris media, das Mittelohr. — Cellulae mastoideae, die Zellen des Warzenfortsatzes.

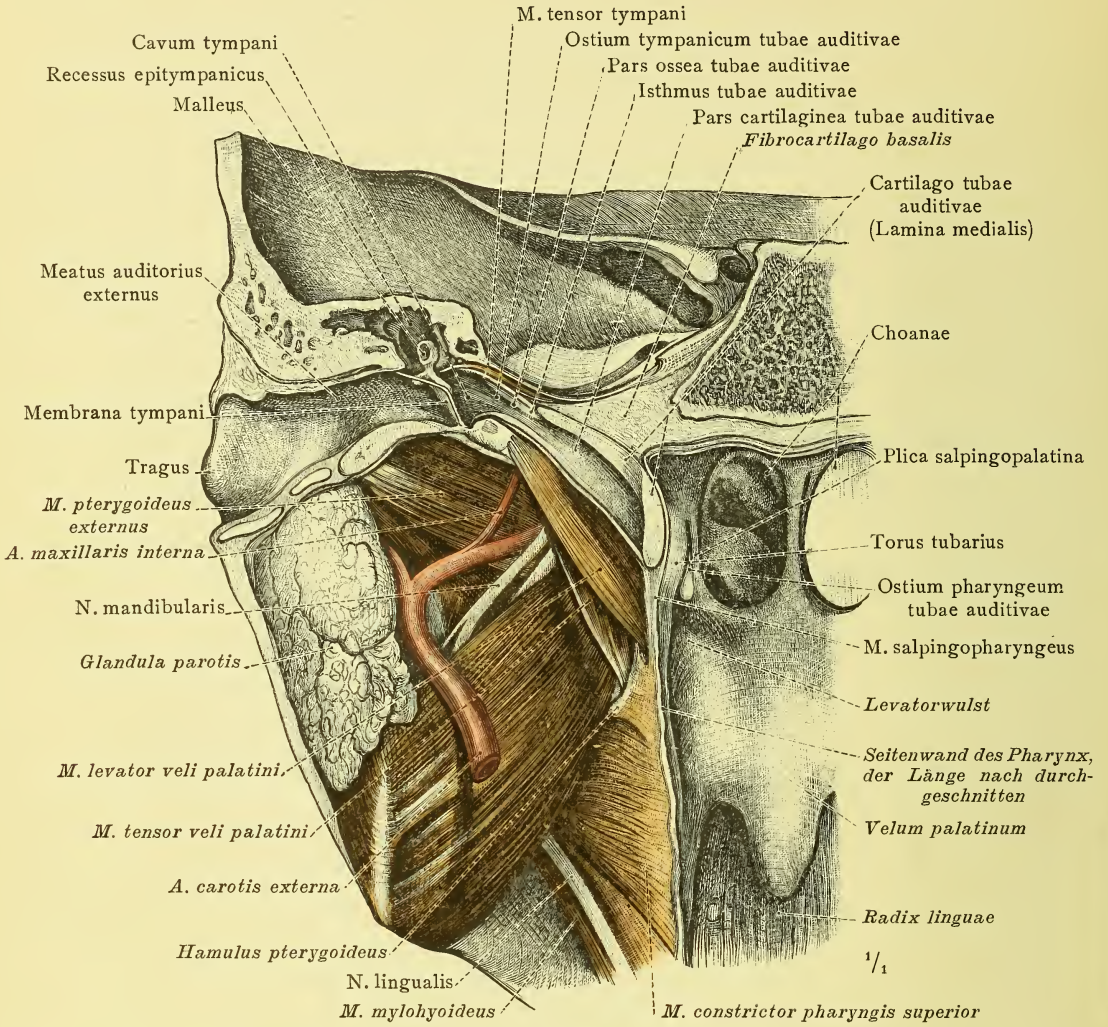

Fig. 1404. Die Ohrtrompete, Tuba auditiva (Eustachii), mit der Trommelhöhle und dem äusseren Gehörgang in der Ansicht von hinten.

(An dem vorderen Abschnitt eines in der Richtung der äusseren Gehörgänge durchschnittenen Kopfes wurde die linke Ohrtrompete von hinten her bis zur Seitenwand des Schlundkopfes freigelegt und durch Abtragung ihrer medialen Wand eröffnet. Von der medialen Platte ihres Knorpelgerüstes ist nur der oberste, seiner Länge nach durchschnittene Antheil und der vorderste Theil, welcher sich in die Schleimhaut des Schlundkopfes einsenkt und so den Tubenwulst, Torus tubarius, bildet, erhalten. Hierauf wurden die Mm. levator und tensor veli palatini, ferner der M. constrictor pharyngis superior und die beiden Mm. pterygoidei mit den zwischen den letzteren hindurchziehenden Arterien- und Nervenstämmen, sowie die hintere Fläche der Ohrspeicheldrüse zur Darstellung gebracht. Endlich wurde der Schlundkopf durch Abtragung seiner hinteren Wand eröffnet, so dass der Längsdurchschnitt seiner Seitenwand vorliegt und der Tubenwulst mit der vor ihm liegenden Schlundkopföffnung der Ohrtrompete noch eben sichtbar ist.)

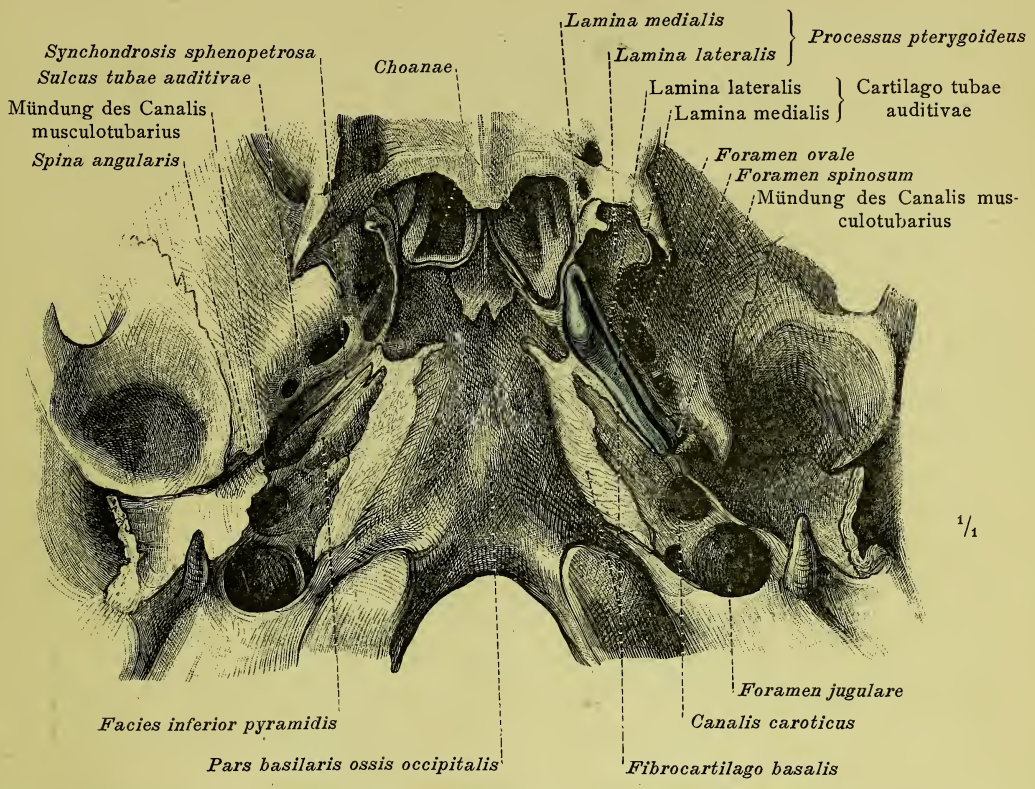

Fig. 1405. Ein Theil der äusseren Schädelbasis, an welcher auf der linken Kopfhälfte der freigelegte Knorpel der Ohrtrompete, Cartilago tubae auditivae, in seiner natürlichen Lage und Verbindung dargestellt ist. Auf der rechten Kopfhälfte ist seine Lagerstätte an der Schädelbasis, der Sulcus tubae auditivae, blossgelegt.

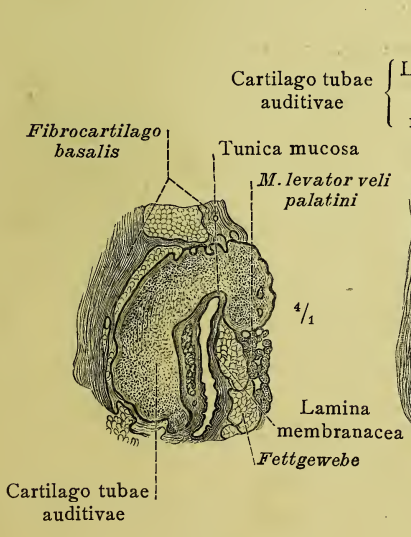

Fig. 1406. Nahe dem knöchernen Theil.

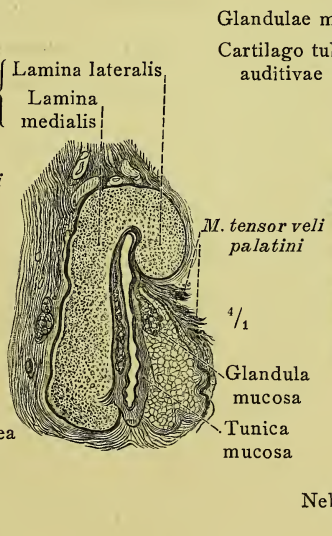

Fig. 1407. Mitte des knorpeligen Theiles.

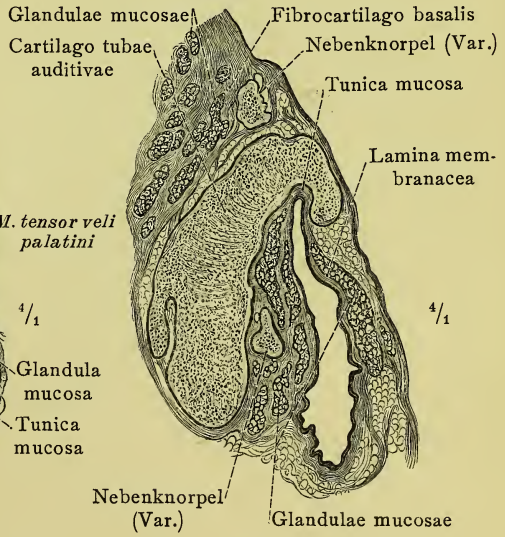

Fig. 1408. Nahe der Schlundkopfmündung.

Der knorpelige Theil der Tuba auditiva (Eustachii) im Querschnitt.

Auris media, das Mittelohr. — Tuba auditiva, die Ohrtrompete.

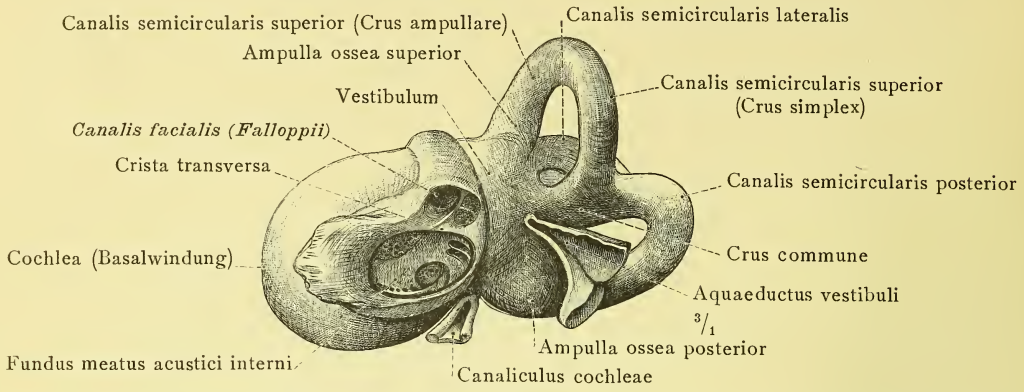

Fig. 1409. Das knöcherne Labyrinth, Labyrinthus osseus, des rechten Ohres mit dem inneren Gehörgang in der Ansicht von hinten. Die Wasserleitung des Labyrinthes, Aquaeductus vestibuli, und die Wasserleitung der Schnecke, Canaliculus cochleae.

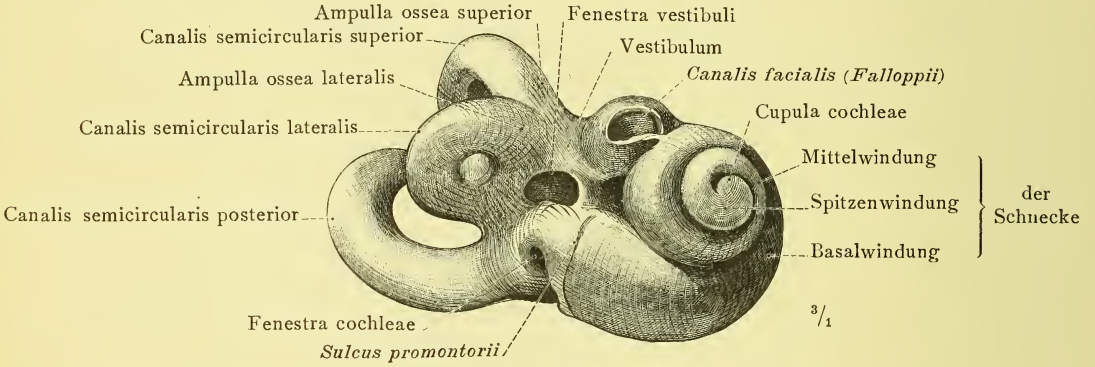

Fig. 1410. Das knöcherne Labyrinth des rechten Ohres in der Ansicht von vorne. Das Vorhofsfenster und das Schneckenfenster; der an die Schnecke angelagerte Theil des Canalis facialis (Falloppii).

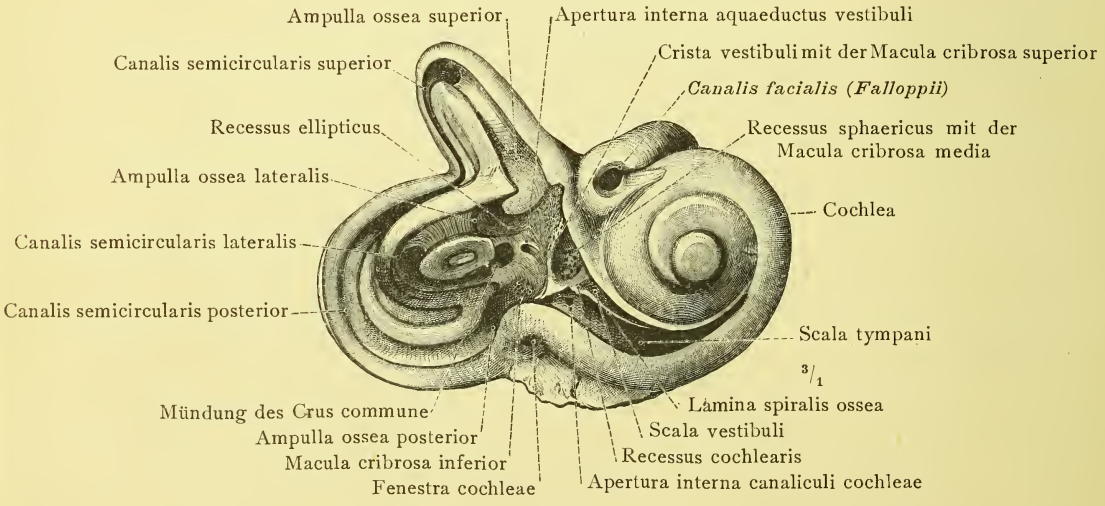

Fig. 1411. Das knöcherne Labyrinth des rechten Ohres in der Ansicht von vorne. Die laterale Wand des Vorhofes ist abgetragen und die Bogengänge sind ihrer ganzen Länge nach eröffnet worden. Die Innenseite der medialen und hinteren Wand des Vorhofes und die Mündungen der Bogengänge in den Vorhof.

Auris interna, das innere Ohr. — Labyrinthus osseus, das knöcherne Labyrinth.

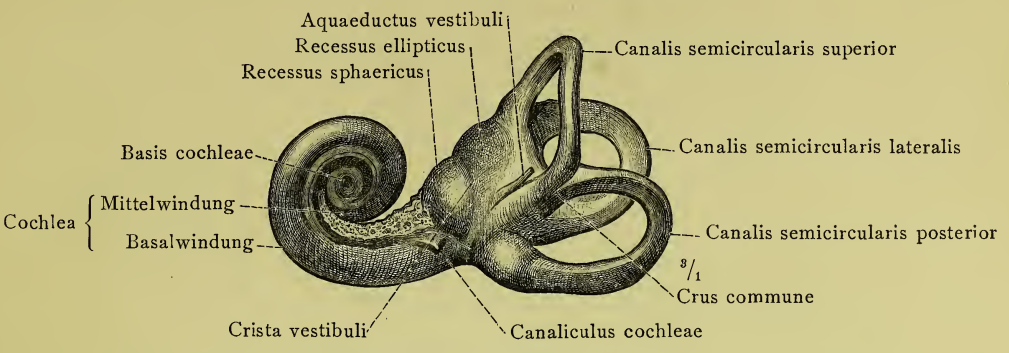

Fig. 1412. Ausguss der Innenräume des rechten knöchernen Labyrinthes, mittelst der Wood'schen Metalllegirung hergestellt. Ansicht von hinten.

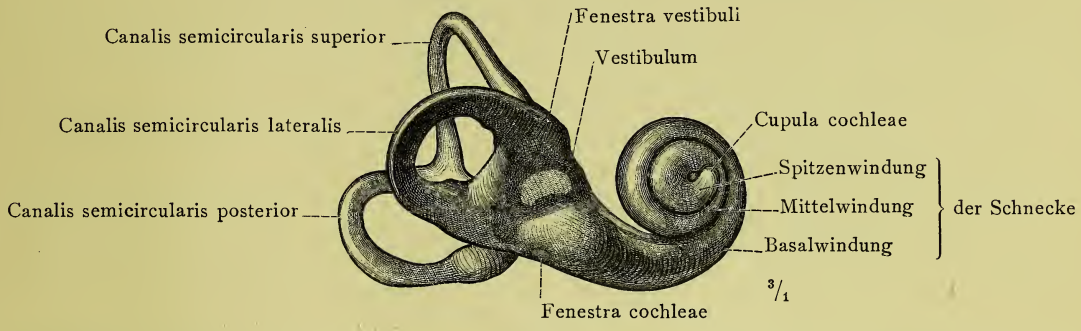

Fig. 1413. Ausguss der Innenräume des rechten knöchernen Labyrinthes, mittelst der Wood'schen Metalllegirung hergestellt. Ansicht von vorne.

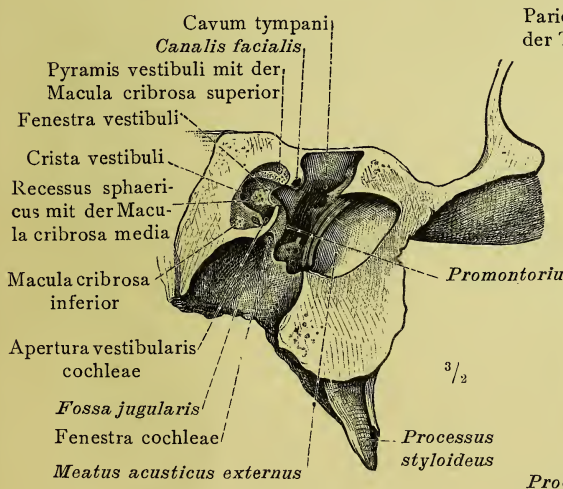

Fig. 1414. Vorderer Abschnitt des Schläfenbeines mit dem vorderen Antheil des Vorhofes. Maculae cribrosae; Vorhofsmündung des Schneckenkanales.

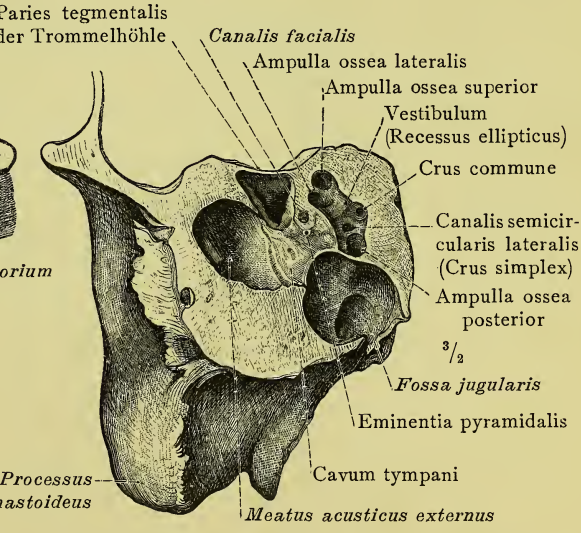

Fig. 1415. Hinterer Abschnitt des Schläfenbeines mit dem hinteren Antheil des Vorhofes. Die Mündungen der Bogengänge.

(Ein rechtes Schläfenbein wurde durch einen frontalen Sägeschnitt, welcher das Promontorium, das Vorhofsfenster und den Vorhof des Labyrinthes quer durchsetzte, in einen vorderen und einen hinteren Abschnitt zerlegt.)

Auris interna, das innere Ohr. — Labyrinthus osseus, das knöcherne Labyrinth.

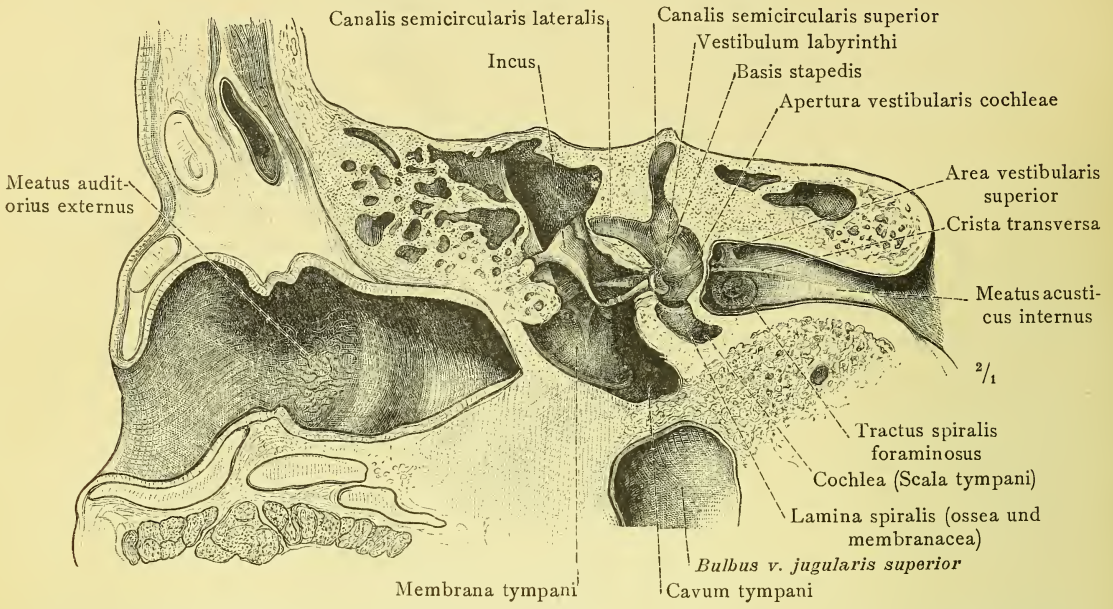

Fig. 1416. Der Vorhof des Labyrinthes in seinen Lagebeziehungen zur Trommelhöhle und zu dem Grund des inneren Gehörganges.
(Durch das linke Gehörorgan wurde ein annähernd frontaler Durchschnitt geführt, welcher den äusseren und inneren Gehörgang in ihrer Längsrichtung durchsetzte. Ansicht des vorderen Abschnittes von hinten.)

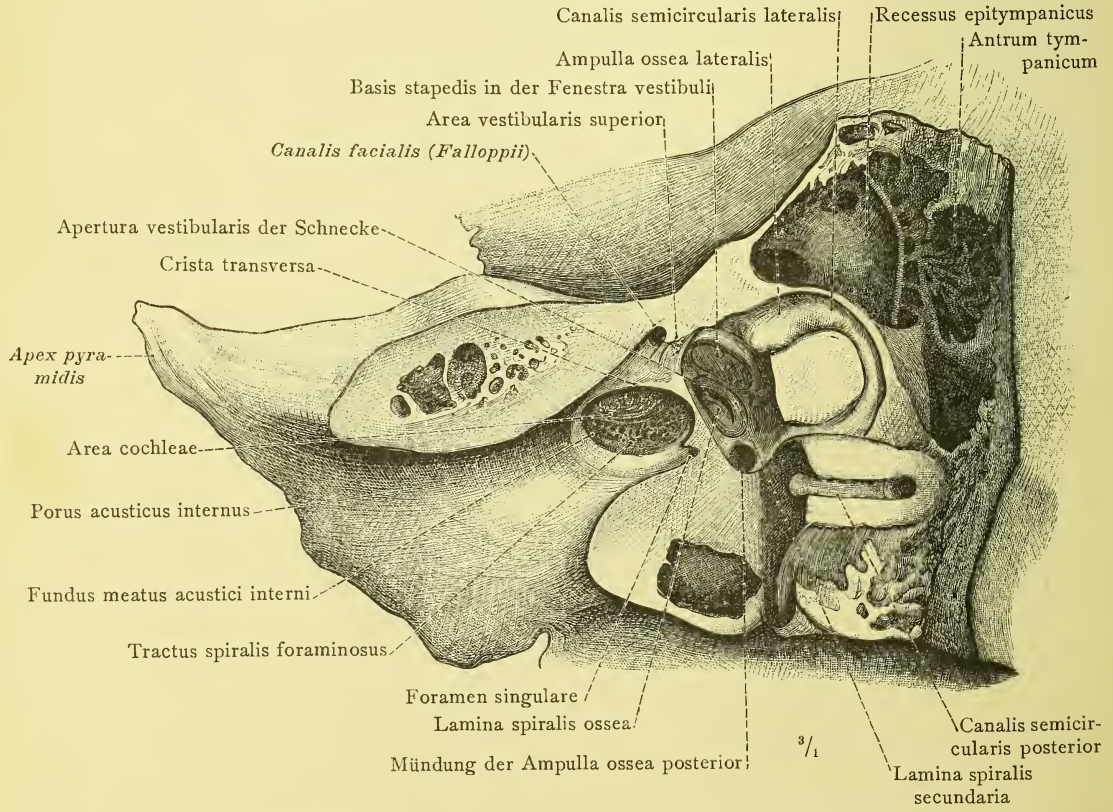

Fig. 1417. Der Vorhof des Labyrinthes mit dem lateralen Bogengang, dem oberen (schlichten) Schenkel des hinteren Bogenganges und dem inneren Gehörgang, an einem rechten Felsenbein von oben her freigelegt. Ansicht schief von oben und hinten.

Auris interna, das innere Ohr. — Labyrinthus osseus, das knöcherne Labyrinth.

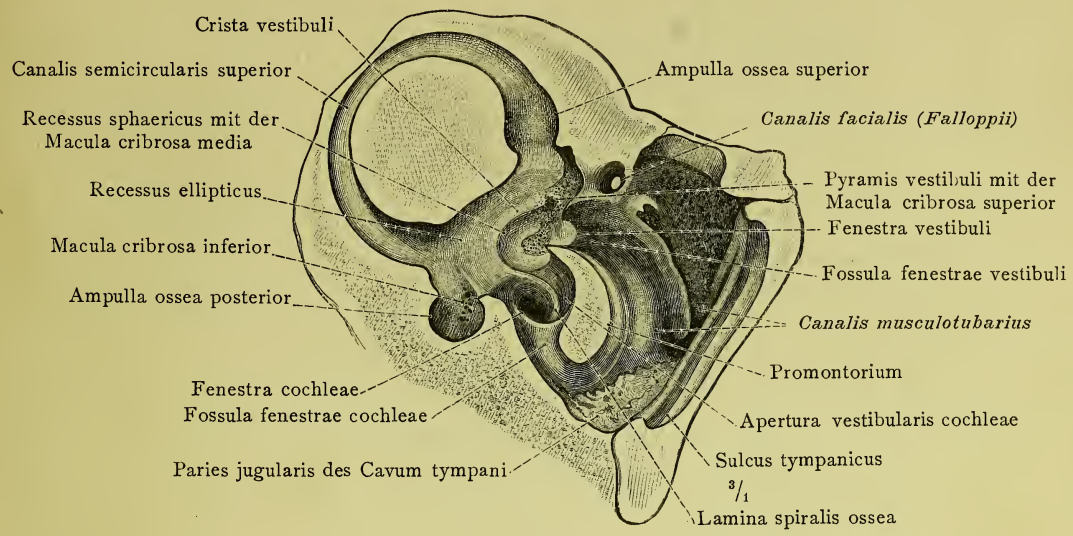

Fig. 1418. Der vordere Antheil des Vorhofes mit dem oberen Bogengang. In dem Vorhofe sind die Maculae cribrosae und die Einmündung des Schneckenkanales zu sehen. (Die Pyramide eines rechten Schläfenbeines wurde annähernd senkrecht zu ihrer Längsrichtung in der Weise durchgesägt, dass der Schnitt die Trommelhöhle quer durchsetzte und durch das Vorhofsfenster und durch die ganze Länge des oberen Bogenganges führte. Ansicht des medialen Abschnittes der Pyramide von der lateralen Seite.)

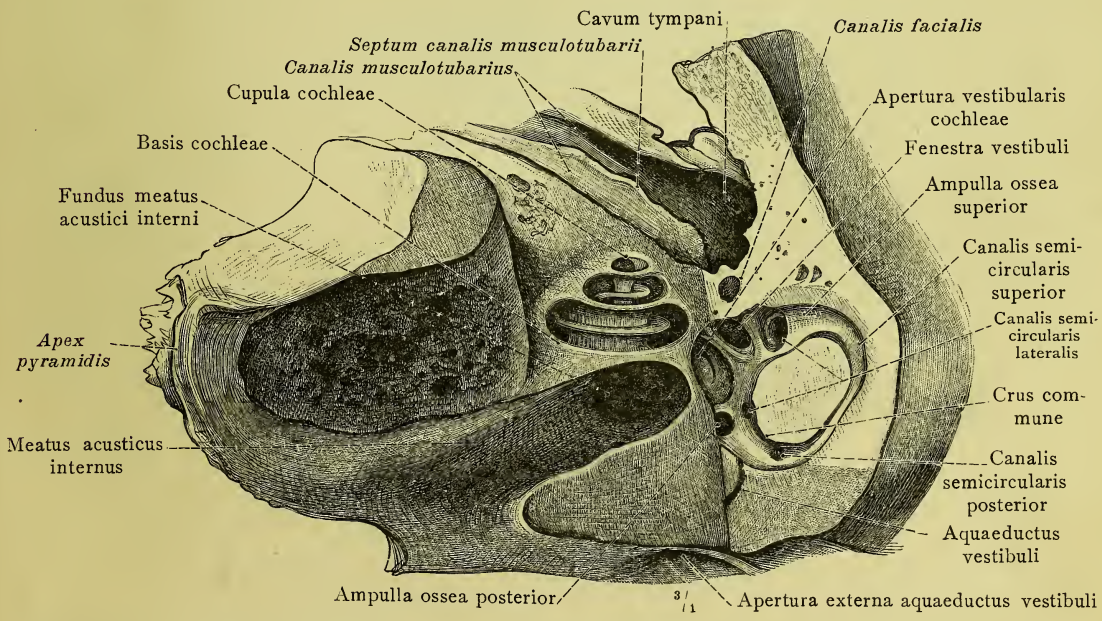

Fig. 1419. Die Lagebeziehung des Vorhofes zur Schnecke und dieser letzteren zu dem Grund des inneren Gehörganges und zu dem Canalis musculotubarius, an einem rechten Schläfenbein von oben her dargestellt.
(Der obere Bogengang ist seiner ganzen Länge nach eröffnet und die Wasserleitung des Vorhofes, Aquaeductus vestibuli, eine Strecke weit blossgelegt.)

Auris interna, das innere Ohr. — Labyrinthus osseus, das knöcherne Labyrinth.

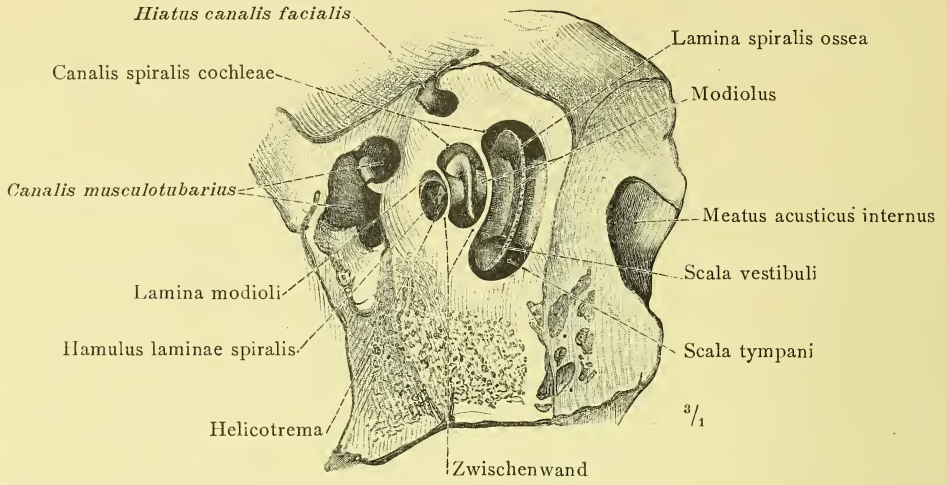

Fig. 1420. Die knöcherne Schnecke, Cochlea, parallel zu ihrer Längsachse durchschnitten. Ihre Lagebeziehung zu dem Canalis musculotubarius. Ansicht der lateralen Schnittfläche. (Durch einen quer zur Längsrichtung des rechten Felsenbeines geführten Sägeschnitt dargestellt.)

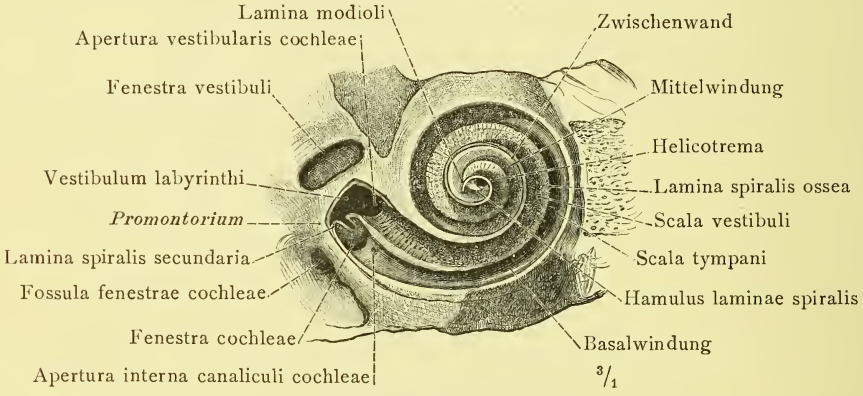

Fig. 1421. Die knöcherne Schnecke des rechten Ohres, nach Abtragung des Canalis caroticus und des Canalis musculotubarius von vorne her dargestellt. Die durch Entfernung der Aussenwand eröffneten Schneckenwindungen sind von der Kuppel der Schnecke aus, d. i. von der vorderen und lateralen Seite her zu sehen.

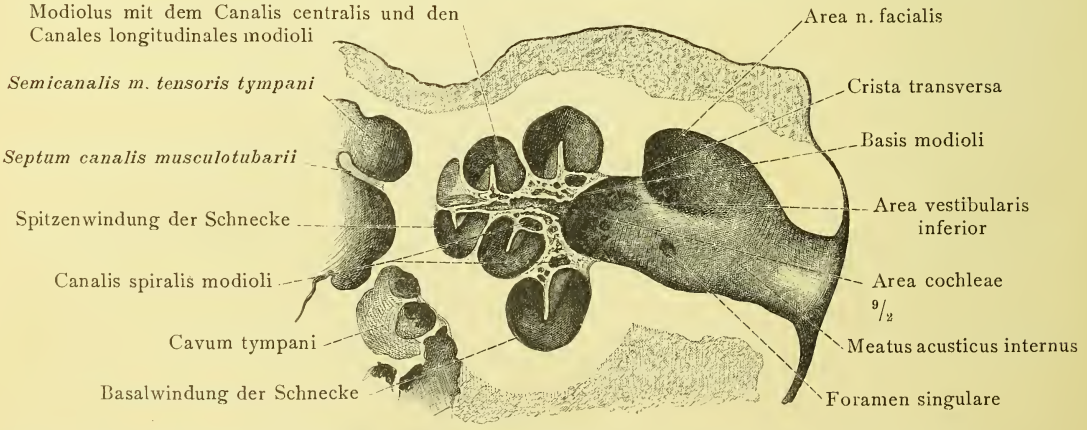

Fig. 1422. Axialer Durchschnitt durch die knöcherne Schnecke des rechten Ohres. Die Spindel, Modiolus, ist ihrer ganzen Länge nach durchschnitten.

Auris interna, das innere Ohr. — Labyrinthus osseus, das knöcherne Labyrinth.

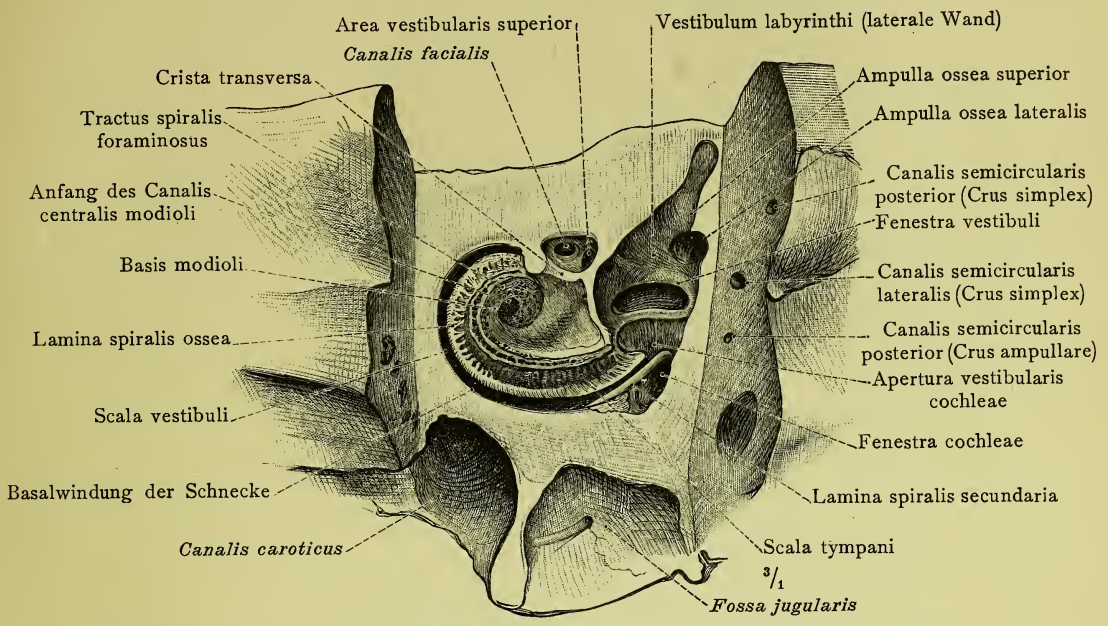

Fig. 1423. Die Basalwindung der Schnecke mit der Basis der Spindel, Basis modioli, in der Ansicht von hinten. Das knöcherne Spiralblatt, Lamina spiralis ossea, durch welches die Vorhofstreppe, Scala vestibuli, von der Paukentreppe, Scala tympani, geschieden wird, kommt von der Basalseite zur Ansicht. Oeffnung der Vorhofstreppe in den Vorhof und der Paukentreppe durch das Schneckenfenster in die Trommelhöhle. An einem rechten Felsenbein von hinten her dargestellt.

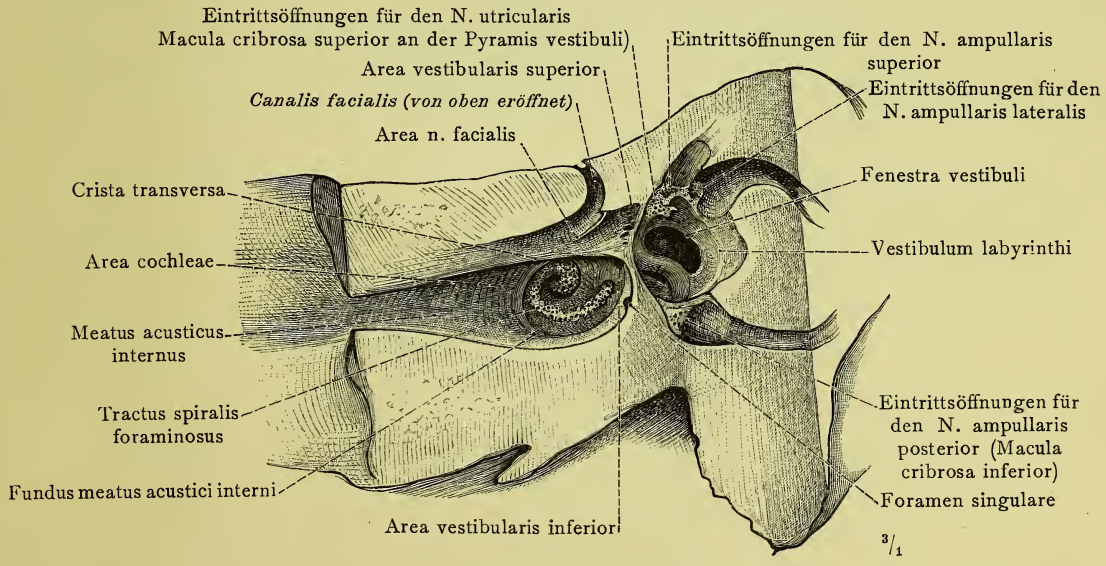

Fig. 1424. Der innere Gehörgang, Meatus acusticus internus, an einem rechten Felsenbein von hinten her eröffnet. Am Grund desselben kommt der Tractus spiralis foraminosus mit den Anfängen der in die Schneckenspindel und in das knöcherne Spiralblatt führenden Nervenkanälchen zur Ansicht und ebenso die Anfänge der zu den Maculae cribrosae des Vorhofes und zu den Ampullen der Bogengänge führenden Nervenkanälchen. In dem ebenfalls von hinten eröffneten Vorhof sind die Maculae cribrosae, superior und inferior, sowie die Eintrittsöffnungen für die zu den Ampullen des oberen und lateralen Bogenganges ziehenden Nervenfaserbündel zu sehen.

Auris interna, das innere Ohr. — Labyrinthus osseus, das knöcherne Labyrinth.

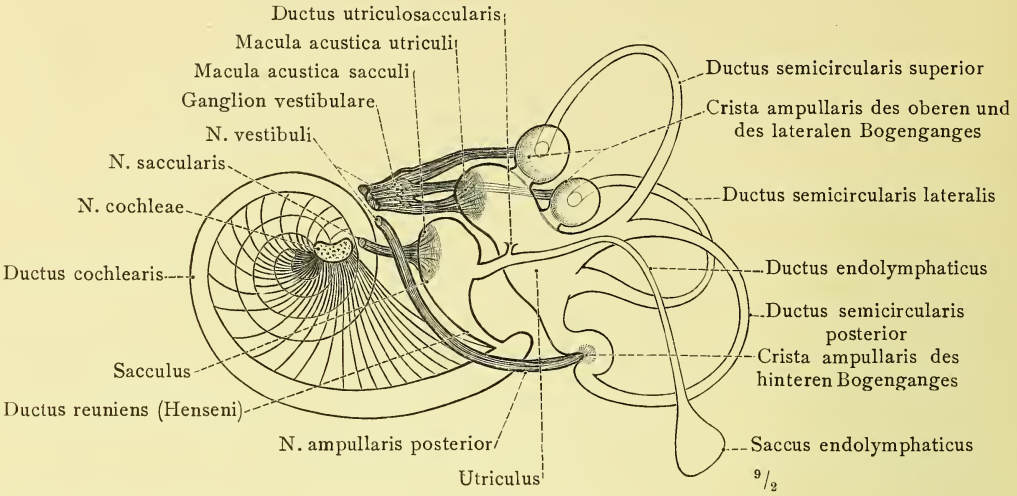

Fig. 1425. Schematische Darstellung des rechten häutigen Labyrinthes und der Verzweigung des Hörnerven, N. acusticus. Ansicht von hinten.

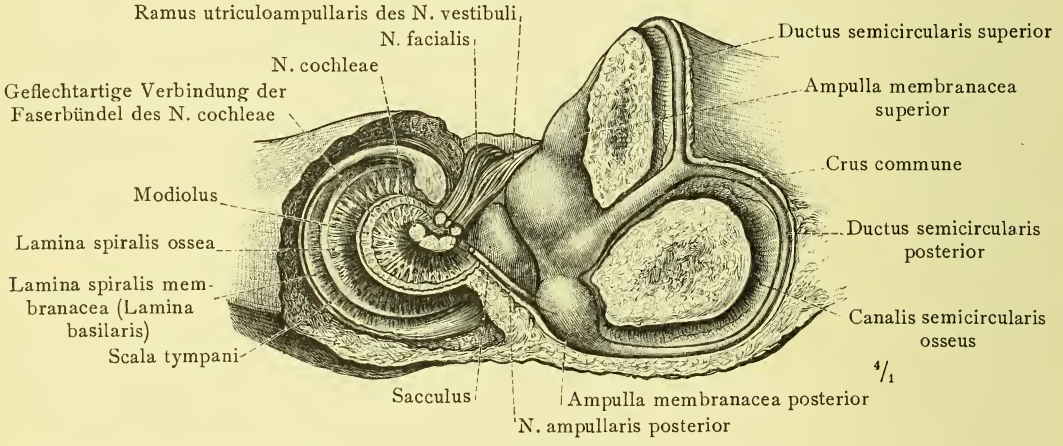

Fig. 1426. Das häutige Labyrinth eines neugeborenen Kindes, durch theilweise Abtragung des knöchernen Labyrinthes dargestellt. Rechtes Ohr. Ansicht von hinten.

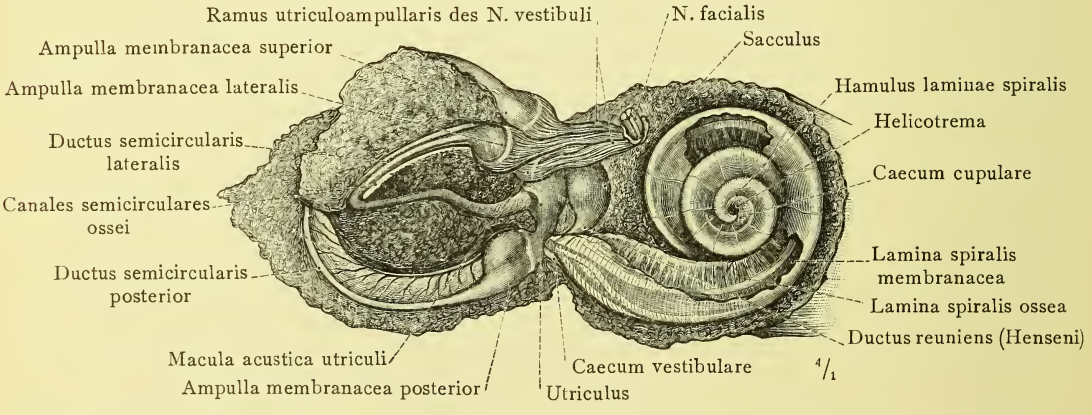

Fig. 1427. Das häutige Labyrinth eines neugeborenen Kindes in der Ansicht von vorne. Rechtes Ohr. Die Begrenzung des Schneckenkanales wird durch die periostale Auskleidung des knöchernen Schneckenrohres und durch das Lig. spirale gebildet.

Auris interna, das innere Ohr. —
Labyrinthus membranaceus, das häutige Labyrinth.

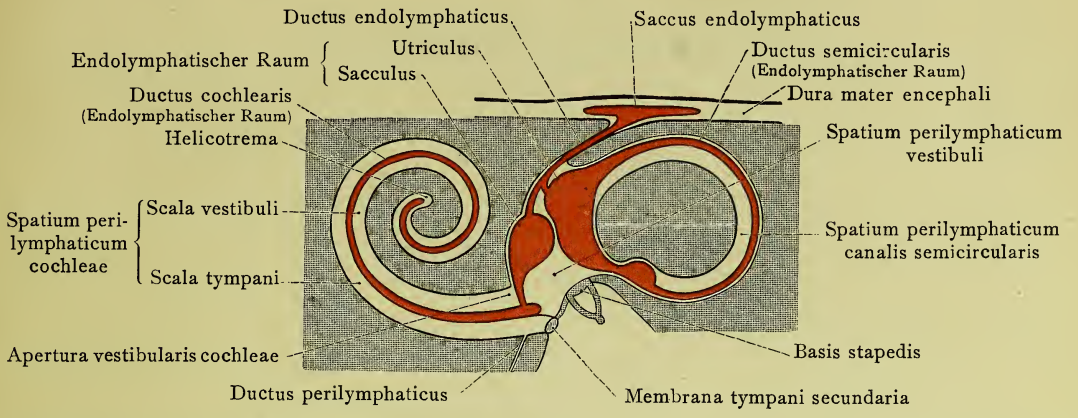

Fig. 1428. Schema der endolymphatischen und perilymphatischen Räume des Labyrinthes (die ersteren roth, die letzteren weiss).

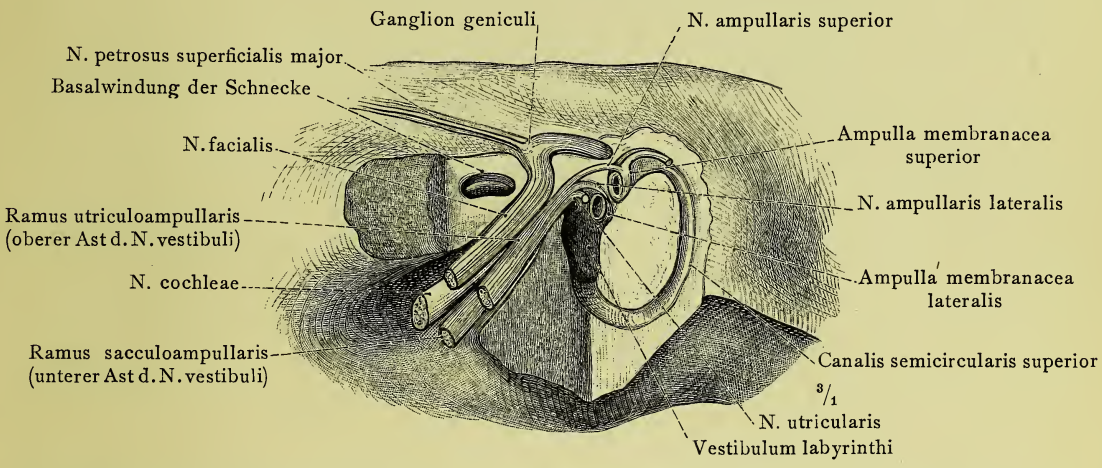

Fig. 1429. Der Gesichtsnerve und der obere Ast, Ramus utriculoampullaris, des Vorhofsnerven, nach Eröffnung des inneren Gehörganges von oben dargestellt.

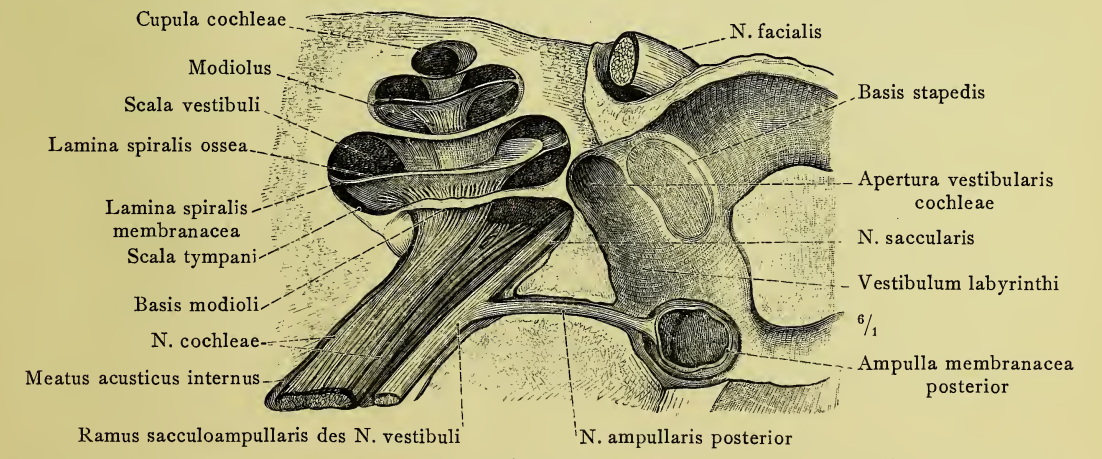

Fig. 1430. Der Schneckennerve und der untere Ast, Ramus sacculoampullaris, des Vorhofsnerven, an dem Präparat der Fig. 1429 nach Entfernung des Gesichtsnerven und des oberen Astes des Vorhofsnerven dargestellt.

Auris interna, das innere Ohr. — N. acusticus, der Hörnerve.

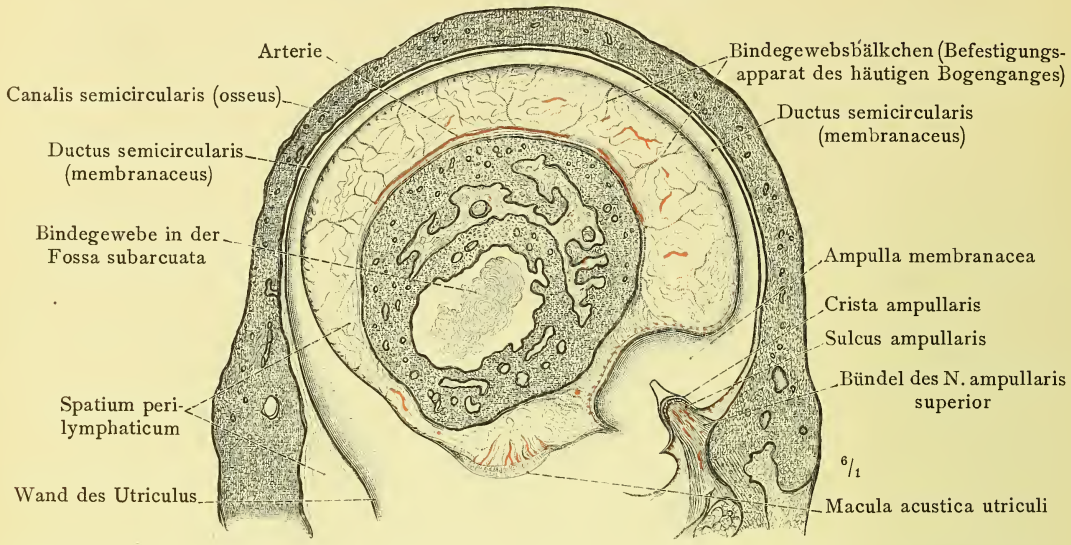

Fig. 1431. Längsschnitt durch den knöchernen und häutigen oberen Bogengang; die Crista ampullaris mit der Nervenendstelle ist quer getroffen.

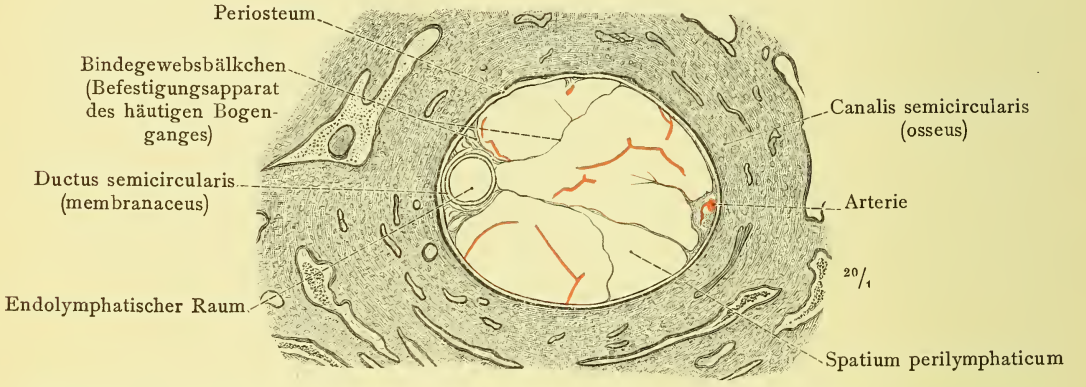

Fig. 1432. Querschnitt durch den schlichten Schenkel des knöchernen und häutigen oberen Bogenganges.

Fig. 1433. Durchschnitt durch die obere Ampulle entlang der Crista ampullaris; die Nervenendstelle, sowie das an dieselbe herantretende Nervenzweigchen sind der Länge nach getroffen.

(So wie die beiden vorstehenden Abbildungen nach Präparaten von der entkalkten Schläfenbeinpyramide eines neugeborenen Kindes angefertigt.)

Auris interna, das innere Ohr. — Endigung des Hörnerven.

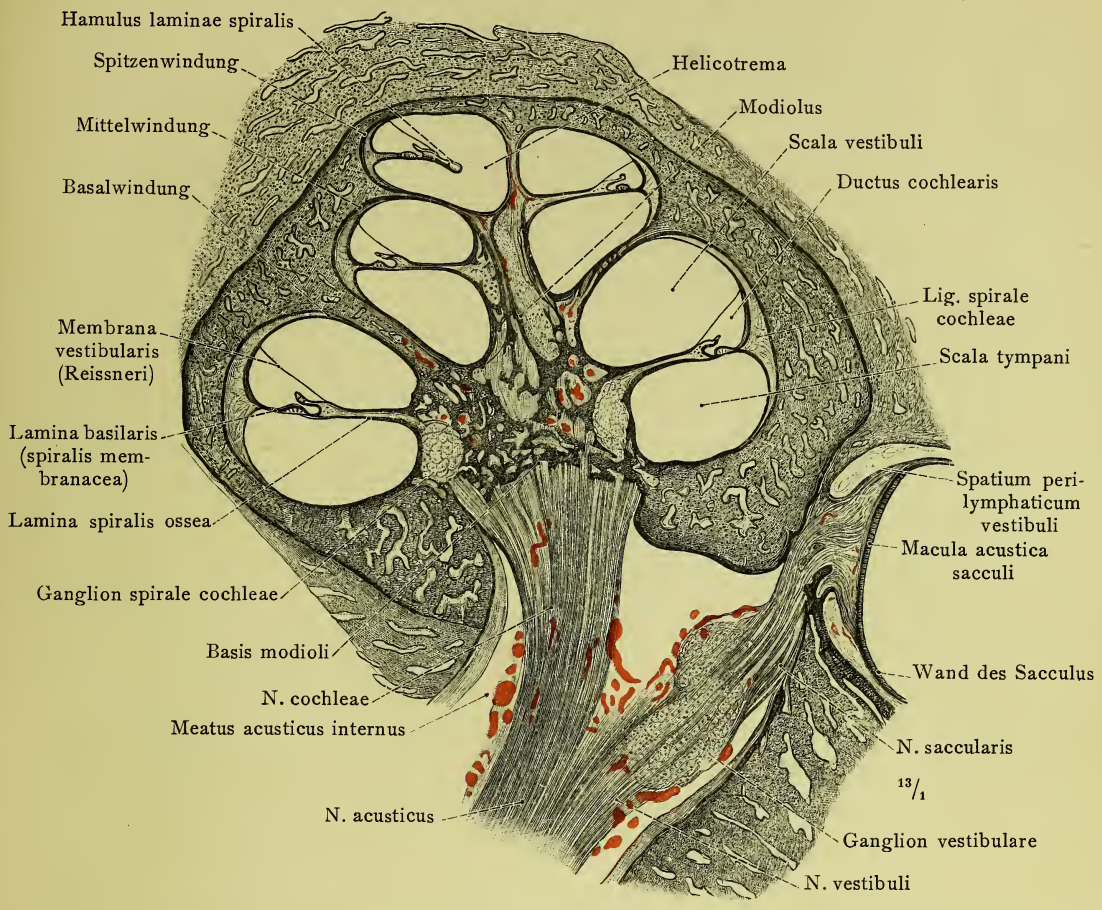

Fig. 1434. Axialer Schnitt durch die entkalkte Schnecke eines neugeborenen Kindes. Eintritt des N. cochleae. Auf der rechten Seite sind die Nervenendstelle des runden Vorhofsäckchens, der N. saccularis und das Ganglion vestibulare getroffen.

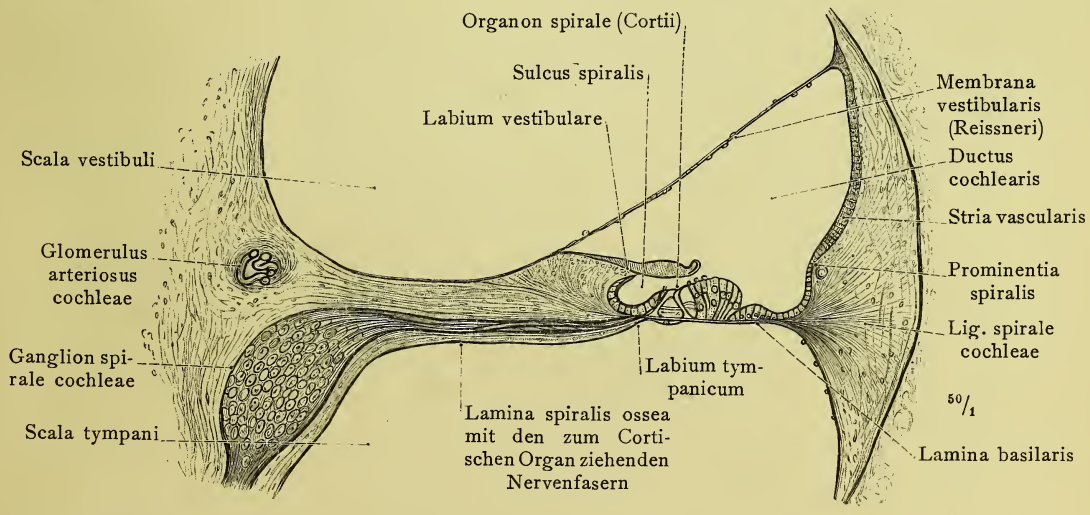

Fig. 1435. Axialer Schnitt durch eine Schneckenwindung. Ductus cochlearis mit dem Endapparat des Schneckennerven: dem Corti'schen Organ, Organon spirale.

Auris interna, das innere Ohr. — Endigung des Hörnerven.

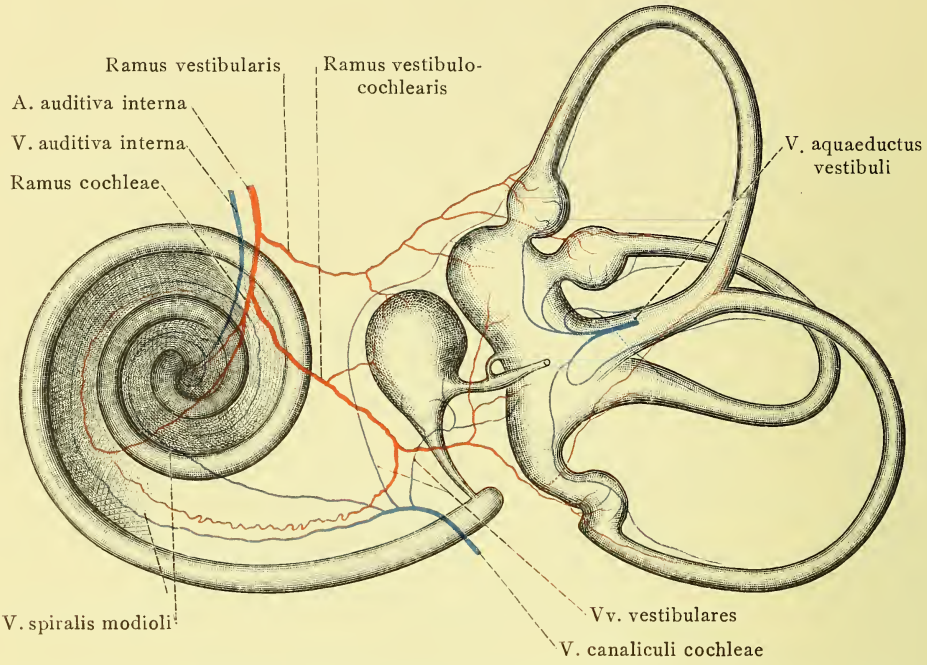

Fig. 1436. Schema der Blutgefässvertheilung in dem häutigen Labyrinth (auf Grund der Ermittlungen Siebenmann's entworfen).

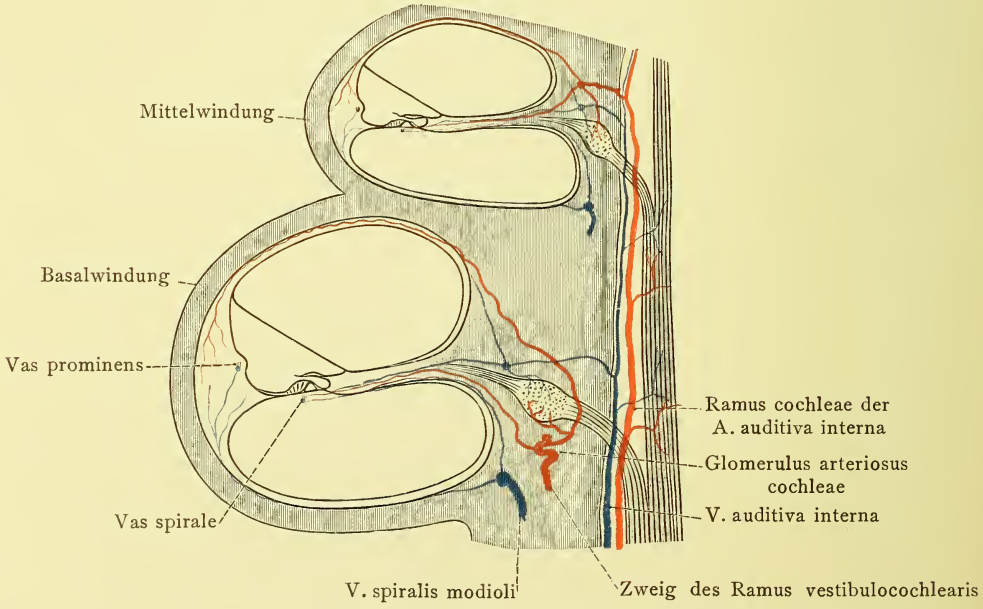

Fig. 1437. Schema der Blutgefässvertheilung in der Schnecke.

ORGANON OLFACTUS, CAVUM NASI.

DAS GERUCHSORGAN, DIE NASENHÖHLE.

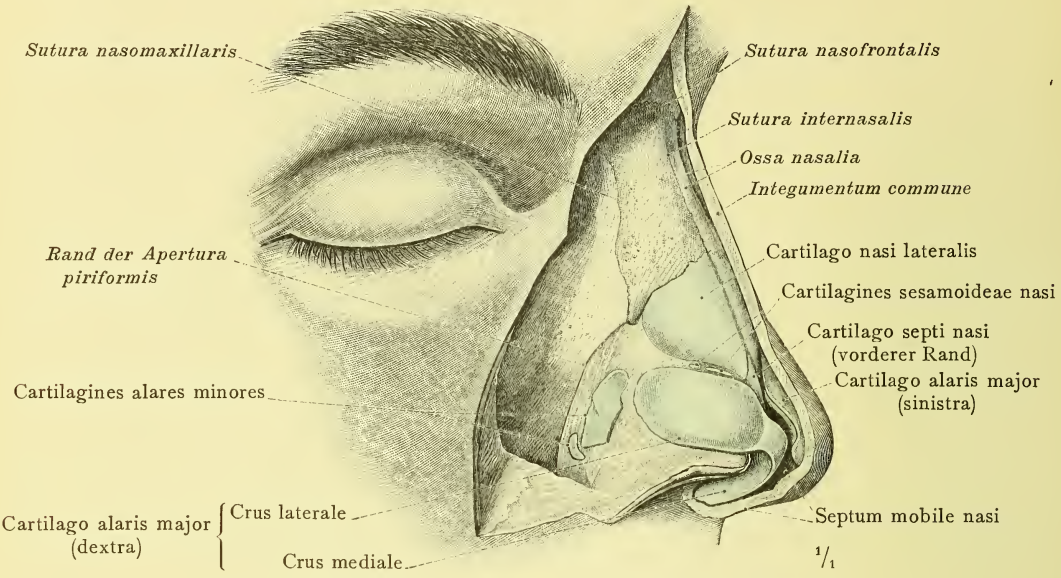

Fig. 1438. Die Knorpel der äusseren Nase, nach Ablösung der äusseren Haut und der Muskulatur an der rechten Nasenseite dargestellt: der grosse und die kleinen Nasenflügelknorpel, Cartilago alaris major und Cartilagines alares minores, als die Grundlagen für den Nasenflügel; der Seitenknorpel der Nase, Cartilago nasi lateralis, im Anschluss an das Nasenbein das Gerüst des Nasenrückens ergänzend; die Schaltknorpel der Nase, Cartilagines sesamoideae nasi.

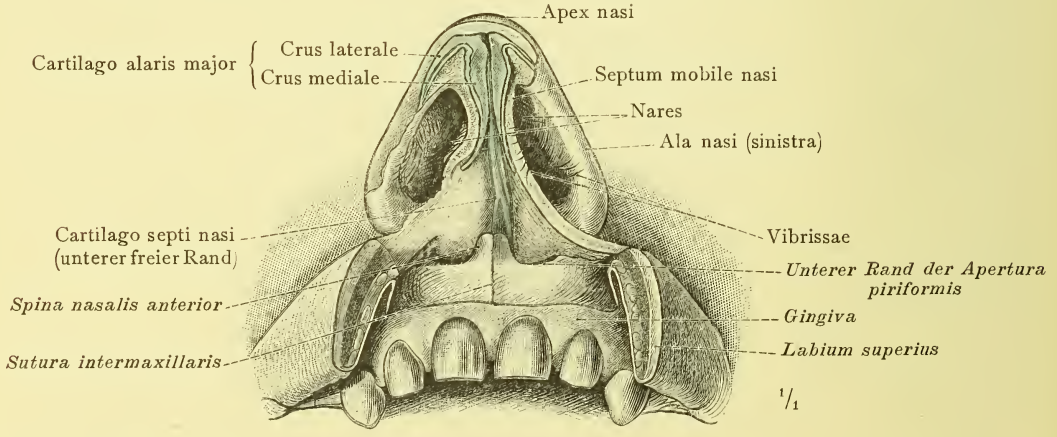

Fig. 1439. Die vorderen (äusseren) Nasenöffnungen, Nares, und der zwischen denselben liegende bewegliche Theil der Nasenscheidewand, Septum mobile nasi (auch Septum membranaceum genannt); als Grundlage des letzteren der mediale Schenkel des rechten und linken grossen Nasenflügelknorpels. Ansicht von unten.

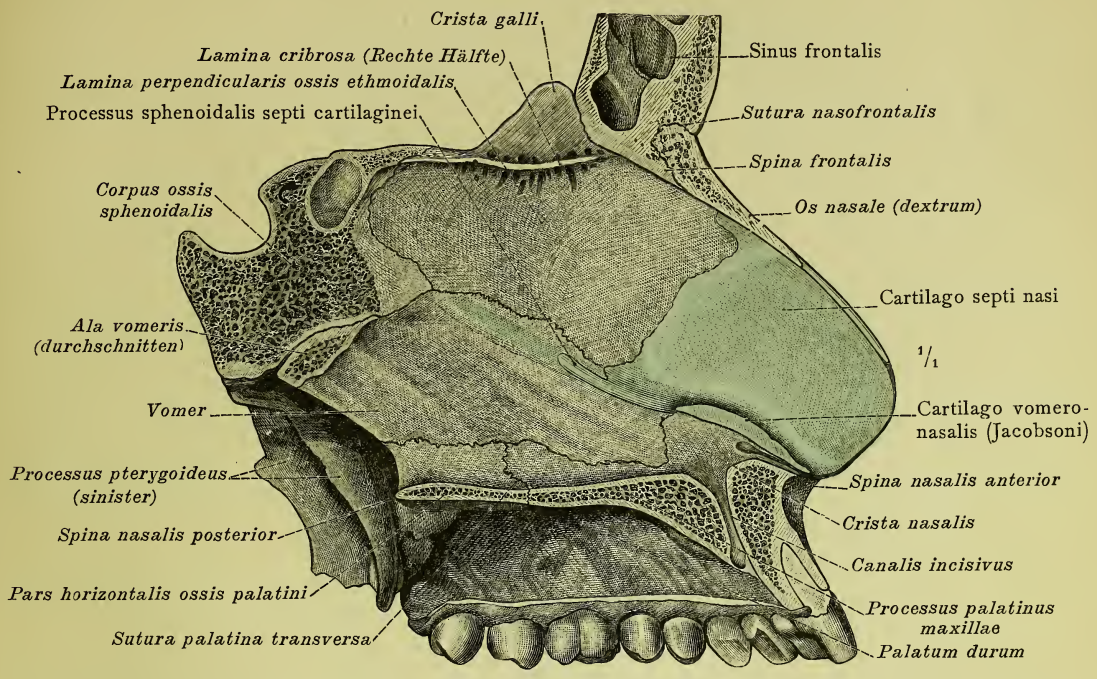

Fig. 1440. Das knöcherne und das knorpelige Gerüst der Nasenscheidewand, Septum osseum und Septum cartilagineum nasi; an den Scheidewandknorpel angelagert der Jacobson'sche Knorpel, Cartilago vomeronasalis. Ansicht von der rechten Seite.

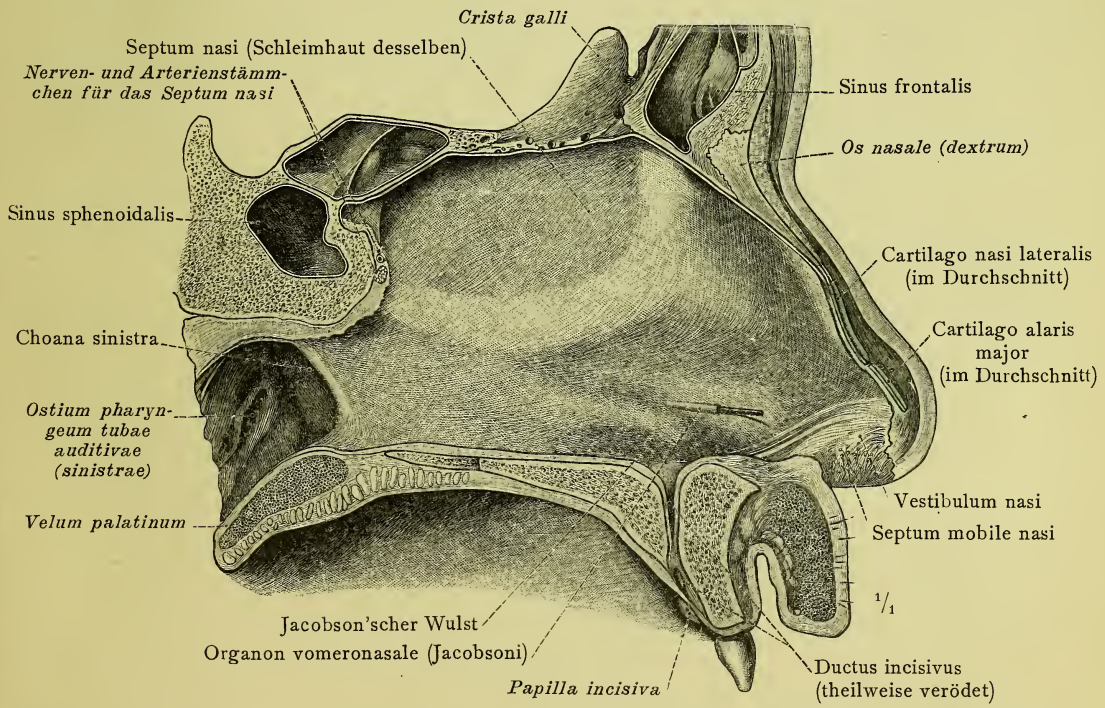

Fig. 1441. Die Nasenscheidewand, Septum nasi, mit ihrer Schleimhautbekleidung, in der Ansicht von der rechten Seite. Entsprechend dem unteren Rand des Scheidewandknorpels ist die Grenze des Vorhofes, Vestibulum nasi, gegen die Nasenhöhle im engeren Sinne, Cavum nasi, zu erkennen. In das als Jacobson'sches Organ bezeichnete Kanälchen ist eine Sonde eingeführt.

Cartilagines nasi, Nasenknorpel. — Septum nasi, Nasenscheidewand.

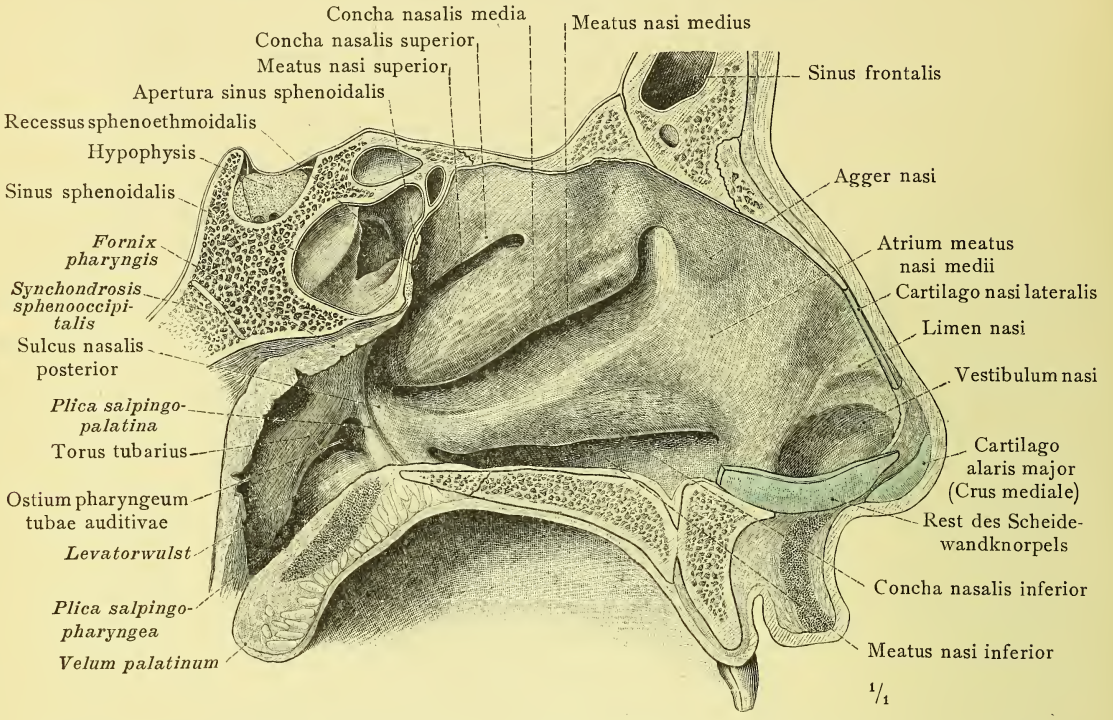

Fig. 1442. Die linke Seitenwand der Nasenhöhle mit den Nasenmuscheln und Nasengängen. Das Vestibulum nasi grenzt sich von dem Cavum nasi durch die dem freien Rand des Seitenknorpels entsprechende Nasenhöhlenschwelle, Limen nasi, ab.

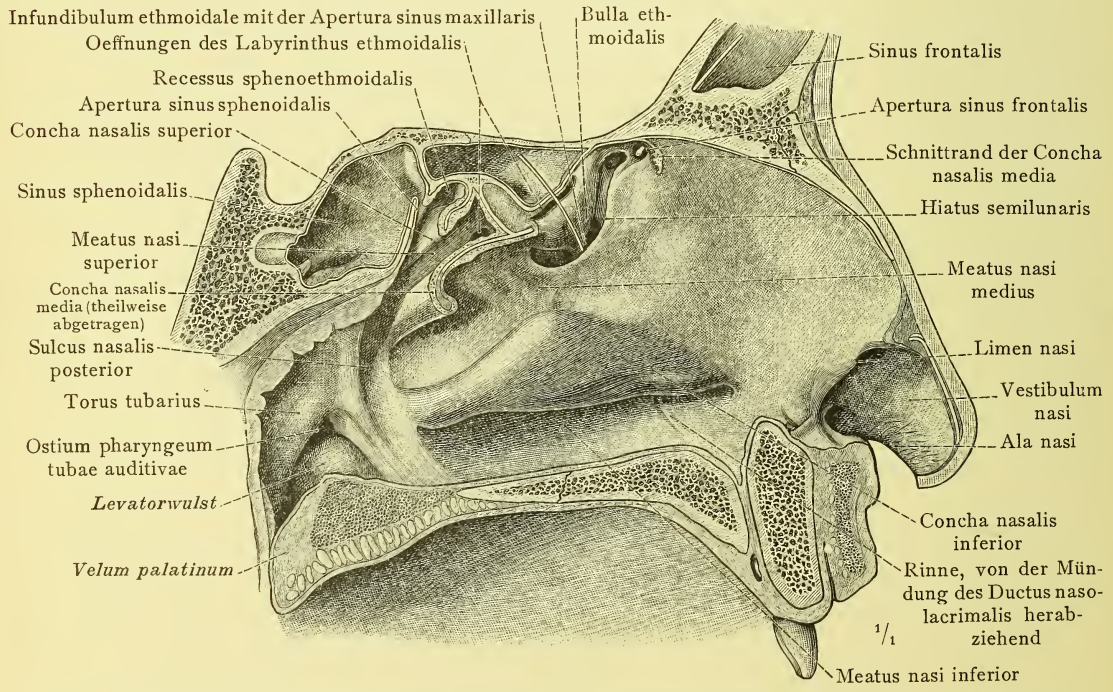

Fig. 1443. Die linke Seitenwand der Nasenhöhle, nach Abtragung des grössten Theiles der mittleren und des vorderen Theiles der oberen Nasenmuschel. Die Einmündungen der Nebenhöhlen der Nase, Sinus paranasales: des Sinus sphenoidalis, des Sinus frontalis und des Sinus maxillaris. Die beiden letzteren sind durch eingeführte Sonden gekennzeichnet.

Paries lateralis nasi, Seitenwand der Nasenhöhle.

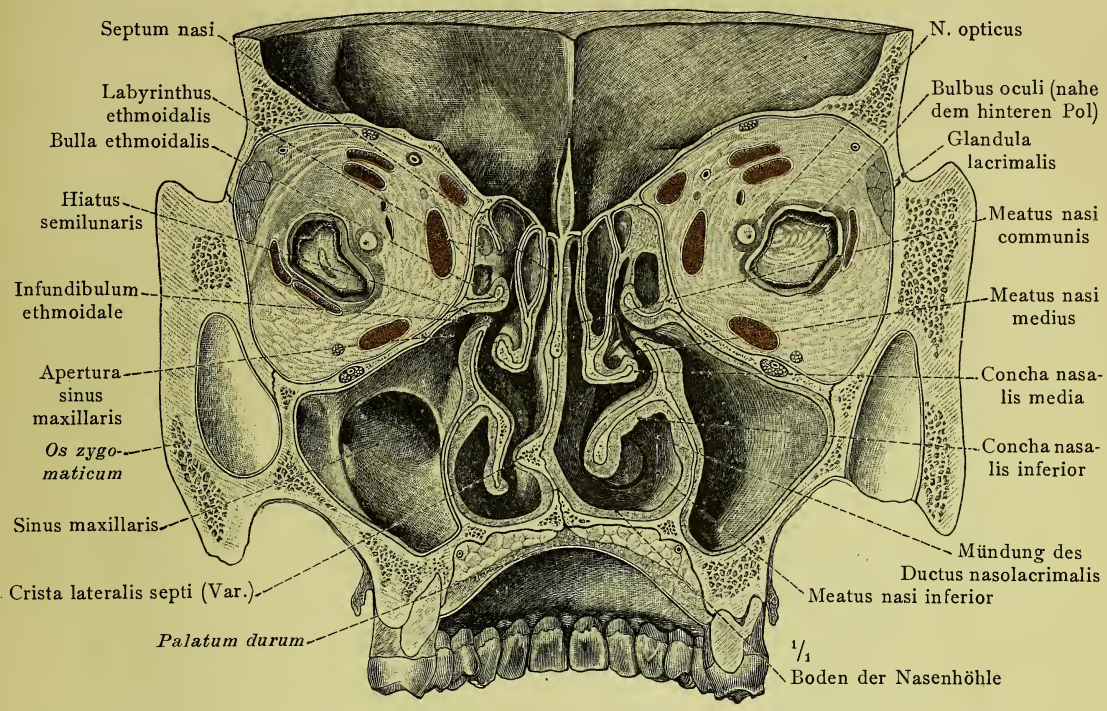

Fig. 1444. Frontalschnitt annähernd durch die Mitte der Nasenhöhle. Ansicht des vorderen Abschnittes von hinten. Einmündung der Kieferhöhlen. Die Augenhöhlen sind unmittelbar hinter dem Eintritt des Sehnerven in den Augapfel durchschnitten.

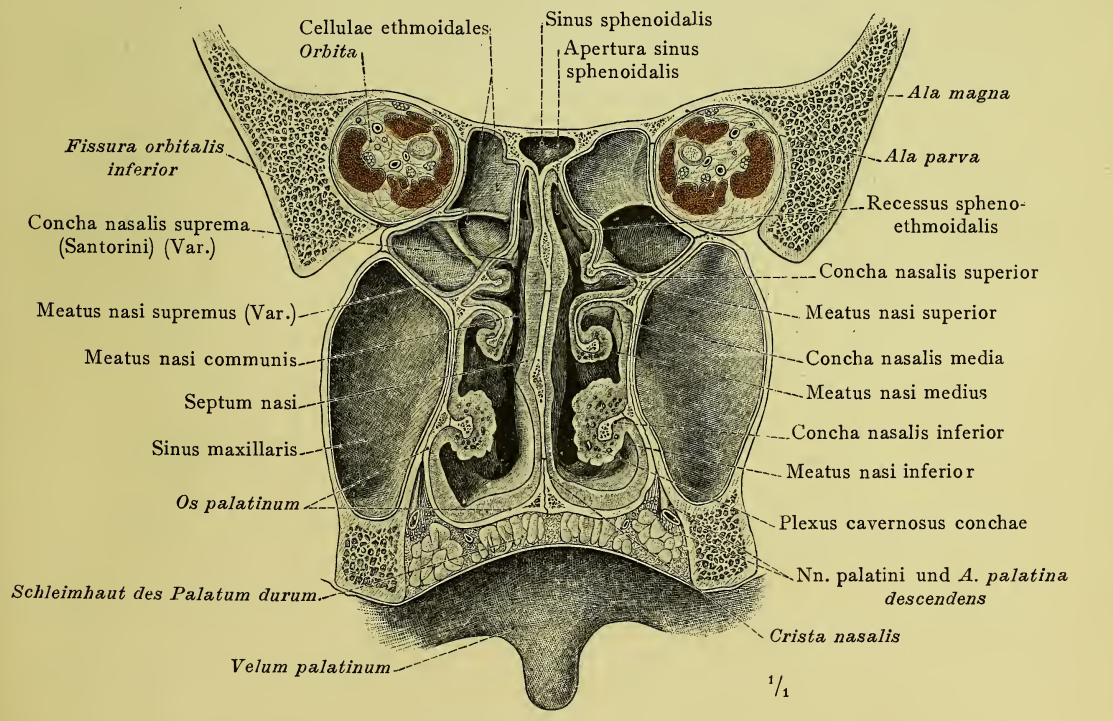

Fig. 1445. Frontalschnitt durch den hinteren Theil der Nasenhöhle und der Kieferhöhlen. Ansicht des hinteren Abschnittes von vorne. Einmündung der Keilbeinhöhlen.

Cavum nasi, Nasenhöhle.

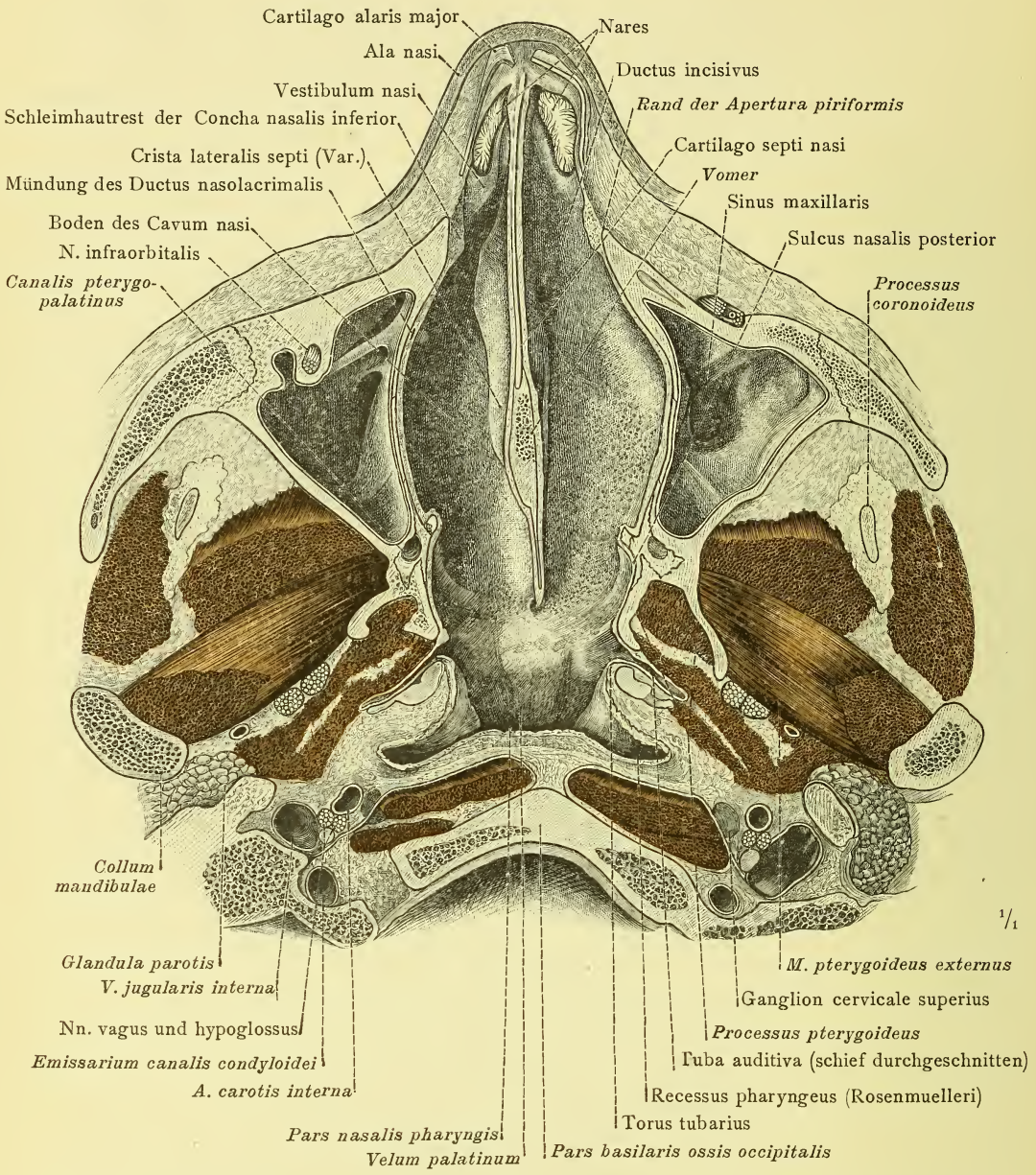

Fig. 1446. Horizontalschnitt durch den unteren Theil der Nasenhöhle und der Kieferhöhlen und durch den Nasentheil des Schlundkopfes. Ansicht des unteren Abschnittes von oben. Der Schnitt geht durch den Hals des Gelenkfortsatzes des Unterkiefers und unmittelbar ober dem grossen Hinterhauptloch durch den Grundtheil des Hinterhauptbeines. Im Bereich der Nasenhöhle fällt die Schnittebene in das vordere und das hintere Ende der unteren Nasenmuschel; der abgeschnittene Theil der letzteren ist weggenommen worden, so dass der Boden der Nasenhöhle in seiner ganzen Ausdehnung und die Seitenwände in ihren untersten Theilen freigelegt erscheinen. An der linken Seite der Nasenscheidewand befindet sich eine Crista lateralis (Var.). In dem Nasentheil des Schlundkopfes trifft der Schnitt jederseits die Schlundkopföffnung der Ohrtrompete, den Torus tubarius und die Rosenmüller'sche Grube.

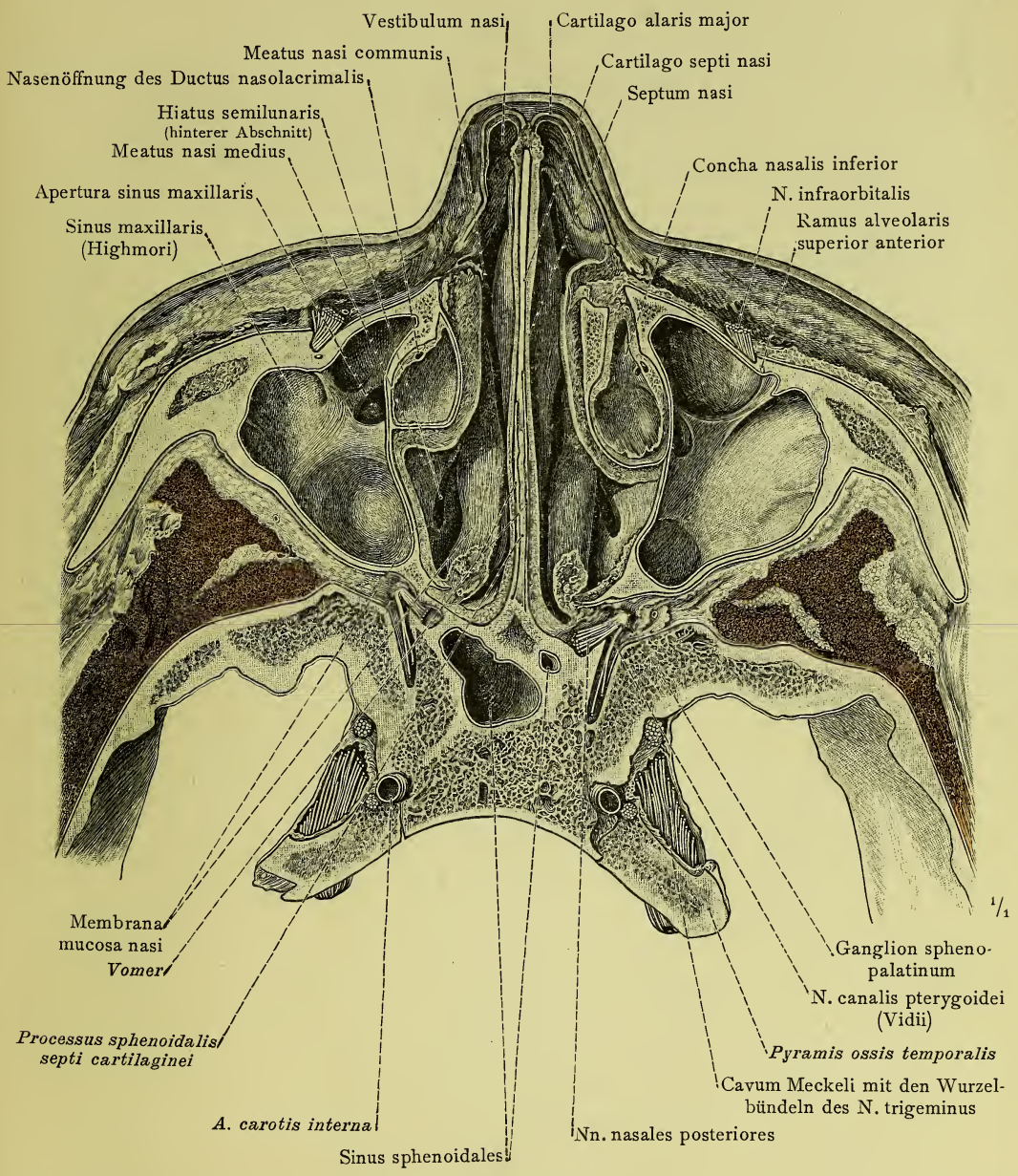

Fig. 1447. Schnitt durch die Nasenhöhle, schief nach vorne absteigend, annähernd parallel mit der unteren Wand der Augenhöhlen geführt. Ansicht des oberen Abschnittes von unten. Der Schnitt trifft hinten den mittleren Nasengang, vorne den unteren Nasengang und den Vorraum der Nase. Von den Nebenhöhlen der Nase ist die Kieferhöhle in ihrer grössten Breite, die Keilbeinhöhle in ihrem untersten Theil durchschnitten, von der Kieferhöhle kommt die obere Wand zur Ansicht. In dem Bereich der Flügelgaumengrube, deren oberer Theil mit dem Foramen sphenopalatinum und der vorderen Hälfte des Canalis pterygoideus (Vidii) in die Schnittebene fällt, sind das Ganglion sphenopalatinum, der N. canalis pterygoidei und die Anfangsstücke der Nn. nasales posteriores zu sehen.

Cavum nasi, Nasenhöhle.

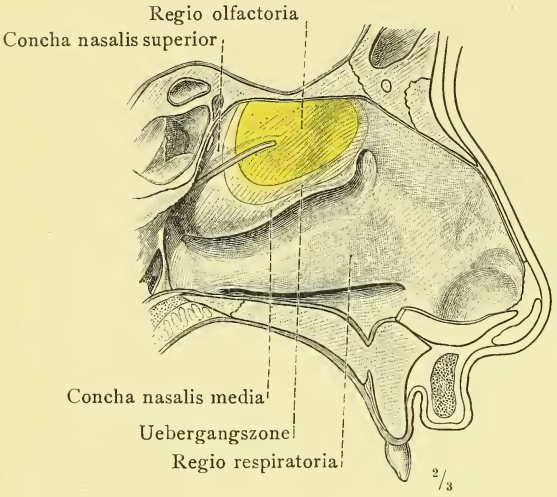

Fig. 1448. Seitenwand der Nase.

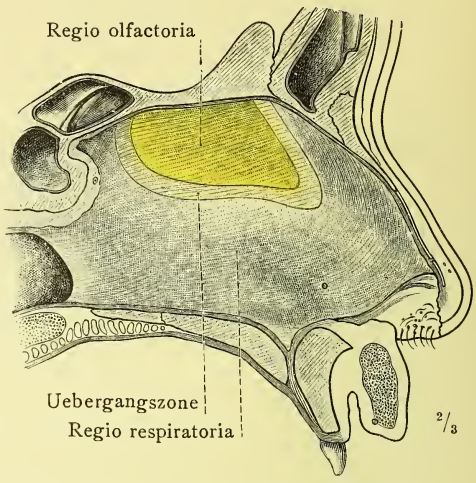

Fig. 1449. Scheidewand der Nase.

Die Begrenzung des Riechbezirkes, Regio olfactoria, gegen den Athmungsbezirk, Regio respiratoria, mit der individuell variablen und im einzelnen Fall nicht genau zu bestimmenden Uebergangszone.

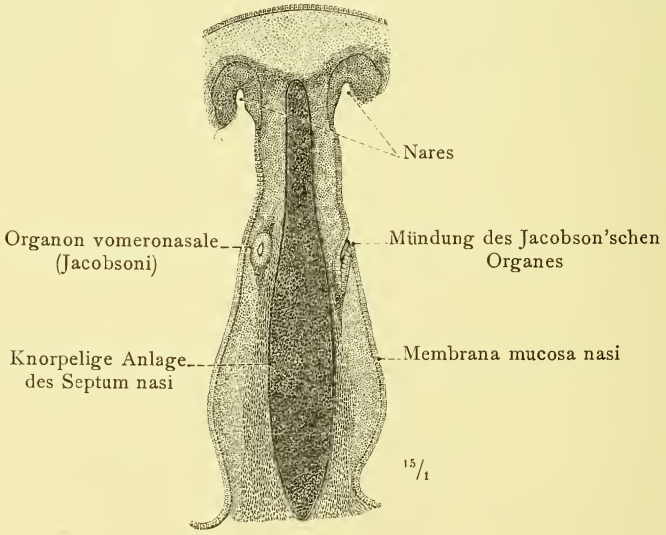

Fig. 1450. Das Jacobson'sche Organ, Organon vomeronasale, eines menschlichen Foetus aus dem 4. Monate (8·8 Cm. Körperlänge), an einem horizontalen Durchschnitt durch den unteren Theil der Nasenscheidewand dargestellt. Auf der linken Seite ist das Kanälchen in schiefem Durchschnitt, auf der rechten Seite ist seine Mündung in die Nasenhöhle getroffen.

ORGANON TACTUS, INTEGUMENTUM COMMUNE.

DAS TASTORGAN, DIE ÄUSSERE HAUT.

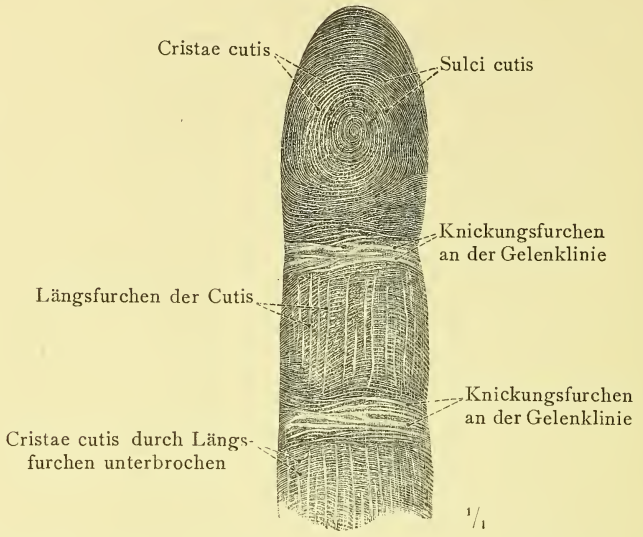

Fig. 1451. Die Furchen und Leistchen an der freien Oberfläche der Cutis, durch Abklatsch zur Darstellung gebracht. Volarseite des Mittelfingers.



Fig. 1452. Die Furchen und Leistchen der Lederhaut an der Volarseite des Fingers, nach Ablösung der Epidermis, mit Hülfe des stereoskopischen Mikroskopes gezeichnet. Anordnung der Papillen und der Ausführungsgänge der Schweissdrüsen.

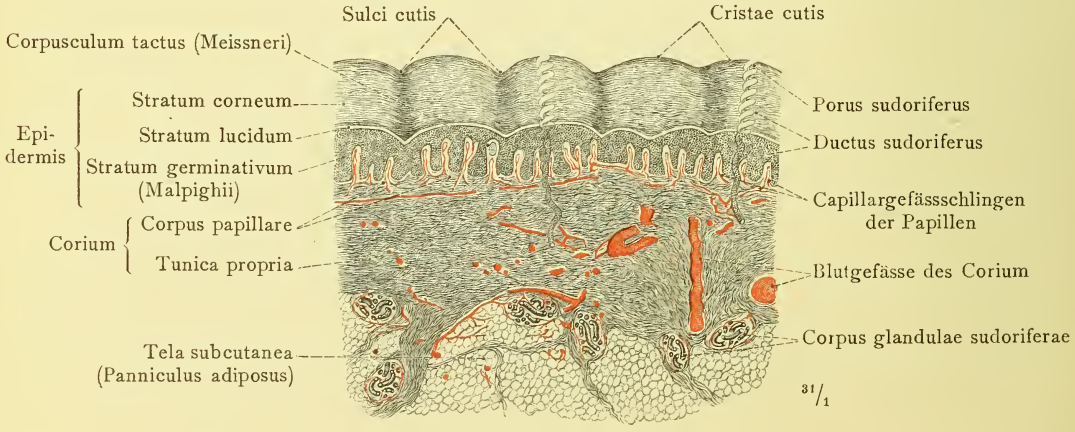

Fig. 1453. Senkrechter Schnitt durch die Haut, Cutis, der Fingerbeere. Schichten der Oberhaut, Epidermis, und der Lederhaut, Corium. Das Unterhautbindegewebe, Tela subcutanea. Lage und Vertheilung der Schweissdrüsen.
(Die Blutgefässe sind mit rother Leimmasse injicirt.)



Fig. 1454. Die Furchen und Felder an der freien Oberfläche der Cutis, durch Abklatsch zur Darstellung gebracht. Dorsalseite der Handwurzelgegend.

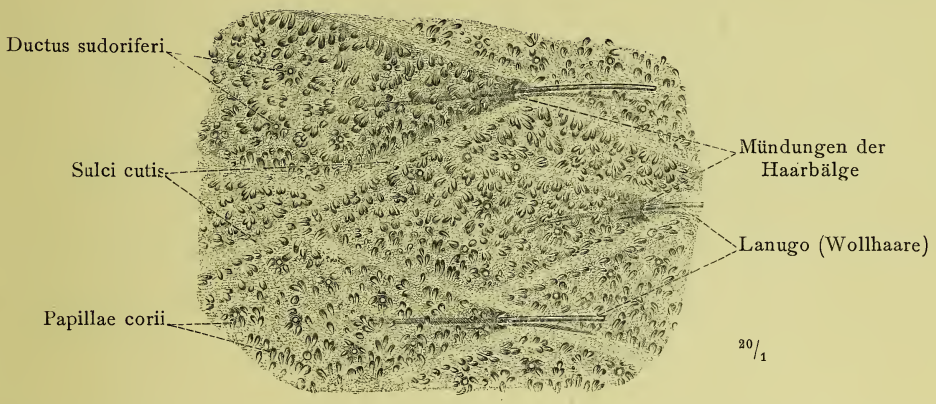

Fig. 1455. Die Furchen und Felder der Lederhaut an der Dorsalseite der Handwurzelgegend, nach Ablösung der Epidermis, mit Hülfe des stereoskopischen Mikroskopes gezeichnet. Anordnung der Papillen und der Ausführungsgänge der Schweissdrüsen.

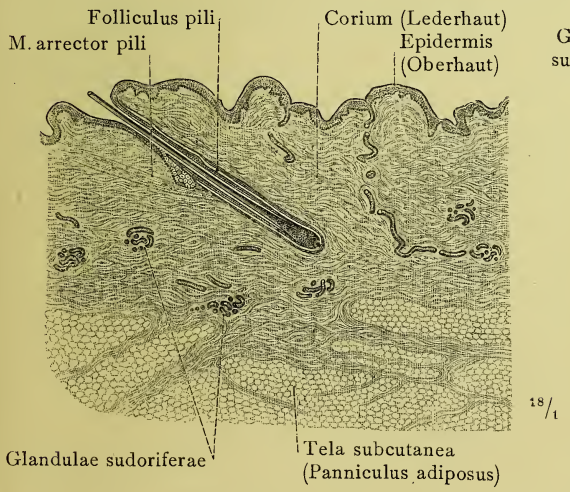

Fig. 1456. Senkrechter Schnitt durch die Haut, Cutis, des Rumpfes (Gegend des Rippenbogens). Wollhaar im Längsschnitt; Schweissdrüsen und ihre Ausführungsgänge.

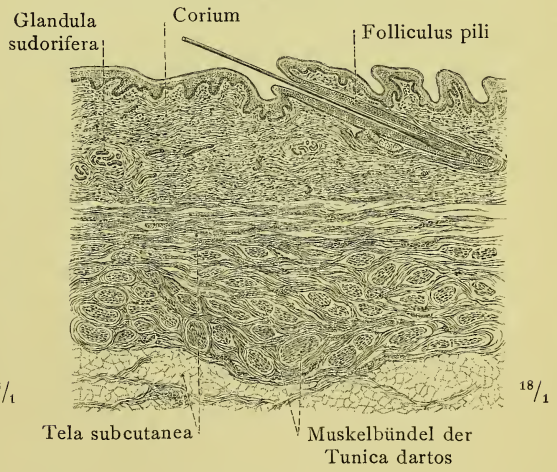

Fig. 1457. Senkrechter Schnitt durch die Haut und die Tunica dartos des Hodensackes. Die Muskelbündel der letzteren sind quer getroffen. Schamhaar im Längsschnitt; Schweissdrüsen.

Integumentum commune, die äussere Haut.

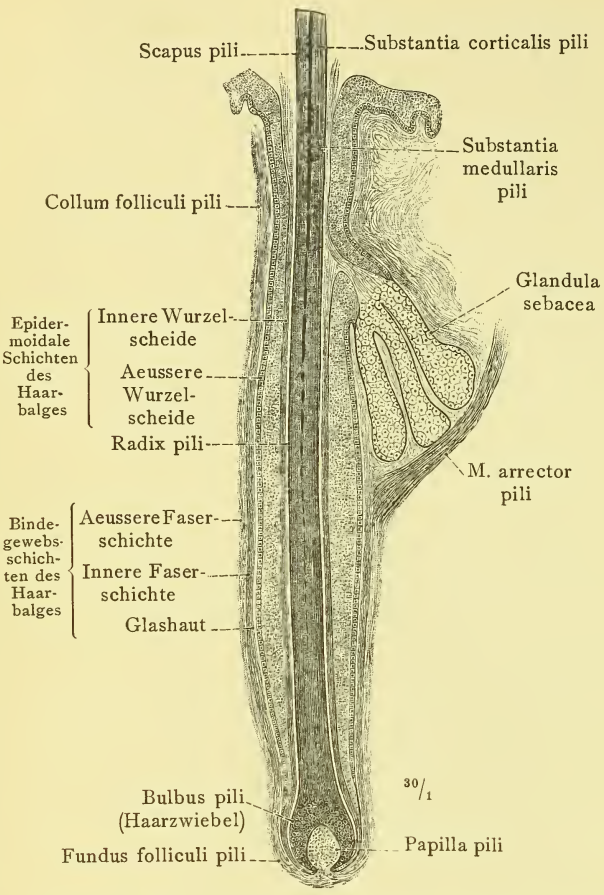

Fig. 1458. Ein im Wachsthum begriffenes Kopfhaar, Capillus, mit Haarzwiebel (Zwiebelhaar, Knopfhaar) im Längsschnitt. Haarbalg, Talgdrüse und Haarbalgmuskel

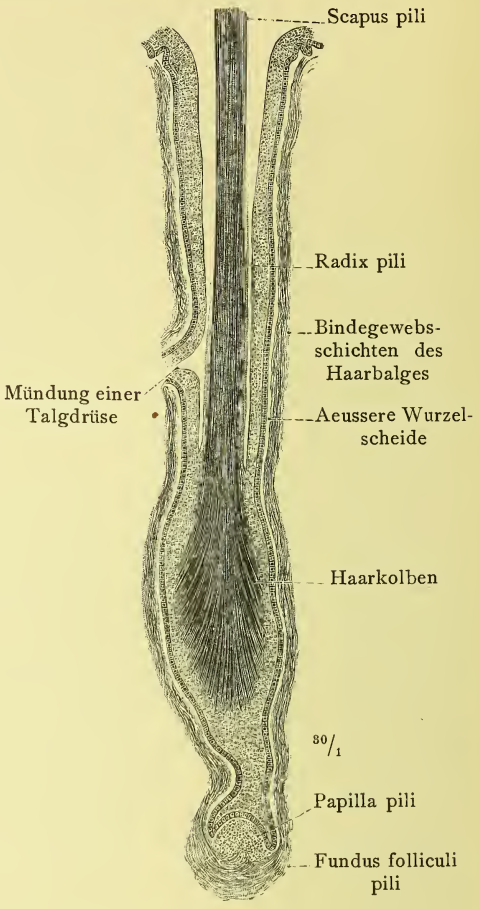

Fig. 1459. Ein im Ausfallen begriffenes Kopfhaar, Capillus, mit Haarkolben (Kolbenhaar) im Längsschnitt. Haarbalg mit Papille für ein Ersatzhaar.

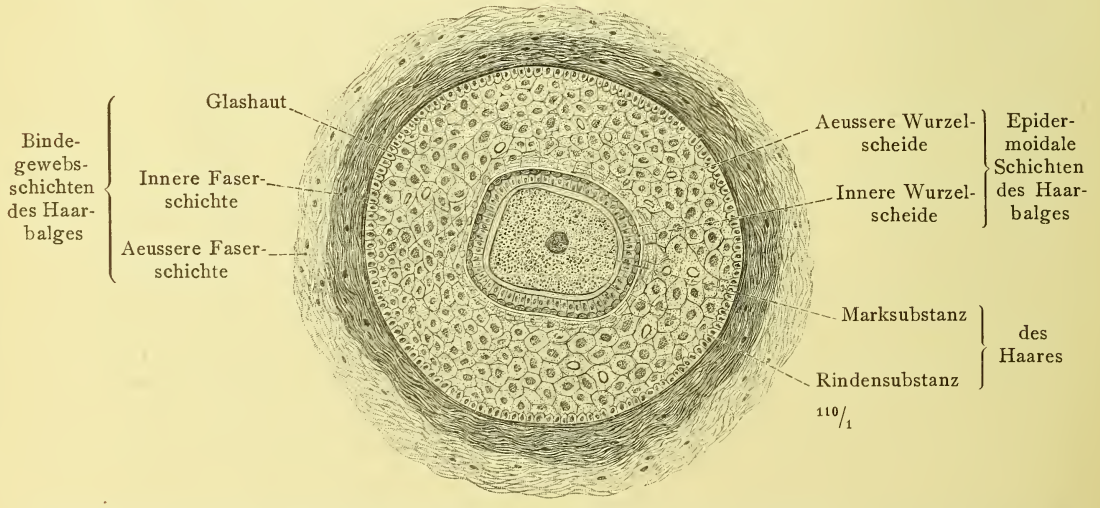

Fig. 1460. Ein Schnurrbarthaar mit dem Haarbalg im Querschnitt. Die Schichten des Haarbalges.

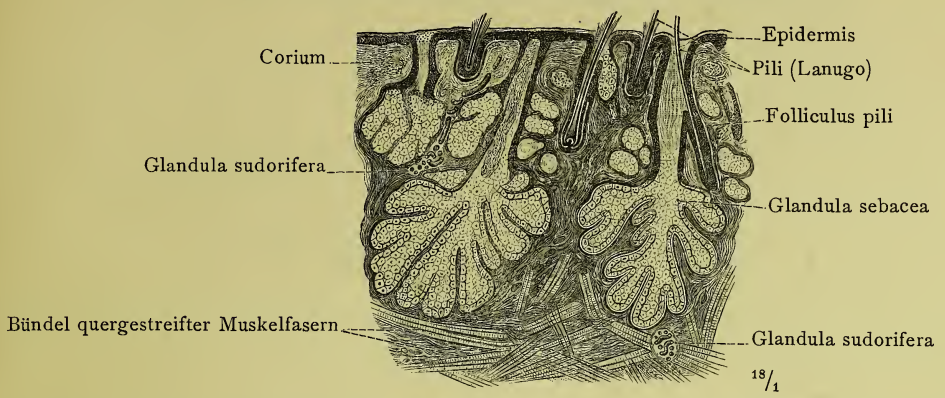

Fig. 1461. Senkrechter Schnitt durch die Haut des Nasenflügels. Talgdrüsen mit Wollhaaren, Lanugo. Schweissdrüsen. In die Haut eintretende quergestreifte Muskelfasern.

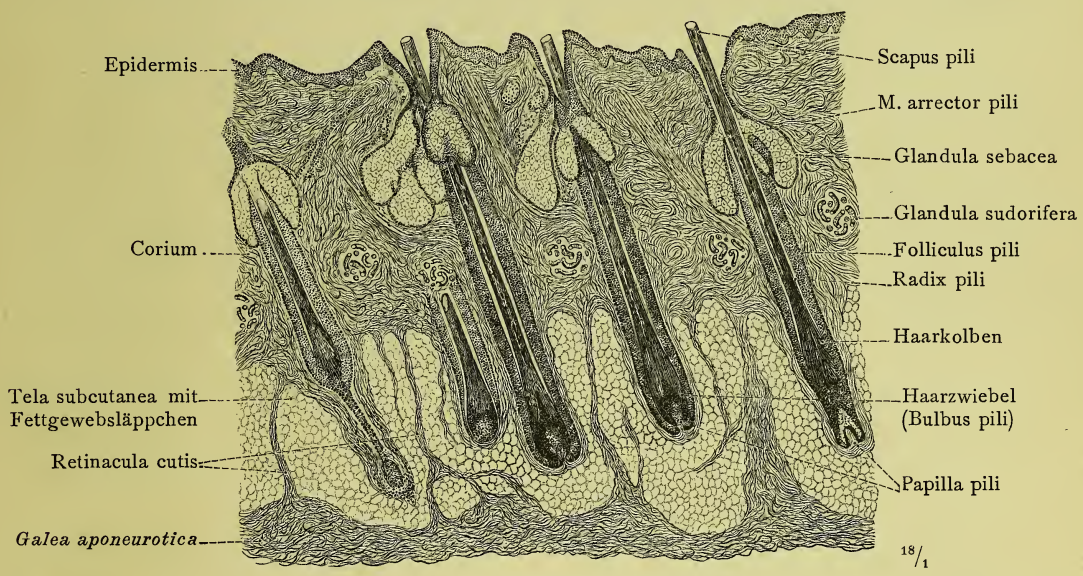

Fig. 1462. Senkrechter Schnitt durch die Haut des Kopfes. Kopfhaare, Capilli, im Längsschnitt, mit Talgdrüsen und Haarbalgmuskeln. Schweissdrüsen.

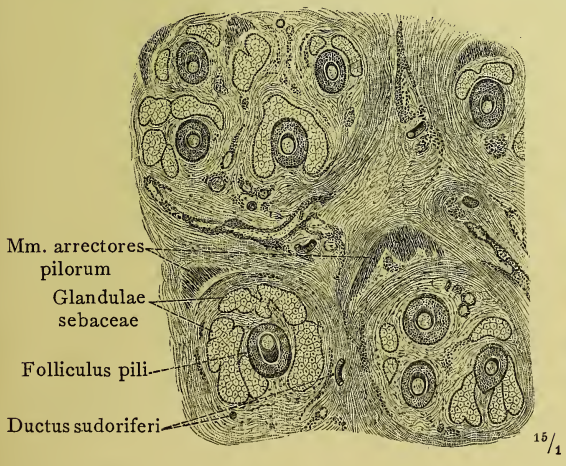

Fig. 1463. Flachschnitt durch die Kopfhaut in dem Niveau der Talgdrüsen. Haarbälge und Haarbalgmuskeln im Schiefschnitt.

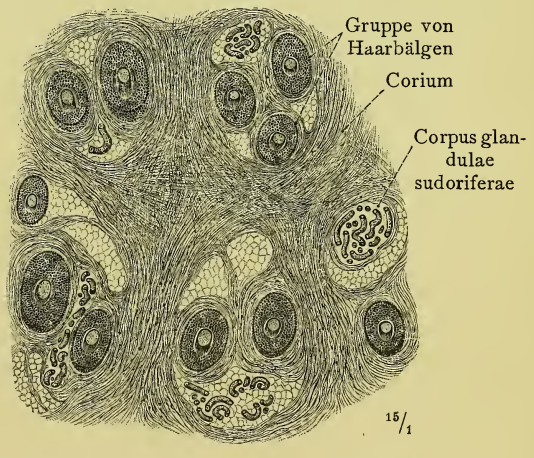

Fig. 1464. Flachschnitt durch die Kopfhaut in dem Niveau der Schweissdrüsen. Haare und Haarbälge im Schiefschnitt.

Integumentum commune, die äussere Haut.

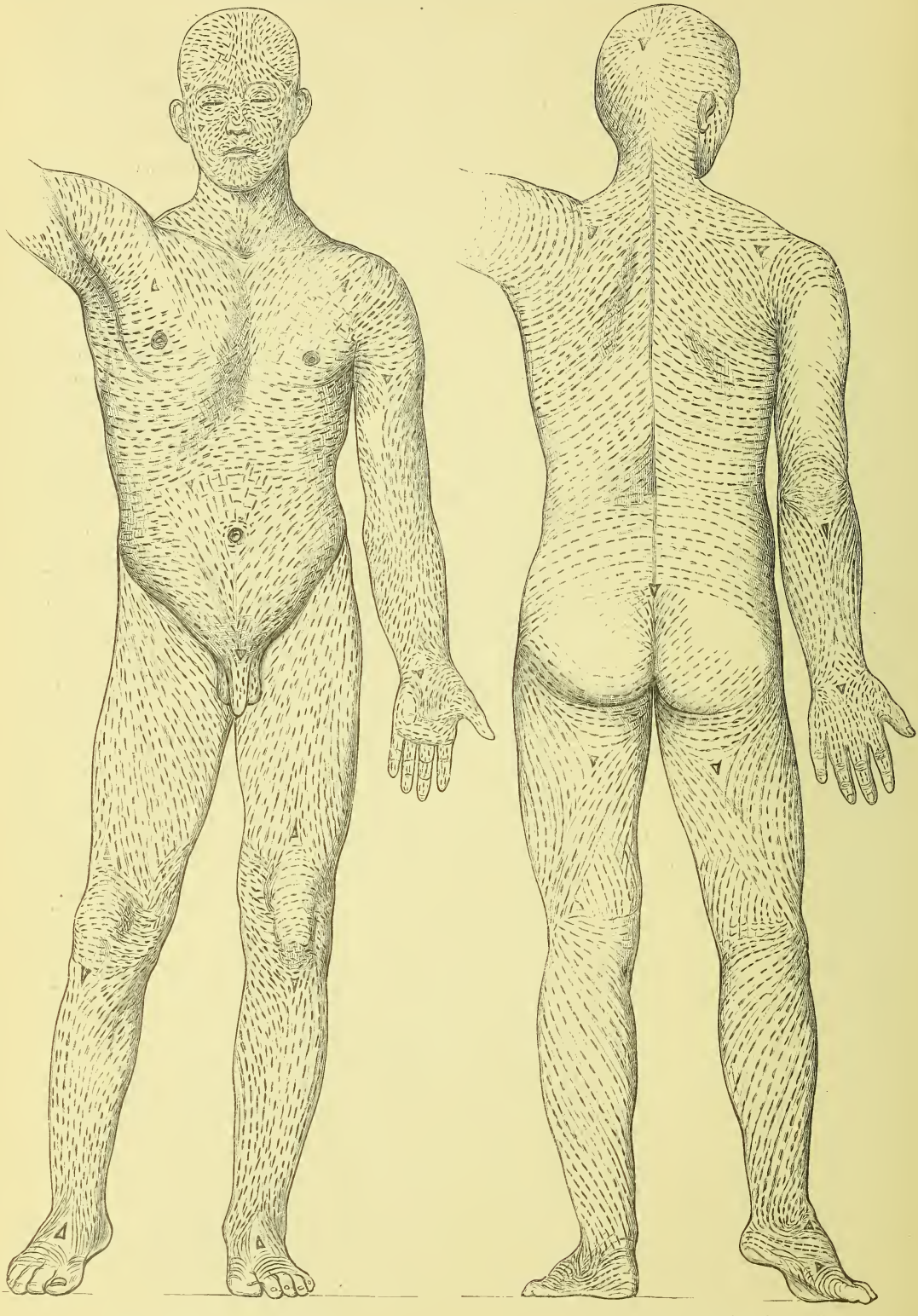

Fig. 1465. Vorderseite. Fig. 1466. Rückseite.

Die Hauptrichtungen der Bindegewebszüge der Lederhaut, durch die Richtungen von Stichspalten, welche mittelst einer spulrunden Ahle erzeugt worden sind, dargestellt. (Nach C. Langer.)

Integumentum commune, die äussere Haut.

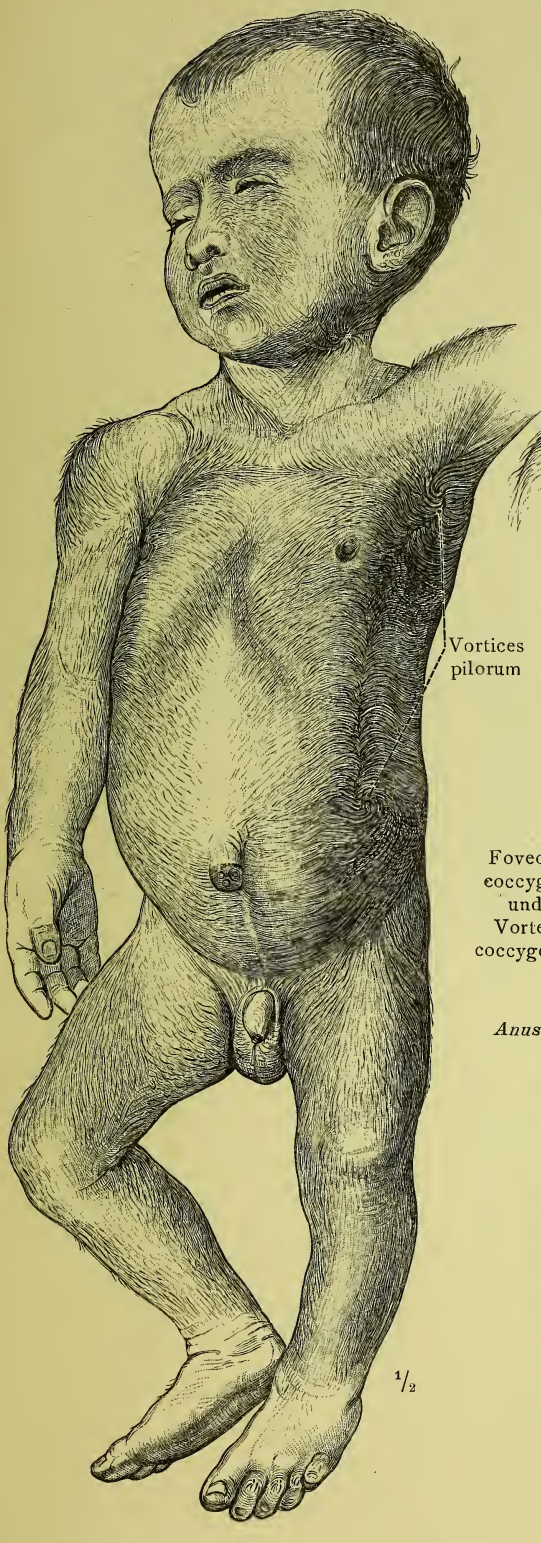

Fig. 1467. Vorderseite.

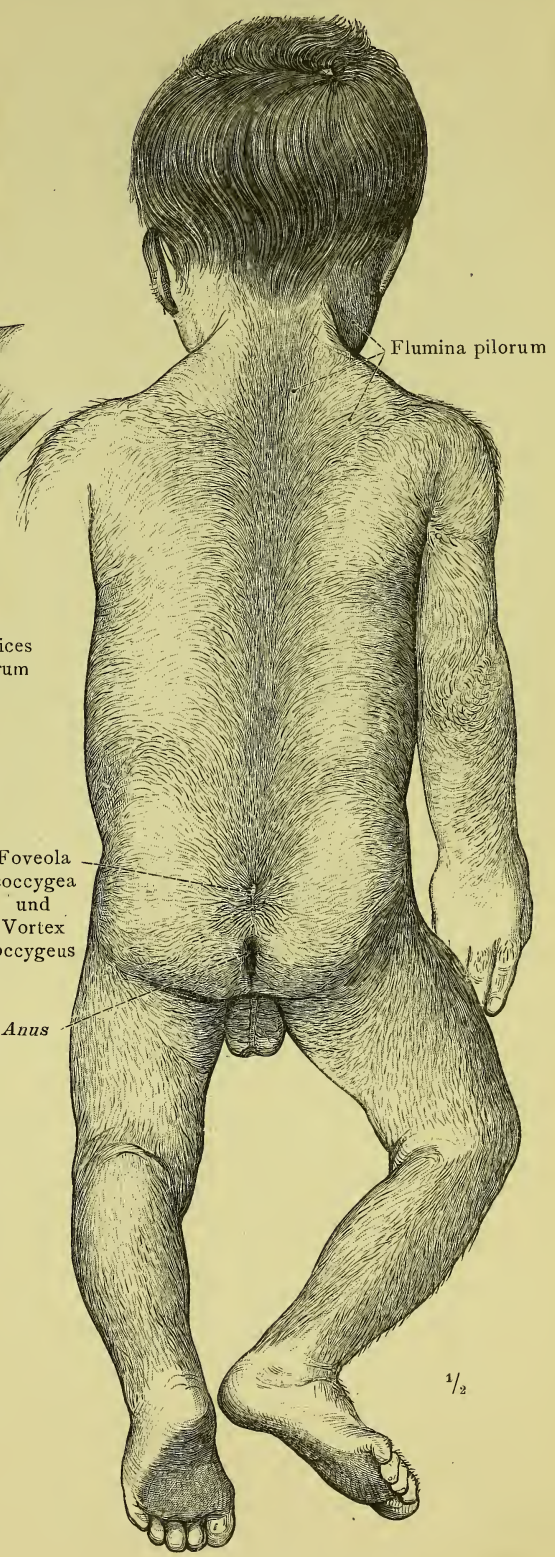

Fig. 1468. Rückseite.

Die Richtung der Haare an den verschiedenen Körperabschnitten. Haarströme, Flumina pilorum; Haarwirbel, Vortices pilorum. Fötus aus dem 9. Schwangerschaftsmonat.

Integumentum commune, die äussere Haut.

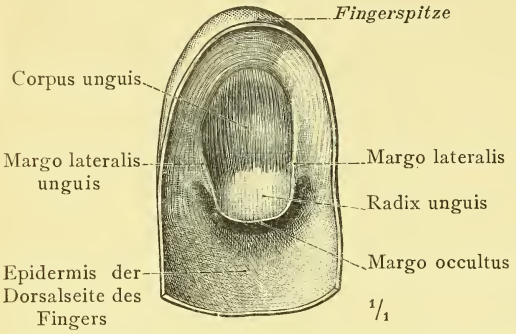

Fig. 1469. Fingernagel, durch Einwirkung heissen Wasserdampfes in Zusammenhang mit der Epidermis von der Lederhaut abgelöst. Ansicht der concaven Fläche.

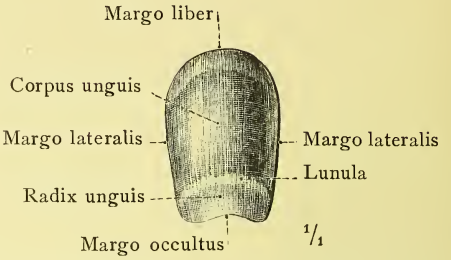

Fig. 1470. Fingernagel (Nagelplatte), vollkommen isolirt. Ansicht der convexen Fläche.

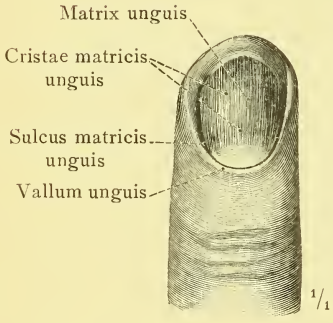

Fig. 1471. Nagelbett, Matrix unguis, und Nagelwall, Vallum unguis, nach Ablösung der Nagelplatte und der Epidermis.

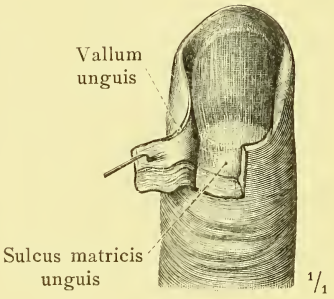

Fig. 1472. Nagelbett, bei theilweise eröffnetem Nagelfalz, Sulcus matricis unguis.

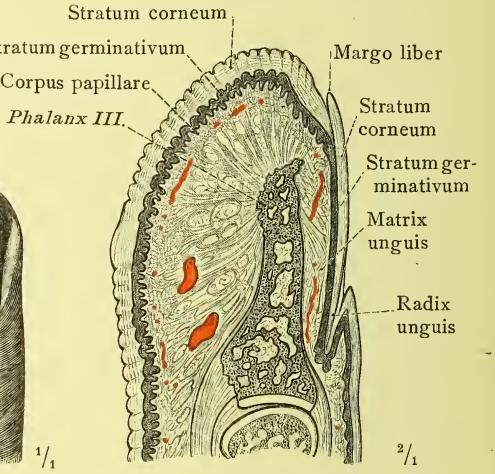

Fig. 1473. Längsschnitt durch den Nagel und das Endglied des Mittelfingers.

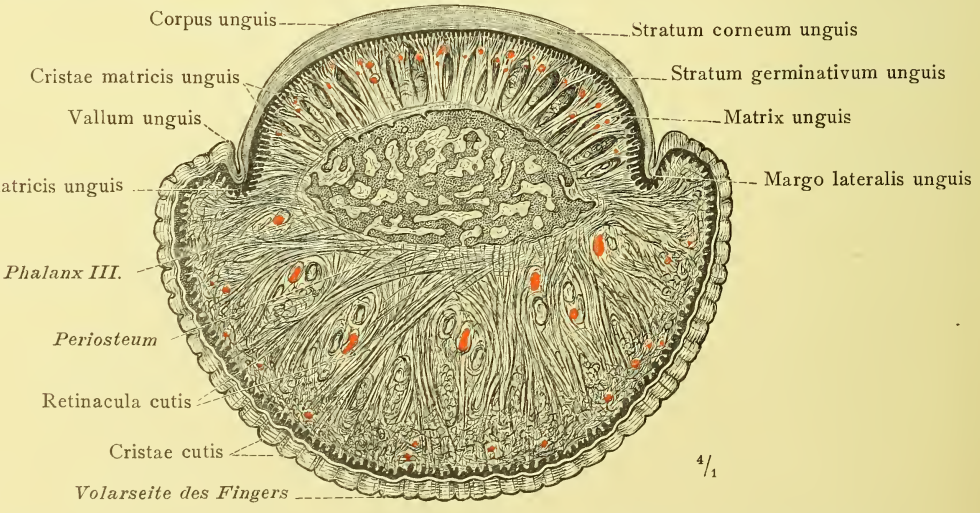

Fig. 1474. Querschnitt durch den Nagel und das Endglied des Ringfingers.

Ungues, Nägel.

REGISTER

FÜR DIE

NERVENLEHRE

UND FÜR DIE

LEHRE VON DEN SINNESWERKZEUGEN.

Lateinische Namen:

Die mit * bezeichneten Namen sind in dem von der anatomischen Gesellschaft festgestellten Verzeichnis nicht enthalten.

A.

Acervulus 771.
Aditus ad aquaeductum cerebri 746, 773.
» orbitae 892.
Aequator bulbi 874.
» lentis 877, 882.
Agger nasi 926.
Ala cinerea 750.
» lobuli centralis 752, 753.
» nasi 924, 926, 928.
*Alveus 767.
Ampulla ductus lacrimalis 894, 895.
Ampullae membranaceae 918—920.
» osseae 912—915, 917, 920.
Angulus iridis 874.
» oculi (lateralis, medialis) 890, 892.
*Annulus ciliaris 876, 878, 883.
» conjunctivae 884, 892.
» fibrocartilagineus (membr. tympani) 907.
» iridis (major, minor) 878.
» tendineus communis [Zinni] 885, 887.
» tympanicus 906, 908.
*Ansa cervicalis superficialis 852, 853.
» hypoglossi 799, 859.
» lenticularis 774, 779.
» (radicum nn. spinalium) 794, 855.
» peduncularis 774, 779.
» subclavia [Vieussenii] 798, 860, 866, 869.
Anthelix 902.
Antitragus 902, 904, 905.
Antrum tympanicum 901, 908, 909, 914.
Apertura externa aquaeductus vestibuli 915.
* » interna aquaeductus vestibuli 912.
» » canaliculi cochleae 912, 916.
» lateralis ventriculi quarti 749.
» mediana » » 749, 784.
» piriformis 887.
» sinus frontalis 926.
» » maxillaris 926, 927, 929.
» » sphenoidalis 926, 927.
* » vestibularis cochleae 913, 914, 917, 919.
Apex columnae posterioris 736, 737.
» nasi 924.
Apparatus lacrimalis 893—895.
Aquaeductus cerebri [Sylvii] 743, 745, 746, 758, 771, 773.
» vestibuli 912, 913, 915.
Arachnoidea encephali 761, 784, 785, 886.
» spinalis 737, 740, 741, 784, 785, 790.
Arbor vitae 746, 758.
Arcus tarseus 892.
Area acustica 750, 769.
» cochleae 914, 916, 917.
» nervi facialis 916, 917.
» parolfactoria [Brocae] 759, 775, 777.
» vestibularis inferior 916, 917.
» » superior 914, 917.
Arteria (ae) auditiva interna 922.
» centralis retinae 879, 881, 897, 898.
» chorioidea 766.
» ciliares 877.
» » anteriores 875, 877, 879.
» » posteriores breves 876, 879, 881.
» » » longae 876, 879.
» conjunctivales (anteriores, posteriores) 879.
» episclerales 875, 879.
» hyaloidea 897, 898.
» meningea media 887—889.
» ophthalmica 786, 850, 888, 897.
» spinales 736.
Arteriolae retinae 880.
Articulatio incudomalleolaris 907.
» incudostapedia 907.
Atrium meatus nasi medii 884, 887, 926.
Auricula 900—902.
*Auris externa 900—906.
» interna 900, 912—922.
* » media 900, 907—911.
Axis lentis 882.
» oculi (externa, interna) 874.
» optica 874.

B.

Basis cochleae 913, 915.
* » columnae posterioris 768.
* » encephali 756.
» modioli 916, 917, 919, 921.
» pedunculi 757, 767, 770—772, 774.
» stapedis 907, 908, 914.
Brachium conjunctivum 742, 743, 748—750, 753—755, 770, 771.
» pontis 747—751, 753—755, 773.
» quadrigeminum inferius 748, 749, 771.
» » superius 748, 749.
Bulbus cornu posterioris 763, 773.
» oculi 874, 884, 886, 887, 891, 892;
Entwicklung des 897, 898;
*Facies inferior 874, 884;
* » nasalis 874;
* » superior 874, 884;
* » temporalis 874.

Bulbus olfactorius 756, 757, 785, 789, 844.
» pili 934, 935.
» venae jugularis superior 786, 788, 789.
Bulla ethmoidalis 926, 927.
Bursa trochlearis 885, 886.

C.

Caecum cupulare, vestibulare 918.
Calamus scriptorius 746, 750, 768.
Calcar avis 763, 764, 773, 776.
Caliculus ophthalmicus 896, 897.
Camera oculi anterior 874, 875, 880.
» » posterior 874, 875.
Canaliculus cochleae 912, 913.
Canalis (es) centralis (medullae spinalis) 736, 737, 768.
» » modioli 916, 917.
» longitudinales modioli 916.
» musculotubarius 911, 915, 916.
» Schlemmi [Lauthi] 875, 879.
» semicirculares ossei 900, 901, 912—915, 917—920.
» spiralis cochleae 916.
» » modioli 916.
Capilli 935.
Capitulum mallei 904, 906—908.
» stapedis 907.
Capsula externa 772, 774—777.
» interna 748, 772—779, 782.
» lentis (crystallinae) 875, 877, 882, 897, 898.
» nuclei dentati 754, 755.
*Caput columnae posterioris 736, 737, 768.
» corporis striati 762—764, 766.
» nuclei caudati 772, 775—777.
Cartilago (ines) alares minores 924.
» alaris major 924—926, 928, 929.
» auriculae 903.
» meatus auditorii externi 902—904.
» nasi 924, 925.
» » lateralis 924—926.
» septi nasi 924, 925, 928, 929.
» sesamoideae (nasi) 924.
» tubae auditivae 910, 911.
» vomeronasalis [Jacobsoni] 925.
Caruncula lacrimalis 890—892, 894, 897.
Cauda corporis striati 749, 763, 764, 766.
» equina 735, 740.
» helicis 903.
» nuclei caudati 748, 767, 773, 776, 777.
Cavum conchae 902, 905.
» epidurale 740, 741.
» nasi 923—930.
» septi pellucidi 763.
» subarachnoideale 737, 741, 761, 784, 785.
» subdurale 741, 785.
» tympani 900, 901, 908—910.
Cellulae ethmoidales 887, 927.
» mastoideae 908, 909.
» tympanicae 905.
Centrum semiovale 762.
Cerebellum 742—746, 752—755, 790.
Cerebrum 743, 756—767;
*Facies basalis 756, 757;
» convexa 758—761;
» medialis 758, 759, 765.
Cervix columnae posterioris 736, 737, 768.
Chiasma opticum 745—748, 756—758, 774, 775, 780, 886, 887, 897.
*Chorda oesophagea anterior 854, 861, 871.
* » » posterior 854, 870, 871.
» tympani 841, 845, 846, 849—851, 905.
Chorioidea 874—881, 883, 897.
Cilia 890, 892.
Cingulum 783.
Circulus arteriosus iridis major 875, 879.
» » » minor 879.
Cisterna cerebellomedullaris 784.
» chiasmatis 784, 785.
» fissurae lateralis cerebri 784, 785.
» interpeduncularis 784, 785.
* » pontis 784, 785.
» venae cerebri magnae 784.
Cisternae subarachnoideales 767.
Claustrum 772—777.
Clava 734, 735, 748, 750.
Cochlea 900, 901, 912, 913, 916.
Colliculus corp. quadrigem. inferior 749, 773, 778.
» » » superior 749, 771, 778.
» facialis 750, 769.
Collum folliculi pili 934.
» mallei 805—807.
Coloboma oculi 896, 897.
Columna (ae) fornicis 758, 763—766, 772—777.
» medullae spinalis 736, 737, 768.
Commissura (cerebri) anterior 745, 746, 764, 765, 774, 775, 777, Pars anterior, posterior 783.
» » posterior 746, 750, 771, 773.
» habenularum 746, 749, 764, 773.
» hippocampi 766, 777.
» inferior [Guddeni] 775.
» (medullae spinalis) anterior (alba, grisea) 737.
» » » posterior 737.
» palpebrarum (lateralis, medialis) 890.
» superior [Meynerti] 774.
Concha auriculae 902, 904.
» nasalis inferior 885, 895, 896, 926, 927.
» » media 895, 896, 926, 927, 930.
» » superior 895, 926, 927, 930.
» » suprema [Santorini] 927.
Confluens sinuum 786, 790, 842.
Conjunctiva bulbi 875, 889, 890, 892.
» palpebrarum 889, 890, 892.
Conus medullaris 734—736.
Corium 932, 933, 935.
Cornea 874—876, 890, 892, 896, 897.
Cornu anterius ventr. lat. 763, 764, 766, 772, 774—776.
» inferius » » 763, 764, 766, 767, 772—774, 776, 777.
» posterius » » 763, 764, 766, 773, 776.
Corona ciliaris 877, 883, 898.
» radiata 772, 779, 782.
Corpus (ora) adiposum orbitae 884, 888, 889, 893.
» callosum 745, 746, 759, 762, 763, 765, 773—777, 783.
» ciliare 875, 877; Anlage des 897.
» fornicis 746, 763, 765, 767, 777.
» geniculata 743.
» geniculatum laterale 747—749, 751.
» » mediale 748, 750, 771.
» glandulae sudoriferae 932, 935.
» incudis 905, 907, 908.
» Luysi 767, 773, 774, 779.
» mamillare 746—748, 756, 765, 772, 774.
» medullare cerebelli 754, 755, 758.
» papillare (corii) 932, 938.
» pineale 743, 746, 749, 758, 764, 771, 773, 776.
» quadrigemina 742—746, 748—750, 773.
» restiforme 747, 753—755, 768, 769.

Corpus (ora) striatum 742—745, 762—764, 766.
» trapezoideum 769, 778.
» unguis 938.
» vitreum 874, 882; Anlage d. 896, 897.
Corpuscula bulboidea [Krausei] 731.
» lamellosa [Vateri, Pacini] 731, 816.
» nervorum terminalia 731.
» tactus [Meissneri] 731, 932.
Crista (ae) ampullaris 918, 920.
» cutis 932, 938.
» lacrimalis anterior 894, 895.
» » posterior 894, 895.
* » lateralis septi (nasi) 927, 928.
» matricis unguis 938.
» transversa 912, 914, 916, 917.
» vestibuli 912, 913, 915.
Crus (ura) ampullaria 912, 917.
» anthelicis 902.
» commune 912, 913, 915, 918.
» fornicis 765, 766, 776, 777.
» helicis 902, 904, 905.
» incudis (breve, longum) 905, 907, 909.
» stapedis (anterius, posterius) 907.
» simplex 912, 913, 917.
Culmen 752—754.
Cuneus 759, 765, 777, 780.
Cupula cochleae 912, 913, 915, 919.
Cutis 932, 933.
Cymba conchae 902, 905.

D.

Declive 752, 754.
*Decursus fibrarum cerebralium 778—783.
» » spinalium 738, 739.
Decussatio brachii conjunctivi 746, 754, 770, 779.
» lemniscorum 768, 778.
» nn. trochlearium 751, 770.
» pyramidum 734, 735, 747, 768, 772, 782.
Decussationes tegmentorum 771.
Diaphragma sellae 787, 790.
Diencephalon 742—744.
Digitationes hippocampi 764, 774.
Ductuli excretorii glandulae lacrimalis 892, 893.
Ductus cochlearis 918, 919, 921.
» endolymphaticus 918, 919.
» incisivus 925, 928
» lacrimalis (inf., sup.) 894, 895, 897.
» nasolacrimalis 887, 888, 894, 895, 926—929.
» perilymphaticus 919.
» reuniens [Henseni] 918.
» semicirculares 918, 920.
» sudoriferus 932, 933, 935.
» utriculosaccularis 918.
Dura mater encephali 785—790, 884—886.
» » spinalis 735, 740, 741, 788—790, 855.

E.

Eminentia collateralis 764, 767, 773, 776.
» conchae 902—904.
» fossae triangularis 902, 903.
» medialis (fossae rhomboideae) 750, 769.
» pyramidalis 905, 909, 913.
» scaphae 902, 903.
Emissaria [Santorini] 788.
Emissarium condyloideum 788.
» mastoideum 786, 788, 789.
» occipitale 788.
» parietale 788.
Endoneurium 728.
Endothelium camerae anterioris 875.
Ependyma (ventriculorum) 749, 767—769.
Epidermis 932, 933, 935, 938.
Epithalamus 742, 743.
Epithelium corneae 875.
» lentis 875.
Excavatio papillae n. optici 874, 880, 881.

F.

Falx cerebelli 787, 790.
» cerebri 745, 785—787, 790, 896.
Fascia bulbi [Tenoni] 888, 889.
» dentata (hippocampi) 745, 764, 765, 767, 773, 777.
Fasciae musculares orbitae 888, 889.
Fasciculus(i) anterior proprius [Flechsigi] 738, 739.
» anterolateralis superficialis [Gowersi] 738.
» cerebellospinalis 738, 739, 779.
» cerebrospinalis anterior 738, 782.
» » lateralis 738, 739, 768, 782.
» cuneatus [Burdachi] 738.
» gracilis [Golli] 738.
» lateralis proprius [Flechsigi] 738, 739.
» longitudinales (pyramidales) pontis 746, 769, 770, 772.
» longitudinalis inferior, superior 783.
» » medialis 746, 751, 754, 769—771, 773, 781.
» obliquus (pontis) 747, 748.
» plexus brachialis 804, 805.
» retroflexus [Meynerti] 773.
» thalamomamillaris [Vicq' d'Azyri] 765, 767, 774.
» uncinatus 783.
Fasciola cinerea 745.
Fastigium 746, 754.
Fenestra cochleae 912, 913, 915—917.
» vestibuli 909, 912—917.
Fibrae arcuatae cerebri 783.
» » externae 747, 748, 768, 769, 779.
» » internae 768, 779.
» cerebelloolivares 769, 779.
» lentis 882.
» pontis profundae 770.
» » superficiales 746, 769, 770, 772.
» zonulares 875, 877, 883.
Fila lateralia pontis 748.
» radicularia 741, 768, 769, 771, 794.
Filum durae matris spinalis 740.
» terminale 734—736, 740.
Fimbria hippocampi 764, 765, 767, 773, 776, 777.
Fissura antitragohelicina 903.
» calcarina 759, 763, 776, 777.
» cerebri lateralis [Sylvii] 756—758, 762, 775.
» chorioidea 745, 757, 765, 767.
» collateralis 757, 767, 773.
» hippocampi 765.
» longitudinalis cerebri 744, 756, 757, 760.
» mediana anterior 734—737, 745, 747.
» » posterior 750, 768.
» parietooccipitalis 759, 760, 777.
» transversa cerebelli 753.
» » cerebri 744, 758, 790.
Flocculi secundarii 753.
Flocculus 748, 749, 752—754, 756.
Flumina pilorum 937.
Folium vermis 752, 754.

Folliculus pili 933—935.
Foramen caecum (medullae oblong.) 746, 747, 756.
» diaphragmatis sellae 786.
» interventriculare [Monroi] 745, 746, 758, 763, 765, 775.
» singulare 914, 916, 917.
Formatio reticularis 768.
Fornix (cerebri) 745, 746, 763, 765, 774, 776, 777, 790.
» conjunctivae (inf., sup.) 889, 890, 892, 893.
» sacci lacrimalis 894, 895.
Fossa anthelicis 902, 903.
» cerebri lateralis [Sylvii] 744, 745.
» hyaloidea 882.
» interpeduncularis [Tarini] 746, 747, 756, 771—774.
» rhomboidea 744, 749, 750, 754, 755, 768, 769; Pars inferior 750, 768;
» » intermedia 750, 769;
» » superior 750, 770.
» sacci lacrimalis 895.
» subarcuata 920.
» triangularis 902, 905.
Fossula fenestrae cochleae 905, 909, 915, 916.
» » vestibuli 905, 915.
Fovea centralis 874, 880.
» inferior (fossae rhomboideae) 750.
» superior » » 750, 769.
Foveola coccygea 937.
Frenulum veli medullaris anterioris 749.
Fundus folliculi pili 934.
» meatus acustici interni 912, 914, 915, 917.
Funiculi medullae spinalis (ant., lat., post.) 734—736, 747, 748, 750, 778.
Funiculus cuneatus 734—736, 748, 750, 768, 778.
» gracilis 734—736, 748, 750, 768, 778.

G.

Ganglion(ia) cardiacum [Wrisbergi] 869.
» cervicale inferius 798, 860, 866, 869.
» » medium 798, 858, 866, 869.
» » superius 798, 799, 841, 856, 858, 860, 866, 868, 869.
» ciliare 840, 841, 843, 868; Radix brevis 843, 850, 868;
» longa 843, 868;
» sympathica 868.
* » coccygeum impar 818, 867.
» coeliaca 870, 871.
» geniculi 845, 850, 851, 856, 919.
» jugulare (n. vagi) 751, 840, 850, 854, 855, 858.
» lumbalia 867, 871, 872.
» mesentericum inferius 870.
» » superius 871.
» nodosum 854—856, 858, 860.
» oticum 840, 841, 849; Radix sympathica 849.
» petrosum 751, 840, 850, 858.
» phrenica 870, 871.
» plexuum sympathicorum 870.
» sacralia 867, 872.
» semilunare [Gasseri] 751, 840—846, 850.
» sphenopalatinum 840, 841, 843—845, 929.
» spinale 735, 739—741, 792, 794.
» spirale (cochleae) 751, 921.
» splanchnicum 866.
» submaxillare 841, 846, 849; Radix sympathica 846.
Ganglion(ia) superius n. glossopharyngei 855, 858.
» thoracalia 798, 866, 869.
» trunci sympathici 792, 794, 866, 867.
» vestibulare 751, 840, 918, 921.
Geniculum n. facialis 851, 901.
Genu capsulae internae 776.
» corporis callosi 759, 762—765, 776, 777, 790.
» (internum) n. facialis 751—769.
Glandula(ae) ceruminosae 902.
» ciliares [Molli] 892.
» lacrimalis 842, 844, 884, 885, 889, 927.
» » inferior 888, 892, 893.
» » superior 888, 892, 893.
» mucosae [Krausei] 892.
» sebaceae 892, 934, 935.
» sudoriferae 892, 932, 933, 935.
» tarsales [Meibomi] 892, 895.
Globus pallidus 748, 772 ,774—779.
Glomeruli arteriosi cochleae 921, 922.
Glomus chorioideum 763, 766, 773, 776.
Granulationes arachnoideales [Pacchioni] 761, 784.
Gyrus(i) angularis 759.
» breves insulae 761, 762.
» centralis (anterior, posterior) 759, 760, 782.
» cerebelli 752.
» cerebri 757, 759, 760.
» cinguli 759, 765, 767, 775, 777.
» fornicatus 765.
» frontalis inferior 759, 761, 782.
» » medius 759, 760.
» » superior 759, 760, 772.
» fusiformis 757.
» hippocampi 747, 757, 765, 767.
» insulae 761, 775.
» lingualis 757, 759, 765.
» longus insulae 761, 762.
» occipitales laterales 759.
» » superiores 760.
» orbitales 757, 759.
» profundus 761.
» rectus 747, 757, 775.
» subcallosus 746, 759, 775.
» supramarginalis 759.
» temporales transversi 761, 762.
» temporalis inferior 757, 759.
» » medius 759.
» » superior 759, 761.

H.

Habenula 764, 776.
Hamulus laminae spiralis 916, 918, 921.
Helicotrema 916, 918, 919, 921.
Helix 902, 903, 905.
Hemisphaerium cerebelli 744, 746, 752—756.
» cerebri 744, 745, 759, 760.
Hiatus semilunaris 926, 927, 929.
Hilus nuclei dentati 754.
» » olivaris 768.
Hippocampus 745, 763, 764, 767, 773, 777.
Hypophysis 742, 743, 746, 756, 758, 790.
Hypothalamus 746, 767.

I.

Impressio petrosa (cerebri) 765.
Incisura(ae) anterior auriculae 902.
» cartilaginis meatus auditorii externi [Santorini] 903, 904.

Incisura (ae) cerebelli anterior 752.
» » posterior 752—754.
» intertragica 902.
» tentorii 787, 842.
» terminalis auris 903, 904.
» tympanica [Rivini] 905, 906.
Incus 851, 907, 908, 914.
Infundibulum 743, 745—747, 756, 758, 790.
» ethmoidale 926, 927.
Insula 761, 772, 774—777.
Integumentum commune 931—938.
Intumescentia cervicalis 734, 737.
» lumbalis 734.
Iris 874—880, 890, 898.
Isthmus cartilaginis auris 902, 903.
» gyri fornicati 757, 765.
» rhombencephali 742—744, 750, 770.
» tubae auditivae 910.

L.

Labium tympanicum 921.
» vestibulare 921.
Labyrinthus ethmoidalis 886, 926, 927.
» membranaceus 918.
» osseus 900, 901, 912—917.
Lacus lacrimalis 890, 892, 894, 895.
Lamina (ae) affixa 766, 767.
» basalis (chorioideae) 877.
» basilaris 921.
» choriocapillaris 877.
» chorioidea epithelialis 745, 749, 767.
» cribrosa (sclerae) 881.
» elastica anterior [Bowmani] 730, 875.
» » posterior [Descemeti] 875.
» fusca (sclerae) 874, 876, 877.
» medullares cerebelli 746, 754.
» » nuclei lentiformis 775.
» » thalami 767, 776.
» modioli 916.
» quadrigemina 746, 757, 758, 784, 790.
» rostralis 758.
» septi pellucidi 763, 766.
» spiralis membranacea 914, 918, 919.
» » ossea 912, 914—919, 921.
» » secundaria 914, 916, 917.
» suprachorioidea 875—877.
» terminalis 746, 758.
» tragi 903, 904.
» vasculosa (chorioideae) 877.
Lanugo 892, 933, 935.
Lemniscus lateralis (acusticus) 754, 770, 773, 778.
» medialis (sensitivus) 768—771, 778, 779.
Lens crystallina 874, 875, 877, 880, 882, 883;
Facies anterior, posterior 882, 883.
Ligamentum annulare baseos stapedis 908.
» auriculare anterius 903.
» » posterius 904.
» » superius 903.
» denticulatum 737, 741, 855.
» incudis posterius 908.
» mallei anterius 905.
» » laterale 904, 907.
» » superius 906—908.
* » palpebrale laterale 891, 893.
» » mediale 891, 894, 895.
» pectinatum iridis 875.
» spirale cochleae 918, 921.
Limbus corneae 874, 875, 890.
» membranae tympani 906.
» palpebralis (anterior, posterior) 890, 892.
Limen insulae 757, 761.
» nasi 926.
Linea visus 874.
Lingula (cerebelli) 753—755.
Lobulus auriculae 902, 904.
» biventer 752, 753.
» centralis 752—754.
» paracentralis 759, 782.
» parietalis (inferior, superior) 759, 760.
» quadrangularis 752.
» semilunaris inferior 752, 753.
» » superior 752.
Lobus frontalis 745, 758, 762.
» (hypophyseos) anterior 742, 746, 790.
» » posterior 746, 790.
» occipitalis 745, 758, 780.
» olfactorius 743—745.
» parietalis 745, 758, 778, 779.
» temporalis 745, 758, 778.
Locus caeruleus 750.
Lunula unguis 938.

M.

Macula (ae) acustica sacculi 918, 921.
» » utriculi 918, 920.
» cribrosae 912, 913, 915, 917.
» lutea 874, 880.
Malleus 851, 900, 907, 908, 910.
Manubrium mallei 849, 904—907, 910.
Margo ciliaris iridis 876, 878.
» pupillaris iridis 878, 879, 898.
» unguis (lateralis, liber, occultus) 938.
Massa intermedia 746, 758, 764, 774, 776.
Matrix unguis 938.
Meatus acusticus externus 903, 913.
» » internus 908, 914—917, 919, 921.
* » auditorius externus 900—902, 904, 910;
*Pars cartilaginea 904, 905, 909;
* » ossea 904, 905.
» nasi communis 887, 927, 929.
» » inferior 885, 895, 926, 927.
» » medius 895, 926, 927, 929.
» » superior 926, 927.
* » » supremus (Var.) 927.
*Meditullium 762, 772.
Medulla oblongata 743—751, 768, 769, 790, 855.
» spinalis 734—737, 790.
Membrana hyaloidea 882.
» limitans (externa, interna) 881.
» mucosa nasi 929, 930.
» obturatoria (stapedis) 907, 908.
» pupillaris 898.
» tympani 900, 901, 904, 906—910, 914.
» » secundaria 908, 919.
» vestibularis [Reissneri] 921.
Meninges encephali 784—790.
» spinales 740, 741.
Meridiani 874.
Mesencephalon 742—744, 746, 760, 770, 771.
Metathalamus 742, 743.
Metencephalon 742—744.
Modiolus 916, 918, 919, 921.
Monticulus 752, 754.
Musculus (i) antitragicus 903.
» arrectores pilorum 933—935.
» auricularis anterior (profundus) 903.
» » posterior 903.
» » superior 903.
» ciliaris 874—879, 883;
Fibrae circulares [Muelleri] 875;
» meridionales [Brueckei] 875.

*Musculus (i) ciliaris Riolani 891, 892.
» helicis (major, minor) 903.
» levator palpebrae superioris 850, 884, 885, 888, 889, 892.
» obliquus auriculae 903.
» » inferior (oculi) 850, 884, 885, 887—889, 891.
» » superior 850, 884—886, 888, 889.
» oculi 884—889.
» orbicularis oculi 885, 892;
Pars lacrimalis 892, 895;
» orbitalis 850, 888, 893;
» palpebralis 895.
» rectus inferior (oculi) 850, 874, 884, 885, 887—889.
» » lateralis 850, 874, 884—889, 893.
» » medialis 850, 874, 884—889.
» » superior 850, 874, 884—886, 888, 889.
» salpingopharyngeus 910.
» sphincter pupillae 875, 878.
» stapedius 905, 907—909.
» tarsalis (superior) 892.
» tensor tympani 849, 906—908, 910.
» tragicus 903.
» transversus auriculae 903.
Myelencephalon 742—744.

N.

Nares 924, 928, 930.
Nasus externus 924.
Nervus (i) abducens 747, 756, 781, 785, 843, 850, 851, 868, 885;
Kern d. 751, 769, 781;
Wurzel d. 751, 756, 769, 842.
» accessorius 756, 850, 854, 855;
Kern d. 751;
Wurzeln d. 751, 756, 768, 855;
Ram. ext. d. 799—801, 850, 859;
» int. d. 850, 855.
» acusticus 747, 755, 785, 789, 851, 900, 901, 918, 919, 921;
Centrale Bahn d. 778;
Kerne d. 769;
Wurzeln d. 751, 756, 769.
» alveolares superiores 843, 844, 846.
» alveolaris inferior 841, 845—847, 849.
» ampullares (lat., *post., sup.) 917—920.
» anococcygei 818, 834, 835, 838.
» auriculares anteriores 852, 853.
» auricularis magnus 798, 800, 801, 852, 853.
» » posterior 851, 853.
» auriculotemporalis 841, 846, 849, 851—853, 903.
» axillaris 798, 803, 805.
» buccinatorius 846—848, 853, 859.
» canalis pterygoidei [Vidii] 841, 844, 845, 929.
» cardiaci 860.
* » cardiacus imus 866, 869.
» » inferior 866, 869.
» » medius 858, 866, 869.
» » superior 856, 858, 866, 869.
» carotici externi 841, 866.
» caroticotympanici (sup., inf.) 856, 868.
» caroticus internus 841, 856, 858, 866, 868.
» cavernosi penis minores 872.
» cavernosus penis major 872.
» cerebrales 839—864;
» Wurzeln d. 756.
Nervus (i) cervicales 785, 795, 798, 799, 858, 859;
Rami anteriores 798, 799;
* » cutanei dorsales 795;
» posteriores 793, 795.
» ciliares (breves, longi) 843, 868, 876—878.
» clunium inferiores 822, 823, 831, 833.
» » medii 831, 833.
» » superiores 795, 831, 833.
» coccygeus 818, 838, 840, 867;
Ramus anterior d. 838.
» cochleae 918, 919, 921;
Kerne und Wurzel d. 751.
» cutaneus (ei) antibrachii dorsalis 806—808, 813, 817.
» » » lateralis 803—805, 808—810, 812, 815.
» » » medialis 798, 803, 804, 812, 813, 815;
*Rami brachii anteriores 812;
Ramus ulnaris 804, 812, 813;
» volaris 804, 812, 815.
» » brachii lateralis 806, 813.
» » » medialis 804, 812, 813.
» » » posterior 806, 807, 813.
* » » cervicis (Var.) 800, 801.
» » colli 798, 800, 801, 852, 853.
» » femoris lateralis 818—820, 830, 831, 840.
» » » posterior 818, 822, 823, 831, 838.
» » pedis dorsalis intermedius 826.
» » » » lateralis 826, 827.
» » » » medialis 826.
» » surae lateralis 822, 824, 830, 831.
» » » medialis 822, 824, 831.
» digitales dorsales hallucis later. et digiti secundi med. 826, 827.
» » » manus 807, 813, 815, 816.
» » » pedis 826, 827, 830.
» » plantares communes 828, 829, 832.
» » » proprii 828, 829, 832.
» » volares communes 810, 814, 816;
Rami cutanei 815.
» » » proprii 814—817.
» dorsalis clitoridis 835.
» » penis 819, 834, 836—838, 872.
» » scapulae, 795, 798, 803, 806.
» ethmoidalis 841, 842.
» facialis 747, 755, 785, 800, 801, 841, 843, 845, 846, 848—856, 918, 919;
Centrale Bahn d. 782;
Kern d. 751, 769, 782;
Wurzel d. 751, 756, 769, 782.
» femoralis 818—821, 840;
Rami cutanei femoris anteriores 819, 820, 830, 833.
» frontalis 842, 843, 853, 888.
» genitofemoralis 818, 820, 830, 838, 840.
» glossopharyngeus 756, 785, 799, 841, 850, 851, 854—860, 862, 863;
Kerne d. 751, 769;
Wurzel d. 751, 755, 756, 769, 858.
» glutaeus inferior 822, 823.
» superior 818, 822, 823.
» haemorrhoidales inferiores 823, 834, 835.
* » » medii 818, 838, 872.
» » superiores 872.
» hypoglossus 756, 785, 789, 799, 858—860, 862, 864;
Centrale Bahn d. 782;
Kern d. 751, 768, 782;
Wurzel d. 751, 756, 768, 782.

Nervus(i) iliohypogastricus 796, 797, 818, 819, 840;
Ram. cutaneus anterior 796;
» » lateralis 797, 830, 833.
» ilioinguinalis 796, 818, 819, 830, 833, 840.
» infraorbitalis 841, 843, 844, 846—848.
» infratrochlearis 841, 842, 848, 852, 853.
» intercostales 792—794, 796, 866;
Ram. cut. anterior (pector., abdom.) 792, 793, 796, 797;
» » lateralis (pector., abdom.) 792, 793, 795—797.
» intercostobrachiales 797, 804, 812.
» intermedius 747, 751, 756, 851, 855.
» interosseus (antibrachii) dorsalis 807.
» » » volaris 809—811.
» » cruris 825.
» ischiadicus 818, 822—824, 840, 872.
» jugularis 856, 858, 866.
» labiales posteriores 835.
» lacrimalis 841, 842, 844, 893.
» laryngeus inferior 802, 840, 857, 859, 863;
Ramus ant., post. 857, 863.
» laryngeus superior 840, 854, 856, 857, 859, 860, 862, 864, 869;
Ramus ext. 856, 858—860, 862, 869;
» int. 857—859, 862, 863.
» lingualis 841, 845—847, 849, 859, 862, 864.
» lumbales 793, 795, 818, 840, 866;
*Ramus cutaneus dorsalis 795;
Rami posteriores 793, 795.
» lumboinguinalis 819, 820, 830, 833.
» mandibularis 788, 789, 840—847, 850, 859.
» massetericus 847.
» masticatorius 849.
» maxillaris 788, 789, 840, 842—846, 848.
» meatus auditorii externi 846, 851.
» medianus 798, 803—805, 808—810, 814.
» meningeus medius 842.
» mentalis 841, 847, 848.
» musculocutaneus 798, 803—805, 817.
» mylohyoideus 845, 847, 849.
» nasociliaris 841—843, 845, 848, 868.
» nasopalatinus [Scarpae] 844.
» obturatorius 818, 819, 821, 833, 838, 840;
Ramus anterior 820;
» cutaneus 820, 830, 831, 833;
» posterior 820.
» occipitalis major 795, 800, 853.
» » minor 795, 798, 800, 801, 853.
» » tertius (Var.) 795.
» oculomotorius 746, 747, 756, 781, 785—787, 841—844, 850, 868, 885, 887;
Kern d. 751, 771, 781;
Ramus inf., sup. d. 842, 850, 868;
Wurzel d. 751, 771, 785.
» olfactorii (*mediales, *laterales) 844, 845.
» ophthalmicus 840, 842—844.
» opticus 747, 748, 756, 785—789, 842, 843, 874, 879—881, 886, 889;
Centrale Bahn d. 780;
Kerne d. 751;
*Pars intracranialis, orbitalis 886.
primitiver 897;
» palatini (anterior, medius, posterior) 841, 844, 845.
» perinei 823, 834, 835, 838.
» peronaeus communis 822, 824, 826, 831.
» » profundus 826, 827, 830, 833.
» » superficialis 826, 830, 833.
» petrosus profundus 845, 868.
» » superficialis major 789, 841, 842, 845, 851, 901.
» » » minor 841, 842, 849.
Nervus(i) phrenicus 798, 799, 802, 803, 840, 859, 860.
» plantares (medialis, lateralis) 825, 828, 829, 832, 833;
Rami cutanei 828;
Ramus profundus 828, 829;
» superficialis 828, 829, 832.
» pterygoideus (externus, internus) 849.
» pudendus 793, 823, 834, 835, 838, 840, 872.
» radialis 798, 803—810, 812, 813, 815, 817;
Ramus prof. 807—810;
» superf. 807—810, 812, 813, 815, 817.
» recurrens 854, 857, 859—863, 869.
» saccularis 918, 919, 921.
» sacrales 793, 795, 818, 867, 872;
Rami anteriores 838, 872;
» posteriores 793, 795.
» saphenus 820, 821, 830, 831, 833;
Rami cutan. cruris mediales 830, 831, 833.
» scrotales anteriores 796.
» » posteriores 834, 838.
» sinuvertebrales 868.
» spermaticus externus 796, 819, 820, 830, 833.
» sphenopalatini 843—845.
» spinales 741, 791—838;
Rami anteriores 741, 792, 794;
» posteriores 741, 792—795.
» spinosus 842, 849, 850.
» splanchnicus major 866, 867, 870, 871.
» » minor 866, 867, 870.
» stapedius 850.
» subclavius 799, 802, 803.
» sublingualis 846, 849.
» suboccipitalis 795.
» subscapulares 797, 798, 803—805.
» supraclaviculares 797—801, 812, 813, 817.
» supraorbitalis 841—843, 847, 852, 853, 891.
» suprascapularis 798, 799, 803, 806.
» supratrochlearis 841, 842, 848, 852, 853, 891.
» suralis 824, 826, 827, 831, 833.
» temporales profundi (ant., post.) 847.
» temporalis profundus medius 859.
» tensoris tympani 849.
» » veli palatini 849.
» tentorii 842, 846.
» thoracales 792—796, 840;
Ram. ant., post. d. 792;
*Ram. cut. dors. d. 792, 795;
Ram. cut. lat. d. 792, 793, 796, 797.
» » anteriores 798, 799, 803.
» » posteriores 803.
» thoracalis longus 797, 798, 803.
» thoracodorsalis 803—805.
» tibialis 822, 824, 825, 829, 831.
» trigeminus 785, 840—853;
Hautgebiet d. 793, 840;
Kerne d. 751, 769;
Portio major, minor d. 751, 841, 845, 849, 855;
Wurzeln d. 751, 756, 768—771.
» trochlearis 749, 756, 781, 785—787, 842, 850;
Kern d. 751, 773, 781;
Wurzel d. 751, 756, 770, 787, 842.
» tympanicus 856, 858.
» ulnaris 798, 803—805, 807—815;
Ram. cut. palmaris 808—810, 812, 815;
» dorsalis manus 807, 810, 813;
» prof. 808—811, 814, 815;
» superf. 810.

Nervus(i) utricularis 917, 919.
» vagus 756, 785, 789, 799, 802, 850, 854—866, 869;
Brusttheil d. 860, 861;
Halstheil d. 858, 860;
Kopftheil d. 858;
Kerne d. 751;
Wurzeln d. 751, 756, 772, 773, 855, 858.
» vesicales inferiores 818, 838, 872.
» » superiores 872.
» vestibuli 918, 919, 921;
Kerne d. 751, 771.
» zygomaticus 841, 844, 893.
Nidus avis 753.
Noduli lymphatici conjunctivales 892.
Nodulus vermis 749, 752—754.
Nucleus (ei) alae cinereae 751, 768.
» ambiguus 751, 768.
» amygdalae 757, 764, 774.
» arcuati 768, 769.
» caudatus 748, 774—777, 779.
» colliculi inferioris 770, 773.
» corporis geniculati lateralis 780.
» » » medialis 771.
» » mamillaris 767.
» dentatus 754, 755, 779.
» dorsalis [Stillingi, Clarkii] 737.
» emboliformis 754, 755.
» eminentiae medialis 769.
» fastigii 754, 755.
» funiculi cuneati 768, 778, 779.
» gracilis 768, 778, 779.
» globosus 754.
» habenulae 773, 776, 777.
» hypothalamicus 767, 773, 774, 779.
» laterales 768.
» lemnisci lateralis 770, 778.
» lentiformis 748, 774—776.
» lentis 875, 882.
» n. abducentis 751, 769, 781.
» » accessorii 751.
» » acustici (dorsalis, ventralis) 769.
» » cochleae 751.
» » facialis 751, 769, 782.
» » glossopharyngei motorius 751.
» » » sensibilis 751, 769.
» » hypoglossi 751, 768, 782.
» » oculomotorii 751, 771, 781.
» » optici 751.
» » trigemini motorius 751.
» » » sensibilis 751, 769.
» » trochlearis 751, 770, 773, 781.
» » vagi (motorius, sensibilis) 751.
» » vestibuli 751, 759.
» olivares accessorii 768.
» olivaris inferior 755, 768, 769, 772.
» » superior 769.
» originis nn. cerebralium 751.
» pontis 707.
» radicis descendentis n. trigemini 751.
» ruber 767, 771, 773.
» thalami anterior 767, 776.
» » lateralis 776.
» » medialis 776.
» tractus solitarii 751.
» » spinalis n. trigemini 751.

O.

Obex 750.
Oliva 734, 735, 745, 747, 748.
Operculum 759.
Ora serrata 874, 875, 877, 880, 883.
Orbiculus ciliaris 876—879, 883.
Orbita 885—889.
Organa sensuum 873—938.
Organon auditus 899—922.
» olfactus 923—930.
» spirale [Cortii] 921.
» tactus 931—938.
» visus 873—898.
» vomeronasale [Jacobsoni] 925, 930.
Ossicula auditus 900, 901, 907.
Ostium pharyngeum tubae auditivae 900, 901, 910.
» tympanicum » » 900, 910.

P.

Pallium 742, 743.
Palpebrae (inf., sup.) 890—893, 895;
Anlage der 896;
Facies anterior 890;
» posterior 891;
*Pars orbitalis, tarsalis 890;
Sagittaldurchschnitt 892.
Panniculus adiposus 932, 933.
Papilla(ae) corii 932, 933.
» lacrimalis 890—892, 894.
» nervi optici 874, 880, 881, 898.
» pili 934, 935.
Paries (cavi tympani) jugularis 908, 915.
» » » labyrinthicus 905, 909.
» » » lateralis 906, 908.
» » » membranaceus 909.
» » » tegmentalis 908, 913.
Pars basilaris pontis 769, 770.
» centralis ventriculi lateralis 763, 766, 767, 774.
» ciliaris retinae 874, 875, 880.
» dorsalis pontis 770.
» flaccida (membranae tympani) 904, 906, 907.
» frontalis capsulae internae 775, 776.
» grisea hypothalami 774.
» libera columnae fornicis 765, 777.
» mamillaris hypothalami 742, 743.
» marginalis (sulci cinguli) 759.
» occipitalis capsulae internae 776.
» opercularis (gyri frontalis inferioris) 759, 782.
» optica hypothalami 742, 743.
» orbitalis (gyri frontalis inferioris) 759.
» subfrontalis (gyri cinguli) 759.
» tecta columnae fornicis 765, 777.
» tensa (membranae tympani) 906.
» triangularis (gyri frontalis inferioris) 759.
Pedunculus cerebri 742, 743, 747—750, 756, 771—773.
* » coronae radiatae 748, 772.
» corporis callosi 759.
» flocculi 749, 753.
» thalami inferior 774, 779.
Perineurium 728.
Periorbita 884, 886, 888, 889.
Pia mater encephali 761, 767.
» » spinalis 736, 737, 741.
Pilus 934, 935.
Pinguecula 890.
Plexus cavernosi concharum 927.
» chorioideus ventriculi lateralis 744, 745, 762, 763, 766, 767, 772.
» » » quarti 746, 749, 756.
» » » tertii 746, 767, 773.
» gangliosus ciliaris 876, 878.

Plexus (nervorum) aorticus abdominalis 870—872.
» » » thoracalis 861, 869.
» » alveolaris inferior 841.
» » brachialis 798, 799, 803—805, 866; Hautgebiet des 793; Pars infraclavicularis 804, 805; » supraclavicularis 799, 803.
» » cardiacus 860, 869.
» » caroticus communis 858.
» » » externus 841, 846.
» » » internus 841, 849, 856, 866, 868, 885.
» » cavernosus (im Sinus cavern.) 868.
» » » penis 872.
» » cervicalis 798—801, 860, 866; Hautgebiet des 739, 840.
» » coccygeus 838.
» » coeliacus 870, 871.
» » coronarius cordis anterior 869.
» » » » posterior 869.
» » deferentialis 872.
» » dentalis inferior 847.
» » » superior 844.
» » gastricus anterior 861.
» » » posterior 854.
» » » superior 870, 871.
» » haemorrhoidalis medius 872.
» » » superior 872.
» » hepaticus 870, 871.
» » hypogastricus 870, 872.
» » iliacus 870, 872.
» » lienalis 870, 871.
» » lumbalis 818, 819, 867; Hautgebiet des 793.
» » lumbosacralis 818, 872.
» » maxillaris externus 841.
» » » internus 849.
» » meningeus 841, 849.
» » mesentericus inferior 870—872.
» » » superior 870, 871.
» » oesophageus 854, 861.
» » parotideus 853.
» » pharyngeus 858, 859.
» » phrenicus 870, 871.
» » prostaticus 872.
» » pudendus 818, 838, 872.
» » pulmonalis anterior 802, 860.
» » » posterior 854, 861.
» » renalis 870, 871.
» » sacralis 818, 838, 867; Hautgebiet des 793.
» » spermaticus 870, 871.
» » subclavius 798, 866, 869.
» » suprarenalis 870, 871.
» » sympathici 870—872.
» » thyreoideus inferior 866.
» » tympanicus [Jacobsoni] 856.
» » vertebralis 798, 866, 869.
» » vesicalis 872.
Plica (ae) ciliares 877.
» incudis 907, 908.
» iridis 878.
» lacrimalis [Hasneri] 895.
» malleolaris anterior 906.
» » posterior 906.
* » membranae tympani anterior 906.
* » » » posterior 906.
» n. laryngei 857.
» salpingopalatina 910.
» semilunaris conjunctivae 890, 892, 894.
Polus anterior bulbi 874.
» » lentis 882.
Polus frontalis 756, 757, 760, 761.
» occipitalis 756, 757, 760.
» posterior bulbi 874.
» » lentis 882.
» temporalis 756, 757, 761, 764, 775.
Pons [Varoli] 742, 743, 745—748, 753—756, 758, 769, 770, 790.
*Ponticulus (auriculae) 903.
Porus sudoriferus 932.
Praecuneus 759.
Processus ciliares 874, 875, 877, 879, 883.
» lenticularis 907.
» mallei anterior [Folii] 905, 907.
» » lateralis 905, 907.
» reticulares 737, 768.
» sphenoidalis (septi cartilaginei) 925, 929.
» triangularis 903, 904.
Prominentia canalis semicircularis later. 905, 909.
» malleolaris 906, 907.
» spiralis 921.
Promontorium (cavi tympani) 905, 909, 913, 915.
Prosencephalon 742, 743.
Pulvinar 748, 749, 751, 777.
Punctum lacrimale 890—892, 894.
Pupilla 876, 878, 890.
Putamen 748, 772—779.
Pyramis medullae oblongatae 734, 735, 746, 747, 755, 768, 769, 772, 773.
» vermis 752—754.
» vestibuli 913, 915, 917.

R.

Radiatio corporis callosi 762, 764, 772, 773, 783.
» » striati 772.
» occipitothalamica [Gratioleti] 773, 776, 780.
Radix(ices) cochlearis 751, 769.
» descendens (mesencephalica) n. trigemini 751, 770.
* » n. abducentis 751, 787.
* » » accessorii cerebralis 751, 855.
* » » » » spinalis 751, 768, 855.
* » » acustici 751, 756, 769.
» » facialis 751, 753, 756, 769.
* » » glossopharyngei 751, 756, 769, 858.
* » » hypoglossi 751, 756, 768.
* » » oculomotorii 751, 756, 770, 781.
* » » trigemini 751, 756, 768, 769, 842.
* » » trochlearis 751, 756, 770, 842.
* » » vagi 756, 855, 858.
* » » » motoria 751.
* » » » sensibilis 751.
* » nn. cerebralium 756.
» » spinalium (anteriores, posteriores) 734, 735, 737—741, 751, 792, 794.
» pili 934, 935.
» tractus optici (lat., med.) 747, 780.
» unguis 938.
» vestibularis 751, 769.
Ramus(i) alveolares (superiores) 841, 843, 844.
» anastomoticus, vgl. d. betreffenden Nerven.
» anterior, vgl. d. betreffenden Nerven.
» auricularis (n. vagi) 850, 858.
» bronchiales anteriores 802, 860, 869.
» » posteriores 854, 861.
» buccales (n. facialis) 853.
» calcanei mediales, laterales 825—833.
* » cardiacus (n. laryngei sup.) 856, 859, 869.
» » inferior (n. vagi) 802, 860, 869.
» » superior (n. vagi) 854, 860, 869.

Ramus(i) coeliacus (d. Chorda oesoph. post.) 854.
» colli (n. facialis) 800, 801, 853.
» communicans 741, 792, 794, 798, 818, 819, 866—869.
» cutaneus(i), vgl. d. betreffenden Nerven.
» dentales 844, 847.
» descendens n. hypoglossi 799, 840, 859.
» dorsalis manus (n. ulnaris) 807.
» digastricus 851, 853.
» externus, vgl. d. betreffenden Nerven.
» frontalis 842, 843, 847, 852, 853.
» gingivales 844, 847.
» hepatici (d. Chorda oesoph. ant.) 854, 861.
» infrapatellaris 820, 830.
» internus, vgl. d. betreffenden Nerven.
» isthmi faucium (n. lingualis) 846, 849.
» labiales inferiores 847, 848.
» » superiores 847, 848, 853.
» laryngopharyngei 858.
» linguales (n. glossopharyngei) 857, 863.
» » (n. lingualis) 862, 864.
» mammarii 797.
» marginalis mandibulae 800, 848, 852, 853.
» meningeus 868.
» mentales 848.
» musculares, vgl. d. betreffenden Nerven.
» nasales anteriores 841, 845.
» » externi 845, 847, 848.
» » interni (mediales) 844.
» » » (laterales) 845.
» » posteriores 841, 845, 929.
» occipitalis (n. facialis) 853.
» oesophagei 854, 859—863.
» palmaris n. mediani 808—810, 812, 815.
» palpebrales inferiores 843, 848, 852.
» » superiores 852.
» parotidei 846.
» pericardiacus 802.
» perineales 822, 823, 831, 834, 835.
» pharyngeus 854, 856—860, 866.
» phrenicoabdominales 802, 870.
» profundus, vgl. d. betreffenden Nerven.
» pulmonales (trunci sympathici) 866, 869.
» renalis (n. splanchnici minoris) 870.
* » sacculoampullaris 919.
» scrotalis (n. cut. femoris posterioris) 823.
» stylohyoideus 851.
» stylopharyngeus 799, 859.
» submaxillares (n. lingualis) 846, 849.
» superficialis, vgl. d. betreffenden Nerven.
» superior vgl. d. betreffenden Nerven.
» temporales (n. facialis) 852, 853.
» thyreohyoideus 799, 859, 860.
» tonsillares 863.
» tracheales 854, 857, 860, 862, 863.
* » utriculoampullaris 918, 919.
» zygomatici (n. facialis) 848, 852, 853.
» zygomaticofacialis 844, 847, 852.
» zygomaticotemporalis 844, 852.
Raphe medullae oblongatae 746, 749, 755, 768.
» pontis 769, 770.
Recessus cochlearis 912.
» ellipticus 912, 913, 915.
» epitympanicus 906—910, 914.
» (fossae interpeduncularis) anterior 746.
» » » posterior 746, 754, 770, 773.
» infundibuli 746.
* » lateralis ventriculi quarti 749.
» membranae tympani (anterior, posterior, superior) 904, 906, 907.
» opticus 746, 775.
» pharyngeus [Rosenmuelleri] 901, 928.
Recessus pinealis 746.
» sphaericus 912, 913, 915.
» sphenoethmoidalis 926, 927.
» suprapinealis 746.
» triangularis 746, 766, 774, 777.
Regio olfactoria 930.
» respiratoria 930.
Retina 874, 879—881, 883; Anlage der 896; Pars ciliaris, Pars optica 874, 875, 880.
Retinacula cutis 935, 938.
Rhinencephalon 742, 743, 757.
Rhombencephalon 742, 743, 746.
Rima cornealis 875.
» palpebrarum 890.
Rivus lacrimalis 891.
Rostrum corporis callosi 746, 759, 775, 777.

S.

Sacculus 918, 919, 921.
Saccus endolymphaticus 818, 819.
» lacrimalis 894, 895, 897.
Scala tympani 912, 914, 916—919, 921.
» vestibuli 912, 916, 917, 919, 921.
Scapha 902.
Scapus pili 934, 935.
Sclera 874—877, 879—881, 884, 897.
Septum cartilagineum nasi 925.
* » intermedium 737.
» membranaceum nasi 924.
» mobile nasi 895, 924, 925.
» nasi 887, 896, 925, 927—930.
» orbitale 889, 891.
» osseum nasi 925.
» pellucidum 745, 746, 758, 763, 764, 790.
* » posterius 737.
* » subarachnoideale 737, 741.
Sinus durae matris 786—789.
» frontales 886, 888, 926.
» maxillaris [Highmori] 900, 926—929.
» paranasales 926.
» sphenoidalis 885, 887, 889, 926, 927, 929.
» venosus sclerae 875, 879.
Spatium(ia) interfasciale [Tenoni] 889.
» intervaginalia 881.
» perichorioideale 875.
» perilymphaticum 919—921.
» zonularia 875, 877.
Spina helicis 902, 903.
» supra meatum 903, 905, 909.
» tympanica (major, minor) 905, 906.
Splenium corporis callosi 757, 762, 765, 776, 777, 790.
Stapes 904, 905, 907.
Stratum album profundum 771.
» corneum 932, 938.
» cutaneum (membr. tympani) 907.
» germinativum [Malpighii] 932, 938.
» griseum centrale 770, 771, 773.
» » colliculi superioris 771.
» interolivare lemnisci 768.
» lucidum 932.
» mucosum (membr. tympani) 907.
» nucleare (medullae oblongatae) 749, 754.
» pigmenti iridis 875, 878.
» » retinae 875, 877, 881, 897.
» zonale (thalami) 667, 670, 671.
Stria(ae) longitudinales (later., med.) 762, 775.
» malleolaris 906.

Stria(ae) medullares (acusticae) 750, 769.
» medullaris thalami 745, 764, 767, 776.
» olfactoriae (intermedia, lateralis, medialis) 747, 757.
» terminalis 749, 763, 764, 766, 767.
» transversae 762.
» vascularis 921.
Stroma iridis 875, 878.
Substantia corticalis cerebelli 746, 754.
» » cerebri 767.
» » lentis 875, 882.
» » pili 934.
* » ferruginea 754, 770.
» gelatinosa (cerebri) 768, 769, 778.
» » [Rolandi] 736, 737, 768.
» grisea centralis 737.
» lentis 875, 882.
» medullaris pili 934.
» nigra 757, 770, 771, 773, 774.
» perforata anterior 747, 756, 757, 774, 775.
» » posterior 747, 757, 771.
» propria corneae 875.
* » » membranae tympani 907.
» reticularis alba 768.
» » » [Arnoldi] 767.
» » grisea 768—770.
Sulcus (i) ampullaris 920.
» anthelicis transversus 902, 903.
» auriculae posterior 902.
» basilaris 747, 769.
» centralis [Rolandi] 758, 760.
» cerebelli 752.
» cerebri 757, 759, 760.
» cinguli 759.
» circularis [Reili] 761, 762.
» corporis callosi 759, 765, 767, 775.
» cruris helicis 902, 903.
» cutis 932, 933.
» frontalis inferior 758.
» » superior 758, 760.
» horizontalis cerebelli 752—754.
» hypothalamicus [Monroi] 746.
» infrapalpebralis 890.
* » intermarginalis 890.
» intermedius anterior 735.
» » posterior 735, 737, 750.
» interparietalis 758, 760.
» lacrimalis 894.
» lateralis anterior (med. spin.) 735, 737, 794.
» » posterior (» ») 735, 737, 750.
» » mesencephali 748, 770, 771.
» limitans fossae rhomboideae 750, 769.
* » longitudinalis fossae rhomboideae 750, 769.
» matricis unguis 938.
» medianus posterior (med. spin.) 734, 735, 737.
* » nasalis posterior 926, 928.
» n. oculomotorii 746, 747.
» occipitales laterales 758.
» » superiores 760.
» occipitalis transversus 758.
» olfactorius 756, 757.
» orbitales 757.
* » orbitopalpebralis (inf., sup.) 890.
» parolfactorius (ant., post.) 759.
» praecentralis 758, 760.
» promontorii 909, 912.
» sclerae 874.
» spiralis 921.
Sulcus (i) subparietalis 759.
» temporales transversi 761.
» temporalis inferior 757.
» » medius 758.
» » superior 758, 761.
» tubae auditivae 911.
» tympanicus 907, 915.
Supercilium 890.
Systema nervorum centrale 733—790.
» » periphericum 791—864.
» » sympathicum 865—872.

T.

Taenia chorioidea 749, 764, 766, 767.
» fimbriae 766, 767.
» fornicis 766, 767.
» thalami 766, 767.
» ventriculi quarti 749, 750, 755.
Taeniae telarum 766.
Tapetum 764, 773, 780.
Tarsus inferior 889, 891.
» superior 885, 886, 889, 891—893.
Tegmen ventriculi quarti 748, 755.
Tegmentum 757, 771.
Tela chorioidea ventriculi quarti 749, 755, 768.
» » » tertii 746, 758, 766, 767, 771, 773, 784.
» subcutanea 892, 932, 933, 935.
Telencephalon 742—744.
Tentorium cerebelli 785—787, 790, 842.
Thalamus 742, 743, 745, 746, 749, 764, 767, 772—779.
Tonsilla cerebelli 752—755.
Torus tubarius 901, 910, 928.
Tractus olfactorius 747, 748, 756, 757, 844.
» opticus 747, 748, 756, 771—775, 780.
» solitarius 750, 768, 769.
» spinalis n. trigemini 750, 768.
» spiralis foraminosus 914, 917.
Tragi 902.
Tragus 902, 905, 910.
Trigonum collaterale 763, 764.
» habenulae 749, 764.
» lemnisci 748, 750.
» n. hypoglossi 750.
» olfactorium 747, 756, 757, 775.
Truncus corporis callosi 762, 765—767, 784, 790.
» lumbosacralis 818, 838, 867.
Truncus sympathicus 794, 798, 818, 819, 838, 856, 858, 860, 866, 870, 872;
*Pars cervicalis 866;
* » lumbalis 867;
* » sacralis 867;
* » thoracalis 866.
Tuba auditiva [Eustachii] 900, 901, 906, 908, 910, 911, 928;
Pars cartilaginea, ossea 908, 910.
Tuber cinereum 747, 756, 758.
» vermis 752—754.
*Tuberculum acusticum 750.
» anterius thalami 764.
» auriculae [Darwini] 902.
» cinereum 748, 750, 768.
* » cuneatum 735, 748, 750.
» supratragicum 902.
Tunica dartos 933.
» fibrosa oculi 874.
» propria (corii) 932.
» vasculosa oculi 876—878.

U.

Umbo (membranae tympani) 906, 907.
Uncus (gyri hippocampi) 745, 747, 757, 764.
Ungues 938.
Utriculus 851, 918—920.
Uvula (vermis) 752—755.

V.

Vagina n. optici 879, 881.
Vallecula cerebelli 753.
Vallum unguis 938.
Vas prominens 922.
* » spirale 922.
Velum medullare anterius 742, 743, 746, 749, 753—755, 758, 770.
» » posterius 749, 753—755.
Vena(ae) aquaeductus vestibuli 922.
» auditivae internae 922.
» basalis [Rosenthali] 766.
» canaliculi cochleae 922.
» centralis retinae 879, 881.
» cerebri magna [Galeni] 746, 766, 787.
» » interna 766, 771, 773.
» chorioidea 766.
» ciliares anteriores 875, 877, 879.
» » posteriores breves 877, 879, 881.
» conjunctivales (anteriores, posteriores) 879.
» episclerales 875, 879.
Vena(ae) ophthalmomeningea 786, 787.
» septi pellucidi 766, 775.
» spinales 736, 768.
» spiralis modioli 922.
» terminalis 766, 767, 774, 775.
» vestibulares 925.
» vorticosae 876, 879.
Ventriculus lateralis 744, 745, 762, 763 766, 773—777.
» quartus 743, 745, 746, 748, 749, 754, 755, 758, 770, 784, 790.
» terminalis 735, 776.
» tertius 745, 746, 758, 764, 767, 772—776, 784, 790.
Venulae retinae 871.
Vermis 746, 748.
* » inferior 752—754.
* » superior 752—755, 779.
Vertex corneae 874.
Vesicula ophthalmica 744.
Vestibulum labyrinthi 908, 912—914, 916, 917, 919.
» nasi 895, 925, 926, 928, 929.
Vibrissae 924.
Vinculum lingulae (cerebelli) 753.
Vortex coccygeus 937.
Vortices pilorum 937.

Z.

Zona ciliaris, pupillaris (iridis) 878.
Zonula ciliaris [Zinni] 874, 875, 883.

Deutsche Namen:

A.

Abdachung (d. Oberwurms) 752.
Achsencylinder 728.
Achsencylinderfortsatz 729.
Adergeflechte 746, 766, 767.
Adergeflechtspalte 745.
Aderhaut des Augapfels 876—878.
» » Gehirns 766, 767.
Aequatorialer Durchmesser des Auges 874.
Aequatoriale Richtungen am Auge 874.
Aeussere Kapsel (d. Linsenkerns) 776.
Amboss 907.
Ammonshorn 764.
Ampullen 917, 920.
Arachnoidealscheide d. Sehnerven 881.
Armnervengeflecht 798.
Associationsfaserbündel 783.
Athmungsbezirk der Nase 930.
Aufhängeband des Rückenmarkes 741.
Augapfel 874, 875, 884—887, 889;
Horizontalschnitt durch d. 874;
Gefässe d. 879;
Lage d. 886—889, 891;
Muskeln d. 884—886.
Auge, Entwicklung d. 896—898.
Augenbecher 897.
Augenbraue 890.
Augenhäute 875.
Augenhaut, äussere 874—876.
» innere 880, 881.
» mittlere 876—879.
» weisse 874.
Augenhintergrund 880.
Augenhöhle 886—889.
Augenkammer (vordere, hintere) 875.
Augenlider 890—892; Anlage der 896.
Augenmuskeln 884—889.
Augenmuskelnerven 850;
» centrale Bahn d. 781.
Augenspalte, fötale 896, 897.

B.

Baillarger'scher Streifen 767.
Balken 746, 762, 765, 766, 777, 783, 790.
Balkenknie 764, 765.
Balkenkörper 765.
Balkenstrahlung 762, 772, 783.
Balkenwulst 765, 773.
Berg (des Oberwurms) 752.
Beinerve 855.
Bindearm 748, 750, 753—755.
Kreuzung d. 754, 779.
Bindehaut 891—893.
Blutgefässe des Augapfels 879, 880.
» der Haut 932.
» des Labyrinthes 922.
Blutleiter der harten Hirnhaut 786—789.
Bogenfurche 745.
Bogengänge 912—915, 917, 920.
Brücke 746—748, 753, 774, 790;
Durchschnitte durch die 769, 770, 772, 773.
Brückenarm 747, 748, 753.
Brückenkrümmung d. Hirnanlage 744.
Brustmark 734, 736.
Brustnerven 792, 794, 796.
Burdach'scher Strang 738.

C.

Centralläppchen 752.
Clarke'sche Säule 737—739.
Collateralen 729, 732, 737—739.
Commissur des Grosshirns, hintere 746.
» » » vordere 746, 775, 777, 783.
Commissurenfasern des Rückenmarkes 738.
Commissurenzellen » » 738.
Corti'sches Organ 921.

D.

Dachkern 754.
Darwin'sches Höckerchen 902.
Deiters'scher Kern 769.
Dendriten 729, 732.
Duralscheide d. Sehnerven 881.

E.

Endbäumchen 738.
Endfaden 735, 736.
Endhirn 742, 744.
Endkegel (des Rückenmarkes) 735, 736.
Endkolben 731.
Endplatten (motorische) 731, 732.
Endolymphatischer Raum des Labyrinthes 919, 920.
Epiduralraum 741.
Episclerales Bindegewebe 874, 875, 877.
Epivaginales » 881.
Ersatzhaar 934.

F.

Faserverlauf im Rückenmark 738, 739.
» » Gehirn 778—783.
Flocke 748, 749.
Flockenstiel 749, 753.
Furchen d. Grosshirns 757, 759, 760.

G.

Ganglien d. Grenzstranges 792, 798.
Ganglienzellen 729, 732, 737—739.
Ganglienzellenschichte d. Netzhaut 881.
Gefässleistchen d. Iris 878.
Geflechte d. sympath. Nervensystems 870—872.
Geflechtganglien, sympathische 870.
Gegenecke 902.
Gegenleiste 902.
Gehirn, Eintheilung des 742, 743;
Entwicklung des 744, 745;
Faserverlauf im 778—783;
Frontalschnitte durch das 773—775;
Horizontalschnitte durch das 776, 777;
Querschnitte durch das 768—772.
Gehirnschichte der Netzhaut 881.
Gehörbläschen 744, 840.
Gehörgang, äusserer 900, 904, 907, 909, 910, 914;
Ausguss d. 905;
häutige Wand d. 904;
knöcherner Antheil d. 904;
knorpeliger Antheil d. 902—940.
» innerer 912, 914, 915, 917.
Gehörknöchelchen 905, 907, 908.
Gehörorgan 899—922; Uebersicht des 900, 901.
Gelber Fleck 880.
Geruchsorgan 923—930.
Gesichtsnerve 850—853; centrale Bahn d. 782.
Gesichtsradiation des N. maxillaris 843.
Gewölbe 746, 763, 764—766, 777.
Gezahnter Kern (d. Kleinhirns) 754, 755.
Gezahnte Leiste 765.
Gezelt 786, 787.
Giebel 754.
Gipfel (d. Oberwurms) 752.
Gipfelbucht (d. Trommelhöhle) 904, 907, 908.
Glashaut des Haarbalges 934.
Glaskörper 882; Anlage des 897.
Golgi'sche Zelle 738.
Goll'scher Strang 738.
Gowers'scher Strang 738.
Granulirte Schichte (der Netzhaut) 881.
Grenzstrang 794, 798, 866, 867, 872;
Hals- und Brusttheil des 866;
Lenden- und Kreuztheil des 867.
Grenzstreif 764.
Grosshirn 743, 756—767;
Furchen und Windungen des 759, 760.
Grosshirnhemisphären 758—761, 765.
Grosshirnstiele 746—748;
Durchschnitte durch die 770—772, 774.

H.

Haar 934.
Haarbalg 933—935.
Haarbalgmuskel 934, 935.
Haarkolben 934, 935.
Haarströme 937.
Haarwirbel 937.
Haarzwiebel 934, 935.
Haken 747.
Halsmark 734—738.
Halsnerven 799—801, 858, 859.
Halsnervengeflecht 798.
Hammer 907.
Hammergriff 907.
Hammermuskel 908.
Harte Hirnhaut 786—789.
Hasner'sche Klappe 895.
Haube (des Mittelhirns) 771.
Haubenbahn 778, 779.
Haut, äussere 931—938.
Hautgebiete der Armnerven 817.
» » Nerven der unteren Gliedmassen 833.
» des N. trigeminus 840.
» der Rumpfnerven 793.
Hautnerven der äusseren Nase 847, 848, 853.
» » Hüftgegend 831.
» des männlichen Gliedes 836, 837.
» der oberen Gliedmassen 812—817.
» des Rumpfes 795—797.
» der unteren Gliedmassen 826—833.
Heber des oberen Lides 884.
Hemisphären des Grosshirns 758—761.
» » Kleinhirns 752, 754, 755.
Hinterhauptslappen 758.
Hinterhauptspol 757, 760.
Hinterhirn 742, 744.
Hinterhorn (d. Seitenkammer) 763, 764, 773, 776.
Hintersäule (d. Rückenmarkes) 736.
Hinterstrang (d. Rückenmarkes) 736.
Hinterstrangbahnen 778, 779.
Hirnanhang 746.
Hirnbasis 756.
Hirnhäute 784—790.
Hirnkammer, dritte 746, 767, 773—775, 790.
» vierte 746, 749, 750, 754, 755, 790.
Hirnmantel 743.
Hirnnerven 839—864; Austrittstellen d. 786, 789.
Hörnerve 900, 919—921; centrale Bahn d. 778;
Verzweigung d. 918.
Hornhaut 874.

I.

Innere Kapsel (d. Linsenkerns) 748, 772, 776, 779;
Knie, Schenkel der 776.
Insel 761, 762.
Inselschwelle 757.
Inselwindungen 761.

J.

Jacobson'scher Knorpel 925.
Jacobson'sches Organ 925, 930.
Jacobson'scher Wulst 925.

K.

Keilstrang 736.
Kerne d. Kleinhirns 754, 755.
Kleinhirn 746, 752—756, 790;
Leitungsbahnen im 779.
Kleinhirnmandel 752.
Kleinhirnseitenstrang 738, 739.
Kleinhirnseitenstrangbahn 779.

Kniehöcker, lateraler 747, 748.
» medialer 748.
Knopfhaar 934.
Knotenpunkt d. Auges 874.
Körnerschichte d. Netzhaut (äussere, innere) 881.
Kolbenhaar 934.
Kopf d. Streifenhügels 762, 764.
Kopfhaare 934, 935.
Krause'sche Drüsen 892.
» Endkolben 731.
Kreuznerven 818.
Krypten (d. Regenbogenhaut) 878.
Kugelkern 754.
Kuppel (d. Schnecke) 916.

L.

Labyrinth (des Ohres) 912—922.
Labyrinthbläschen 896.
Längsspalte d. Grosshirns 760.
Läppchen d. Kleinhirns 752.
Lebensbaum 746.
Lederhaut 932, 933, 936.
Leitungsbahnen (d. Rückenmarkes) 738, 739.
Lendenkreuzgeflecht 818.
Lendenmark 734—737.
Lendennerven 818.
Levatorwulst 910, 926.
Lidbändchen 891, 893.
Lider s. Augenlider.
Lidplatte 891.
Lidspalte 890.
Lidspaltenfleck 890.
Lidwinkel (lateraler, medialer) 890.
Linse 875, 877, 882, 883, 898.
Linsenbläschen 896, 897.
Linsenfasern 882.
Linsenkapsel 877, 882, 883.
Linsenkern 748, 773, 775—777; Glieder d. 776.
Linsenrand 882.
Linsensubstanz 882.

M.

Mandel (d. Kleinhirns) 752.
Mantelkante d. Grosshirns 760.
Markblätter d. Kleinhirns 746, 754.
Markkörper d. Wurmes 754.
Marklager d. Grosshirnhemisphären 762, 772.
Markscheide 728.
Marksegel, hinteres 749, 753.
» vorderes 749, 753, 754, 770.
Marksubstanz d. Haares 934.
Mediales Längsbündel 781.
Meibom'sche Drüsen 891, 892.
Meissner'sche Tastkörperchen 731.
Meridiane u. meridionale Richtungen (am Auge) 874.
Mittelhirn 742, 744, 746—751, 770, 771.
Mittelohr 900, 907—913.
Moll'sche Drüsen 892.
Muldenblatt 767.
Muschelhöhle 902.
Muskeln d. Auges 884—889.
» d. Ohrmuschel 903.

N.

Nachhirn 742, 744.
Nackenkrümmung (d. Gehirns) 744.
Nägel, Nagelbett, Nagelfalz, Nagelkörper, Nagelplatte, Nagelwall, Nagelwurzel 938.
Nase, äussere 924; Anlage der 896.
Nasenflügel 924.
Nasenflügelknorpel 924.
Nasengänge 895, 926—929.
Nasengaumenradiation des N. maxillaris 845.
Nasenhöhle 895, 923—930; embryonale 897.
Nasenhöhlenschwelle 926.
Nasenknorpel 924, 925.
Nasenmundraum 896.
Nasenmuscheln 926.
Nasenöffnung, vordere 924.
Nasenscheidewand 924, 925.
Nebenhöhlen d. Nase 926.
Nebenknorpel d. Ohrtrompete 911.
Nerve, dreigetheilter 841.
» herumschweifender 854.
Nerven d. Augenmuskeln 781, 850.
» d. Baucheingeweide 870, 871.
» d. Beckeneingeweide 872.
» d. Brusteingeweide 869.
» d. Finger 815, 816.
» d. Fussrückens 826, 827.
» d. Fusssohle 828, 829.
» d. Halses 799—801, 856, 859, 860.
» d. Hand 811, 813—816.
» d. harten Hirnhaut 842.
» d. Herzens 869.
» d. Hodensackes 834.
» d. Hornhaut 730.
» d. Hüftgegend 822, 823.
» d. Kehlkopfes 857, 862, 863.
» d. Luftröhre 860, 862, 863.
» d. Magens 861.
» d. männlichen Gliedes 836, 837.
» d. Mastdarmes 872.
» d. Mittelfleischgegend (männlich) 834.
» » » (weiblich) 835.
» d. Nasenschleimhaut 844, 845.
» d. Oberarmes 804—806, 812, 813.
» d. Oberschenkels 820—823.
» d. Ohrmuschel 800, 801, 846, 850, 852, 853.
» d. Rumpfes 792—797.
» d. Schlundkopfes 856—859, 862.
» d. Schulter 804—806.
» d. Speiseröhre 860—863.
» d. Trommelhöhle 856.
» d. Unterarmes 807—813.
» d. Unterschenkels 825—827.
» d. Wirbelkanales 868.
» d. Zähne des Oberkiefers 843, 844.
» » » » Unterkiefers 847.
» d. Zunge 857, 859, 862—864.
Nervenendigungen, periphere 730, 731, 739.
Nervenendkörperchen 731.
Nervenepithelschichte d. Netzhaut 881.
Nervenfasern 728, 732.
Nervenfibrillen 730.
Nervenfortsatz 729, 732.
Nervensystem, allgem. Verhältnisse d. 727—732.
» centrales 733—790.
» cerebrospinales; Anlage d. 840.
» peripheres 791—864.
» sympathisches 865—872.
Nervenwurzeln 740.
Netzhaut 880, 881, 898.

O.

Oberhaut 932, 933.
Oberwurm 752, 754.
Ohr, äusseres 900, 902—906; Anlage des 896.
» inneres 900, 912—922.

Ohrecke 902.
Ohrhaare 902.
Ohrlabyrinth 900, 901, 908; Ausguss des 913.
» häutiges 918—922.
» knöchernes 912—917.
Ohrläppchen 902.
Ohrleiste 902.
Ohrmuschel 902—904.
Ohrtrompete 900, 901, 910, 911, 928.
Oliven 768, 769.

P.

Pacchioni'sche Granulationen 784.
Pacini'sche Körperchen 731, 816.
Papillen der Lederhaut 932, 933.
Paukentreppe 917.
Perilymphatischer Raum d. Labyrinthes 919.
Pferdeschweif 735.
Pfropfkern 754.
Pialscheide d. Sehnerven 881.
Polster (d. Sehhügels) 748.
Protoplasmafortsätze 729.
Pupillarfasern des Sehnerven, centrale Bahn der 781.
Purkinje'sche Zelle 729.
Pyramiden (d. verläng. Markes) 768, 772, 773.
Pyramidenbahn 772; centrale Faserung d. 782.
Pyramidenkern 769.
Pyramidenkreuzung 768, 772.
Pyramidenseitenstrang 738, 782.
Pyramidenvorderstrang 738, 782.

Q.

Querspalte d. Kleinhirns 753.

R.

Ranvier'sche Einschnürungen 728.
Rautengrube 750.
Rautenhirn 742, 743, 746—751.
Reflexbogen 739.
Regenbogenhaut 875, 876, 878—898.
Riechbezirk 930.
Riechgrübchen 896.
Riechstreifen 757.
Rindensubstanz d. Haares 934.
Riolan'scher Muskel 891, 892.
Rosenmüller'sche Grube 928.
Rother Kern (d. Haube) 771, 779.
Rückenmark 734—741;
Blutgefässsystem d. 736;
Querschnitte durch d. 736, 737.
Rückenmarkshäute 740, 741, 788, 789.
Rückenmarksnerven 791—838.

S.

Säulen d. Gewölbes 764, 766, 774.
Schaltknorpel d. Nase 924.
Schamhaar 933.
Scheiden d. Sehnerven 881.
Scheidewandknorpel d. Nase 925, 926.
Scheitelkrümmung d. Hirnanlage 744.
Scheitellappen 758.
Scheitel-Ohr-Kinnlinie 793, 840.
Schenkel d. Gewölbes 765.
Schläfenlappen 758.
Schläfenpol 757.
Schleifenbahn 778.
Schleifenbündel 770.
Schleifenfeld 748.
Schleifenkreuzung 768, 778.
Schlundkopföffnung der Ohrtrompete 910.
Schnecke 912, 913, 915—922;
Zwischenwand der 916.
Schneckencanal 918; Mündungen d. 913, 915.
Schneckenfenster 912, 917.
Schneckennerve 919—921.
Schnurrbarthaar 934.
Schwann'sche Scheide 728.
Schweif d. Streifenhügels 764.
Schweifkern 748, 774, 776, 777;
centrale Faserung des 772.
Schweissdrüsen 932, 933, 935.
Seepferdefuss 764, 765, 777;
Saum des 767.
Sehhügel 746, 749, 762, 764, 765, 773, 776, 777.
Sehloch 878.
Sehnerve 780, 880, 881, 886, 888; Anlage d. 897.
Sehnervenkreuzung 780, 886.
Sehorgan 873—898.
Sehstrahlung, centrale [Gratiolet'sche] 780.
Sehstreifen 747, 748.
Seitenkammer 762—764, 766, 767, 773—777.
Seitenknorpel d. Nase 924, 926.
Seitensäule (d. Rückenmarkes) 736.
Seitenstrang 736.
Seitenstrangreste 738.
Sichel, grosse 787, 790.
» kleine 787.
Sinneswerkzeuge 873—938.
Spindel der Schnecke 916, 917.
Spinnwebenhaut d. Gehirns 761, 784, 785.
» d. Rückenmarkes 740, 741.
Spiralblatt, knöchernes 917.
Stabkranz 748, 782; Faserung d. 772, 779; Stiel d. 772.
Stäbchen d. Netzhaut 881.
Steigbügel 907.
Steigbügelmuskel 908.
Steissnerve 835.
Stichspalten der Lederhaut 936.
Stirnlappen 758.
Stirnpol 760.
Strahlenfalten, Strahlenfortsätze 877.
Strahlenkörper 875, 877, 883.
Strahlenkranz 877.
Strahlenplättchen 875, 883.
Strangfasern, Strangzellen 738, 739.
Streifenhügel 762, 764.
Strickkörper 750, 753, 755, 779.
Subarachnoidealraum d. Gehirns, 784, 785.
» d. Rückenmarkes 741, 784, 785.
» d. Sehnerven 881.
Subduralraum d. Gehirns 785.
» d. Rückenmarkes 741.
» d. Sehnerven 881.
Sylvische Spalte 761.
» Wasserleitung 746.

T.

Talgdrüsen 934, 935.
Tastkörperchen 731.
Tastorgan 931—938.
Tastzellen 731.
Tellerförmige Grube 882.
Tenon'sche Kapsel 889.
Tenon'scher Raum 889.
Thränenapparat 893—895.
Thränenbach 891.

Thränendrüse 884, 893;
» Ausführungsgänge d. 893.
Thränennasenfurche 896.
Thränennasengang 894, 895.
Thränenpunkt 890, 891, 894.
Thränenröhrchen 894, 895.
Thränensack 894, 895.
Thränensee 890, 894.
Thränenwärzchen 890, 891, 894.
Trichtergegend 744, 745.
Trigeminus-Gruppe 840—853.
Trommelfell 900, 904—908.
Trommelfelltaschen 906, 907.
Trommelhöhle 900, 901, 905, 908—910, 913—915, 917.
Tubenwulst 910.

U.

Unterhorn 763, 764, 767, 773, 774, 776, 777.
Unterwurm 752, 754.
Ursprungskerne d. Hirnnerven 751.
» d. Augenmuskelnerven 781.

V.

Vagus-Gruppe 854—864.
Verlängertes Mark 746—751, 755, 790;
geschlossener Theil d. 750, 768;
offener Theil d. 750;
Querschnitte durch d. 768, 769, 772.
Vicq d'Azyr'sches Bündel 765.
Vierhügel 746, 748, 749, 764;
Querschnitte durch d. 770, 771.
Vierhügelarme 749.
Vogelklaue 764.
Vorderhirn 742, 896.
Vorderhorn d. Seitenkammer 763, 764, 774, 775.
Vordersäule d. Rückenmarkes 736.
Vorderstrang 736.
Vorderstranggrundbündel 738.
Vorhof (d. Labyrinthes) 912—915, 917.
» d. Nase 925.
Vorhofsfenster 912, 913, 915.
Vorhofsmündung des Schneckenkanales 913.
Vorhofsnerve 919.
Vorhofstreppe 917.
Vormauer 776.

W.

Wasserleitung d. Schnecke 912.
» d. Vorhofes 912, 915.
Wimperhaare 890.
Windungen d. Grosshirns 757, 759, 760.
» d. Schnecke 912, 913, 916, 919, 921, 942.
Wipfelblatt 752.
Wirtelvenen 879.
Wollhaare 933, 935.
Wurm 754.
Wurmknötchen 752.
Wurmpyramide 752.
Wurmwulst 752.
Wurmzäpfchen 752.
Wurzelfasern (motorische, sensible) des Rückenmarkes 732, 737, 739.
Wurzeln d. Hirnnerven 756, 785.
» d. Rückenmarksnerven 741, 794.
Wurzelscheiden d. Haarbalges 934.

Z.

Zapfen d. Netzhaut 881.
Zarter Strang 736.
Zellen d. Warzenfortsatzes 909.
Zirbel 746, 764, 771.
Züngelchen (d. Oberwurms) 753.
Zungenfleischnerve 859; centrale Bahn d. 782.
Zungenschlundkopfnerve 856.
Zwerchfellsnerve 802.
Zwiebelhaar 934.
Zwischenhirn 742, 744, 746—749, 897.
Zwischenrippennerven 792, 794, 796, 797.
Zwischenkörnerschichte 881.

Druck von Gottlieb Gistel & Comp. in Wien.